

MEDICAL CHECK UP REPORT

HASIL MEDICAL CHECK UP

Patient Name :

Nama Pasien

FELIK FERDIYANTO

Doctor Name :

Nama Dokter

dr. Rizka Alvantiasari Suprpto

Package :

Paket

PT. INSPEKTINDO SINERGI PERSADA

SILOAM HOSPITALS LIPPO CIKARANG

20 Juli 2022

FELIK FERDIYANTO

Appointment ID: 125958

No. Appointment

Date of Birth : 20 September 1995

Tanggal Lahir

Gender : Male

Jenis Kelamin

Phone Number : +6289667852613

Nomor Telepon

E-mail : sarni@inspektindo.com

E-mail

Form Kuesioner Website

No Significant History

Riwayat Penyakit Dahulu

● Lain-lain : Ya, Riwayat positif covid-19 tahun 2021. Demam berdarah (+)

Riwayat Vaksinasi

- Hepatitis A : Tidak
- Hepatitis B : Tidak
- Influenza : Tidak
- Human Papilloma Virus : Tidak
- Varicella : Tidak
- Mumps Measles Rubella : Tidak
- Tifoid : Tidak
- Lain-lain : Ya, Vaksin covid-19 (Dosis ke 3)

Riwayat Penyakit Keluarga

Riwayat Kebiasaan

● Apakah Anda pernah merokok secara teratur? : Tidak

- Bila 'Ya', apakah Anda saat ini masih tetap merokok? : Tidak
- Apakah Anda berolahraga secara teratur? : Tidak
- Apakah Anda mengonsumsi minuman beralkohol? : Tidak

Untuk wanita - Riwayat Kesehatan Reproduksi

No Significant History

Antropometri

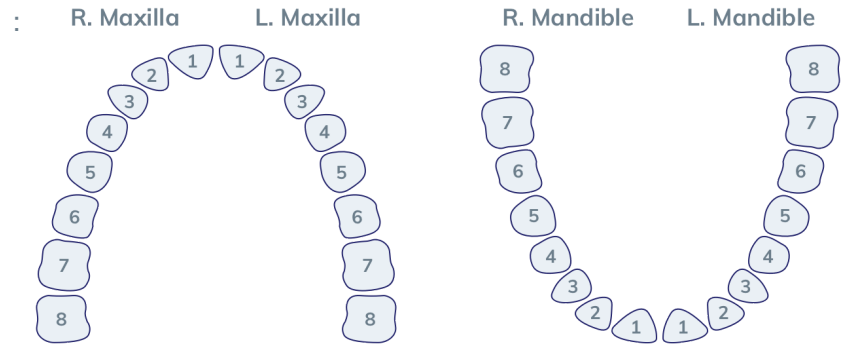
● Tekanan Darah Sistolik	: 100
● Tekanan Darah Diastolik	: 70
● Tekanan Darah	: 100/70 mmHg
● Lingkar Perut	: -
● Nadi	: 72x/menit
● Lingkar Dada Inspirasi	: -
● Lingkar Dada Ekspirasi	: -
● Laju Napas	: 18x/menit
● Berat Badan	: 83.5 kg
● Tinggi Badan	: 174 cm
● Indeks Massa Tubuh	: 27.58
● Lingkar Pergelangan Tangan	: -
● Lingkar Leher	: -
● Penampakan Umum	: Normal
● Kulit	: Normal
● Nodus Limfe	: Normal

Status Generalis

● Ketajaman Visus Mata Kiri	: 20/20
● Lapang Pandang Mata Kiri	: Normal
● Adisi Mata Kiri	: Normal
● Koreksi Mata Kiri	: Normal
● Ketajaman Visus Mata Kanan	: 20/20
● Lapang Pandang Mata Kanan	: Normal
● Adisi Mata Kanan	: Normal
● Koreksi Mata Kanan	: Normal
● Buta Warna	: Normal
● Telinga Kiri	: Normal

- Telinga Kanan
- Hidung
- Mulut
- Gigi
- Gambar Gigi

: Normal
 : Tidak ada pemeriksaan selama pandemi
 : Tidak ada pemeriksaan selama pandemi
 : Tidak ada pemeriksaan selama pandemi



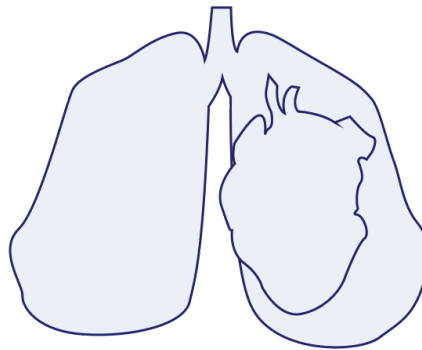
- Tiroid
- Tumor
- Lainnya

: Normal
 : Normal
 : Normal

Toraks

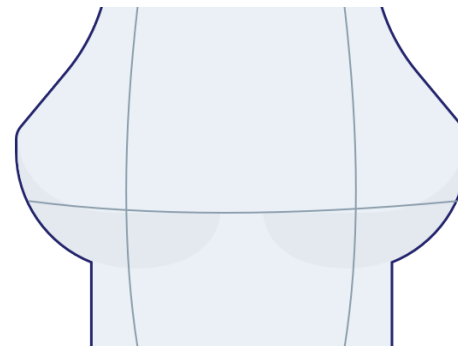
- Paru
- Gambar Toraks

: Normal
 :



- Payudara
- Gambar Payudara

: Normal
 :

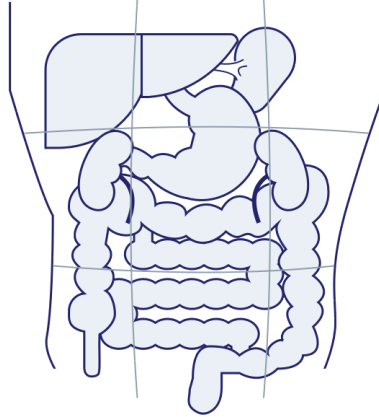


● Jantung : Normal

Abdomen

● Abdomen : Normal

● Gambar Abdomen :



● Lambung : Normal

● Liver : Normal

● Usus : Normal

● Lien : Normal

● Rektum : Tidak dilakukan pemeriksaan

● Ginjal : Normal

● Tes Hernia : Tidak Dilakukan Pemeriksaan

Ekstremitas

● Ekstremitas Atas Kanan : Normal

● Ekstremitas Atas Kiri : Normal

● Ekstremitas Bawah Kanan : Normal

● Ekstremitas Bawah Kiri : Normal

Saraf

● Motorik : Normal

● Koordinasi : Normal

● Sensorik : Normal

● Refleks : Normal

Pemeriksaan Dokter Spesialis

- MATA : ODS Emmetropia
- DOKTER UMUM : Jeager Test : J1

Pemeriksaan Laboratorium

JENIS PEMERIKSAAN	HASIL	NILAI NORMAL
● Darah Lengkap		
● Hemoglobin	14.0 g/dL	13.0 - 18.0
● Jumlah Lekosit	6.0 10 ³ /ul	5.0 - 10.0
● Hitung Jenis		
● Basofil	0 %	0 - 1
● Eosinofil	3 %	1 - 3
● Batang (L)	1 %	2 - 6
● Segmen	50 %	50 - 70
● Limfosit	40 %	20 - 40
● Absolute Lymphocyte Count	2.40 10 ³ /ul	
● Neutrophyl Lymphocyte Rat	1.3	
● Monosit	6 %	2 - 8
● Jumlah Eritrosit	5.23 10 ⁶ /uL	4.60 - 6.20
● Hematokrit	43.9 %	40.0 - 54.0
● MCV	83.9 fL	80.0 - 96.0
● MCH (L)	26.8 pg	27.0 - 31.0
● MCHC (L)	31.9 g/dL	32.0 - 36.0
● Jumlah Trombosit	224 10 ³ /ul	150 - 400
● Laju Endap Darah (H)	25 mm/jam	0 - 15
● Golongan Darah + Rhesus		
● Golongan Darah	B	
● Rhesus	Positif	
● ALT (SGPT)	12 U/L	0 - 45
● AST (SGOT)	18 U/L	13 - 33
● Gamma GT	18 U/L	5 - 86
● Trigliserida	54 mg/dL	50 - 150
● Kolesterol Total	149 mg/dL	100 - 200
● HDL Direk	76 mg/dL	>= 40
● LDL Direk	70 mg/dL	0 - 130
● Glukosa Puasa		
● Glukosa Darah Puasa	92 mg/dL	60 - 100

● Kreatinin Darah		
● Kreatinin Darah	1.20 mg/dL	0.8 - 1.3
● eGFR	83.0 mL/mnt/1.73 m ²	CKD EPI GFR Comment >= 60 Normal kidney function Reff : National Kidney Foundation, 2006
● Asam Urat (H)	7.3 mg/dL	3.5 - 7.2
● Lengkap		
● Warna	kuning	Kuning
● Kejernihan	jernih	Jernih
● Berat Jenis	1.010	1.005 - 1.030
● pH (H)	8.0	5.0 - 7.0
● Lekosit Esterase	Negatif /uL	Negatif
● Nitrit	Negatif	Negatif
● Protein	Negatif mg/dL	Negatif
● Glukosa	Negatif mg/dL	Negatif
● Keton	Negatif mg/dL	Negatif
● Urobilinogen	0.9 mg/dL	0.1 - 0.9
● Bilirubin	Negatif	Negatif
● Darah Samar	Negatif /uL	Negatif
● Sedimen		
● Eritrosit	1 cells/uL	<3
● Lekosit	4 cells/uL	<10
● Silinder	Negatif /lpk	
● Sel Epitel	(+)	(+)
● Kristal	Negatif	Negatif
● Lain-lain	Negatif	
● Analisa Faeces Lengkap		
● Warna	coklat	Coklat
● Konsistensi	lembek	Lembek
● Lendir	Negatif	Negatif
● Darah	Negatif	Negatif
● Mikroskopik		
● Eritrosit	0-1 /lpb	

● Leukosit	2-3 /lpb	
● Epitel	Positif /lpb	
● Telur Cacing	Negatif	Negatif
● Amoeba	Negatif	Negatif
● Sisa Makanan		
● Amilum	Negatif	Negatif
● Lemak	Negatif	Negatif
● Serat Tumbuhan	Negatif	Negatif
● Darah Samar	Negatif	Negatif
● pH	6.0	
● Glukosa	Negatif	
● Pewarnaan Gram	Ditemukan batang gram negatif	
● Lain - lain	Negatif	
● Keterangan	Tidak ditemukan kelainan spesifik	

Pemeriksaan Penunjang

● Rontgen Thoraks	: Tidak tampak kelainan signifikan cor dan pulmo pada pemeriksaan saat ini
● Audiometri	: ADS Dalam Batas Normal
● EKG	: Normal Sinus Rythm

Diagnosa

- Obesitas grade I
- Laju endap darah (ESR) meningkat
- Asam urat meningkat

Saran

- Olahraga rutin 5 kali seminggu dengan durasi masing-masing minimal 30 menit, Diet rendah lemak atau kolesterol
- Pertahankan pola hidup sehat, Evaluasi darah lengkap
- Diet rendah asam urat/purin

Konsultasi

- Konsultasi dokter Spesialis Penyakit Dalam bila ada keluhan

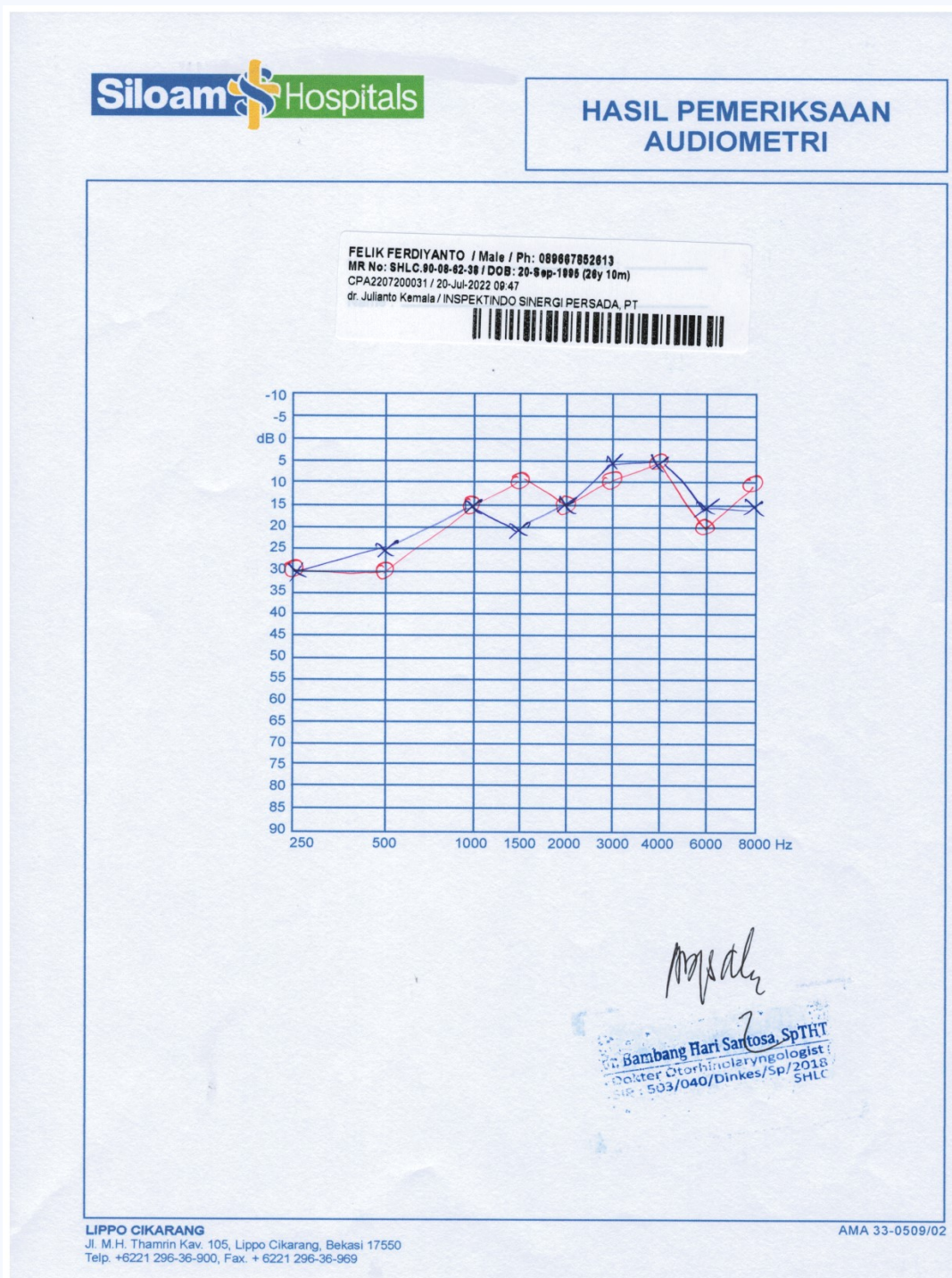
Kesimpulan

- Fit dengan Catatan

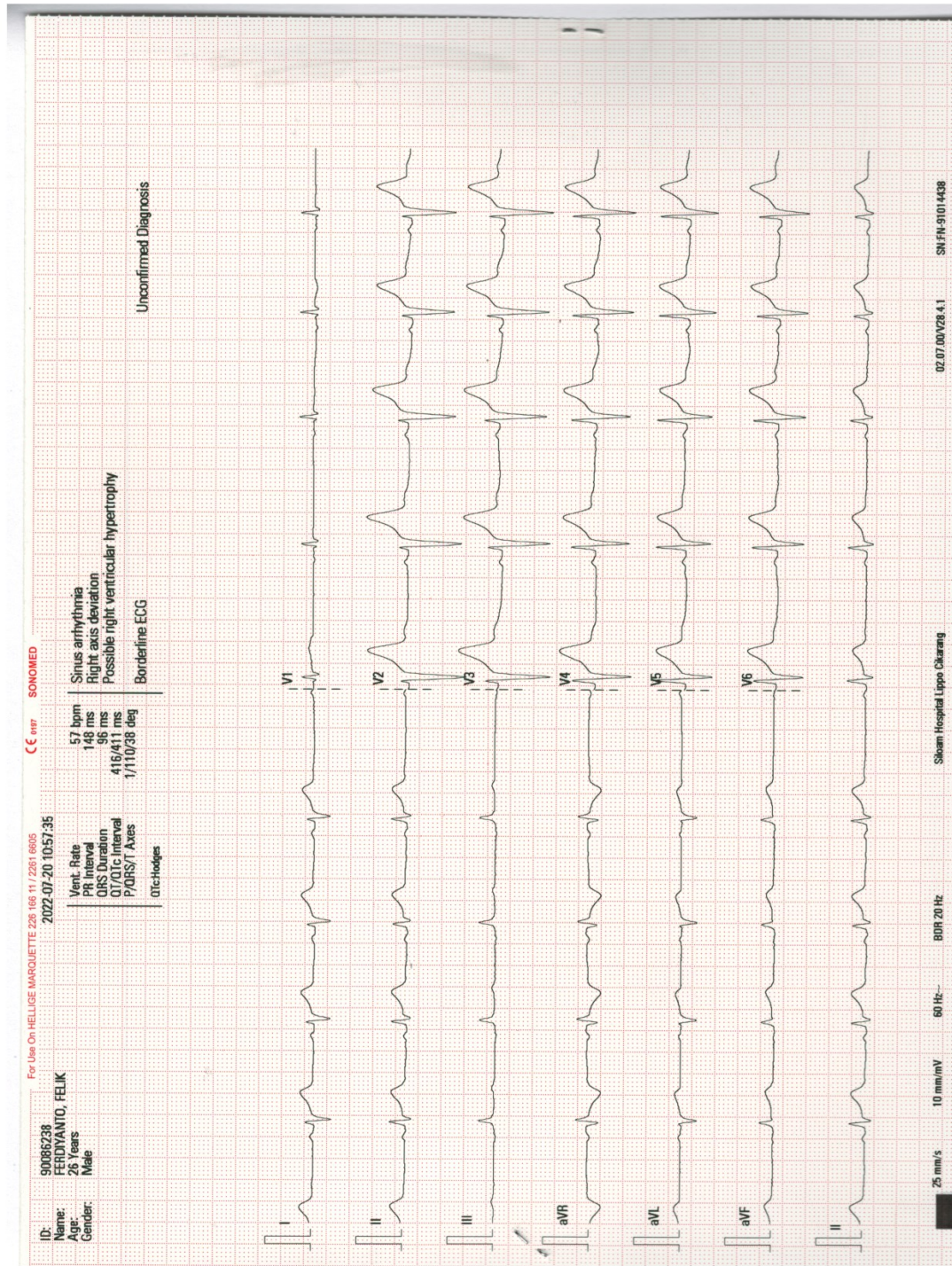


dr. Rizka Alvientiasari Suprpto

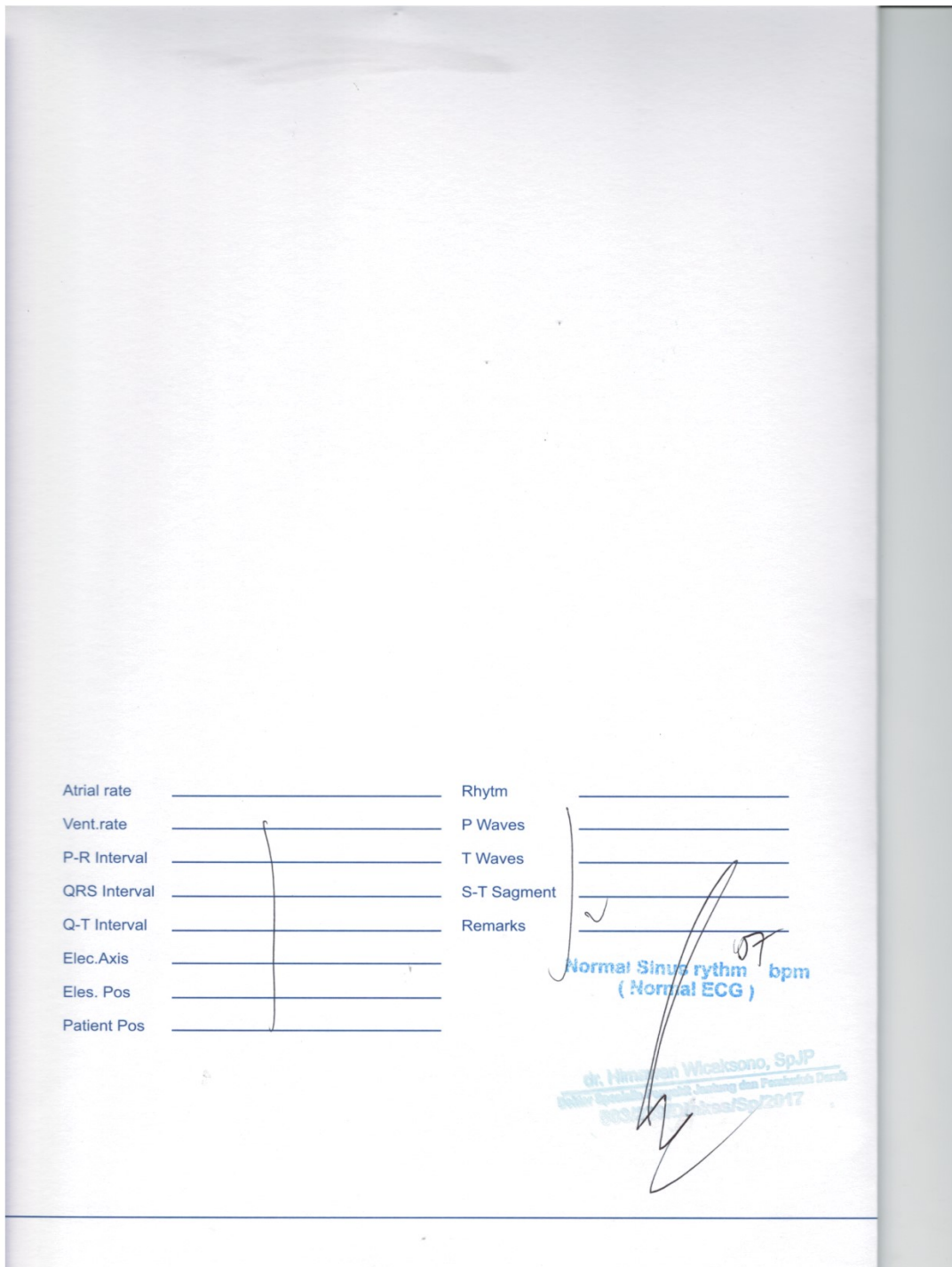
Audiometri



EKG 1



EKG 2



Teknik :

Thorax proyeksi PA

Temuan:

PARU: Normal

MEDIASTINUM: Normal

TRAKEA DAN BRONKUS: Normal

HILUS: Normal

PLEURA: Normal

DIAFRAGMA: Normal

JANTUNG: Normal CTR: <50%

AORTA: Normal

VERTEBRA THORAKAL DAN TULANG-TULANG LAINNYA: Normal

JARINGAN LUNAK: Normal

ABDOMEN YANG TERVISUALISASI: Normal

LEHER YANG TERVISUALISASI: Normal

==== [Conclusion] =====

Kesan:

Tidak tampak kelainan signifikan cor dan pulmo pada pemeriksaan saat ini.

