

MEDICAL CHECK UP REPORT

HASIL MEDICAL CHECK UP

Patient Name :

Nama Pasien

JAKA ADITYA

Doctor Name :

Nama Dokter

dr. Michael Jansen Sulaiman

Package :

Paket

PT. INSPEKTINDO SINERGI PERSADA

SILOAM HOSPITALS LIPPO CIKARANG

25 November 2022

Appointment ID: 207815

No. Appointment

Date of Birth : 27 Februari 1994

Tanggal Lahir

Gender : Male

Jenis Kelamin

Phone Number : +6281347687956

Nomor Telepon

E-mail : sarni@inspektindo.com

E-mail

Form Kuesioner Website

No Significant History

Riwayat Penyakit Dahulu

● Penyakit ginjal : Ya, Riwayat batu ginjal 3 tahun lalu (ESWL)

Riwayat Vaksinasi

- Hepatitis A : Tidak
- Hepatitis B : Tidak
- Influenza : Tidak
- Human Papilloma Virus : Tidak
- Varicella : Tidak
- Mumps Measles Rubella : Tidak
- Tifoid : Tidak
- Lain-lain : Tidak

Riwayat Penyakit Keluarga

Riwayat Kebiasaan

● Apakah Anda pernah merokok secara teratur? : Ya

- Bila 'Ya', apakah Anda saat ini masih tetap merokok? : Ya, 5 Batang/Hari
- Apakah Anda berolahraga secara teratur? : Ya, (Bola)
- Apakah Anda mengonsumsi minuman beralkohol? : Tidak

Untuk wanita - Riwayat Kesehatan Reproduksi

No Significant History

Antropometri

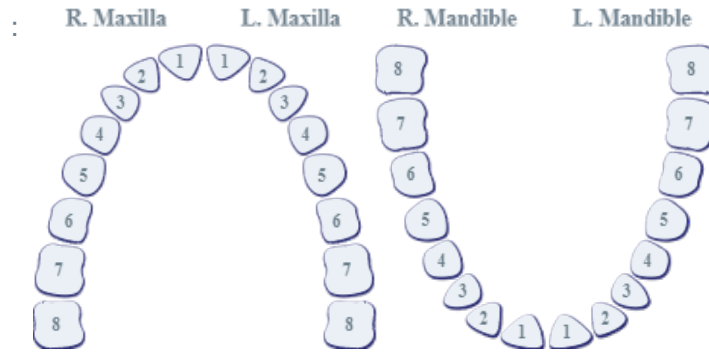
● Tekanan Darah Sistolik	: 110
● Tekanan Darah Diastolik	: 70
● Tekanan Darah	: 110/70 mmHg
● Lingkar Perut	: -
● Nadi	: 70x/menit
● Lingkar Dada Inspirasi	: -
● Lingkar Dada Ekspirasi	: -
● Laju Napas	: 18x/menit
● Berat Badan	: 83.1 kg
● Tinggi Badan	: 177 cm
● Indeks Massa Tubuh	: 26.52
● Lingkar Pergelangan Tangan	: -
● Lingkar Leher	: -
● Penampakan Umum	: Normal
● Kulit	: Normal
● Nodus Limfe	: Normal

Status Generalis

● Ketajaman Visus Mata Kiri	: 20/20
● Lapang Pandang Mata Kiri	: Normal
● Adisi Mata Kiri	: Normal
● Koreksi Mata Kiri	: Normal
● Ketajaman Visus Mata Kanan	: 20/20
● Lapang Pandang Mata Kanan	: Normal
● Adisi Mata Kanan	: Normal
● Koreksi Mata Kanan	: Normal
● Buta Warna	: Normal
● Telinga Kiri	: Normal

- Telinga Kanan
- Hidung
- Mulut
- Gigi
- Gambar Gigi

: Normal
 : Normal
 : Normal
 : Calculus, Gingivitis, Partial erupsi 3.8



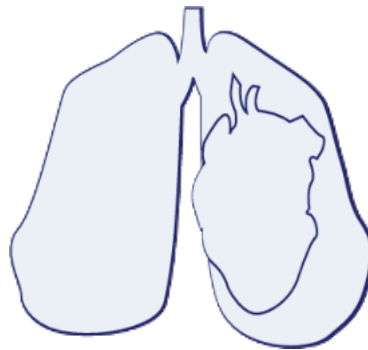
- Tiroid
- Tumor
- Lainnya

: Normal
 : Normal
 : Normal

Toraks

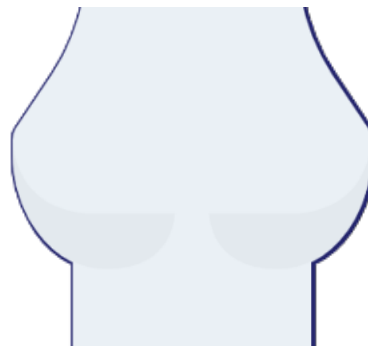
- Paru
- Gambar Toraks

: Normal
 :



- Payudara
- Gambar Payudara

: Normal
 :

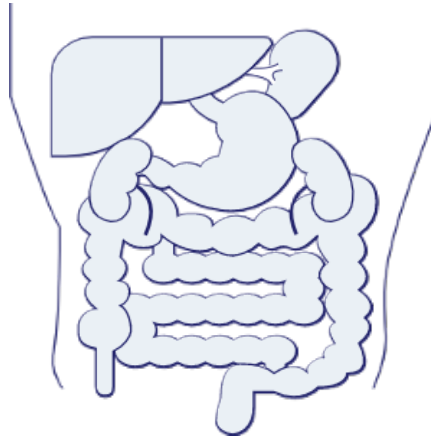


● Jantung : Normal

Abdomen

● Abdomen : Normal

● Gambar Abdomen :



● Lambung : Normal

● Liver : Normal

● Usus : Normal

● Lien : Normal

● Rektum : Tidak dilakukan Pemeriksaan

● Ginjal : Normal

● Tes Hernia : Tidak dilakukan pemeriksaan

Ekstremitas

● Ekstremitas Atas Kanan : Normal

● Ekstremitas Atas Kiri : Normal

● Ekstremitas Bawah Kanan : Normal

● Ekstremitas Bawah Kiri : Normal

Saraf

● Motorik : Normal

● Koordinasi : Normal

● Sensorik : Normal

● Refleks : Normal

Pemeriksaan Dokter Spesialis

- DOKTER UMUM : Jaeger Test : Jaeger 1
- DOKTER GIGI : Calculus, Gingivitis, Partial Erupsi 3.8
- MATA : Hordeolum OD

Pemeriksaan Laboratorium

JENIS PEMERIKSAAN	HASIL	NILAI NORMAL
● Malaria	Malaria tidak ditemukan	
● Darah Lengkap		
● Hemoglobin	14.2 g/dL	13.0 - 18.0
● Jumlah Lekosit	6.5 10 ³ /ul	5.0 - 10.0
● Hitung Jenis		
● Basofil	0 %	0 - 1
● Eosinofil	3 %	1 - 3
● Batang	2 %	2 - 6
● Segmen	59 %	50 - 70
● Limfosit	28 %	20 - 40
● Absolute Lymphocyte Count	1.82 10 ³ /ul	
● Neutrophyl Lymphocyte Rat	2.2	
● Monosit	8 %	2 - 8
● Jumlah Eritrosit	4.69 10 ⁶ /uL	4.60 - 6.20
● Hematokrit	41.5 %	40.0 - 54.0
● MCV	88.5 fL	80.0 - 96.0
● MCH	30.3 pg	27.0 - 31.0
● MCHC	34.2 g/dL	32.0 - 36.0
● Jumlah Trombosit	235 10 ³ /ul	150 - 400
● Laju Endap Darah	5 mm/jam	0 - 15
● Golongan Darah + Rhesus		
● Golongan Darah	B	
● Rhesus	Positif	
● ALT (SGPT)	15 U/L	0 - 45
● AST (SGOT)	20 U/L	13 - 33
● Gamma GT	17 U/L	5 - 86
● Trigliserida	111 mg/dL	50 - 150
● Kolesterol Total	166 mg/dL	100 - 200
● HDL Direk (L)	36 mg/dL	>= 40
● LDL Direk	117 mg/dL	0 - 130

● Glukosa Puasa		
● Glukosa Darah Puasa	76 mg/dL	60 - 100
● Ureum Darah	31 mg/dL	15 - 40
● Kreatinin Darah		
● Kreatinin Darah	1.00 mg/dL	0.8 - 1.3
● eGFR	102.0 mL/mnt/1.73 m ²	CKD EPI GFR Comment \geq 60 Normal kidney function Reff : National Kidney Foundation, 2006
● Asam Urat	7.0 mg/dL	3.5 - 7.2
● SARS-CoV-2 Antigen		
● SARS-CoV-2 Antigen	Negatif	Negatif

● Catatan:

Catatan : - Hasil pemeriksaan di atas hanya menggambarkan kondisi saat pengambilan spesimen. - Hasil pemeriksaan negatif tidak menyingkirkan kemungkinan infeksi SARS-CoV-2. - Hasil Negatif dapat terjadi pada kondisi kuantitas antigen pada spesimen dibawah level deteksi alat. - Interpretasi hasil harus dilakukan oleh dokter untuk penilaian klinis dan epidemiologis - Jika kecurigaan infeksi SARS-CoV-2 besar, lanjutkan dengan pemeriksaan molekuler (RT-PCR) Note : - The examination results only describe the conditions when specimen collection - Negative test result does not rule out the possibility of Sars-Cov-2 infection - Negative results may occur when the antigen quantity in the specimen is below the device detection level - Interpretation of the results should be made by the clinician for clinical and epidemiological assessmen - If the suspicion of sars cov 2 infection is large proceed with molecular examination (rt-pcr)

● Lengkap

● Warna

kuning

Kuning

● Kejernihan

jernih

Jernih

● Berat Jenis

1.010

1.005 - 1.030

● pH	6.0	5.0 - 7.0
● Lekosit Esterase	Negatif /uL	Negatif
● Nitrit	Negatif	Negatif
● Protein	Negatif mg/dL	Negatif
● Glukosa	Negatif mg/dL	Negatif
● Keton	Negatif	Negatif
● Urobilinogen	0.5 mg/dL	0.1 - 0.9
● Bilirubin	Negatif	Negatif
● Darah Samar	Negatif /uL	Negatif
● Sedimen		
● Eritrosit	1 cells/uL	<3
● Lekosit	5 cells/uL	<10
● Silinder	Negatif /lpk	
● Sel Epitel	(+)	(+)
● Kristal	Negatif	Negatif
● Lain-lain	Negatif	
● Analisa Faeces Lengkap		
● Warna	coklat	Coklat
● Konsistensi	lembek	Lembek
● Lendir	Negatif	Negatif
● Darah	Negatif	Negatif
● Mikroskopik		
● Eritrosit	1-2 /lpb	
● Leukosit	1-3 /lpb	
● Epitel	Positif /lpb	
● Telur Cacing	Negatif	Negatif
● Amoeba	Negatif	Negatif
● Sisa Makanan		
● Amilum	Negatif	Negatif
● Lemak	Negatif	Negatif
● Serat Tumbuhan	Positif	Negatif
● Darah Samar	Negatif	Negatif
● pH	6.0	

- Glukosa
- Pewarnaan Gram
- Lain - lain
- Keterangan

Negatif
Ditemukan batang gram negatif
Negatif
Tidak ditemukan kelainan spesifik

Pemeriksaan Penunjang

- Rontgen Thoraks
- Audiometri
- Spirometri
- EKG

: Tidak tampak kelainan signifikan cor dan pulmo pada pemeriksaan saat ini
: ADS Dalam Batas Normal
: Normal
: Sinus bradycardia AV block derajat 1

Diagnosa

- Obesitas grade I
- Calculus gigi
- Hordeolum OD
- Kolesterol HDL rendah
- Sinus bradycardia 1st degree AV block

Saran

- Diet rendah kalori
- Scalling
- Perbanyak asupan Omega 3, Olahraga teratur minimal 3 kali seminggu (kurang lebih 30menit tiap kali olahraga)

Konsultasi

- Konsultasi dokter Spesialis Gizi Klinik
- Konsultasi dokter Gigi untuk perawatan gigi
- Konsultasi dokter Spesialis Mata
- Konsultasi dokter Spesialis Penyakit Dalam
- Konsultasi dokter Spesialis Jantung

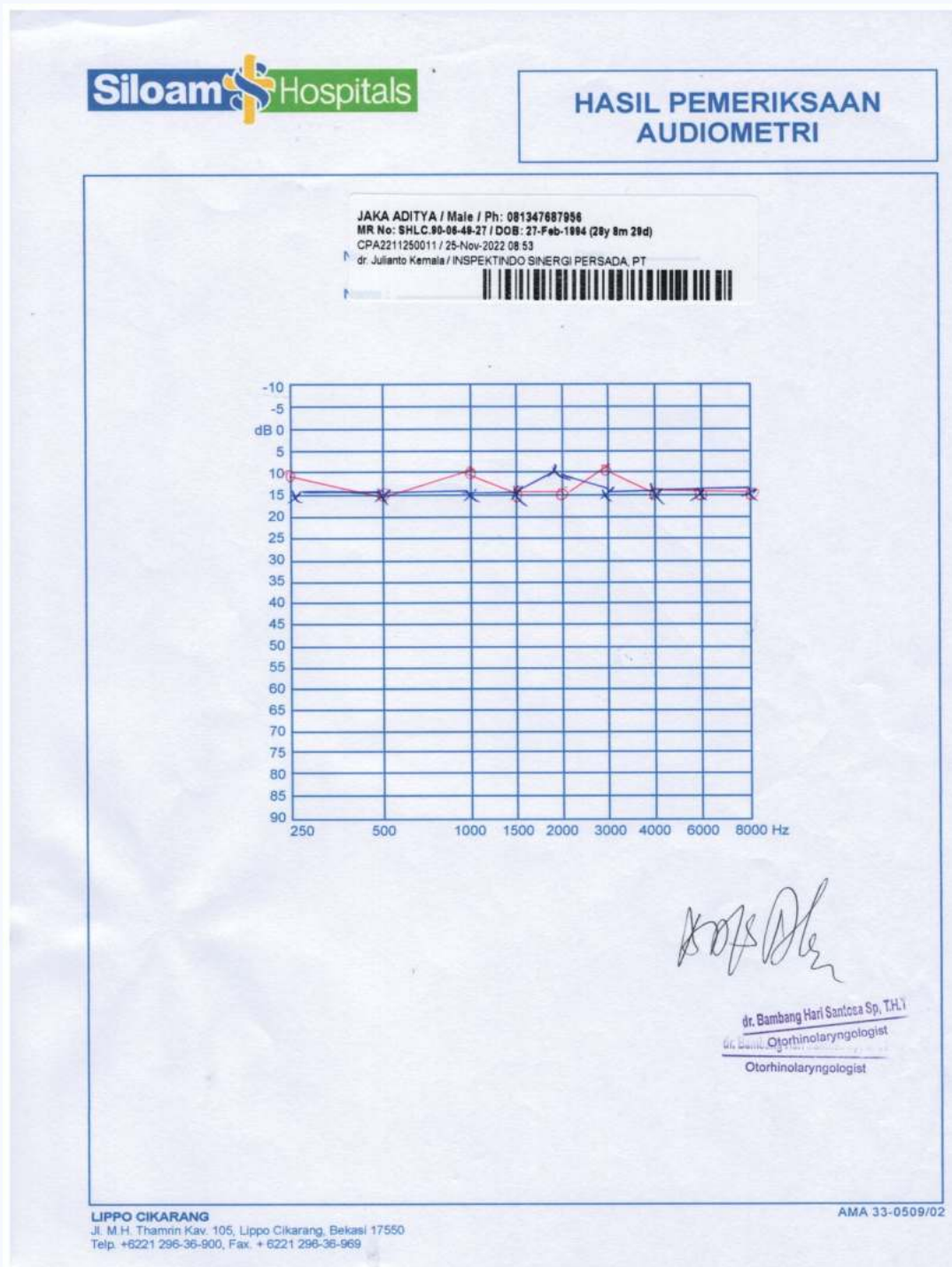
Kesimpulan

- Fit dengan Restriksi

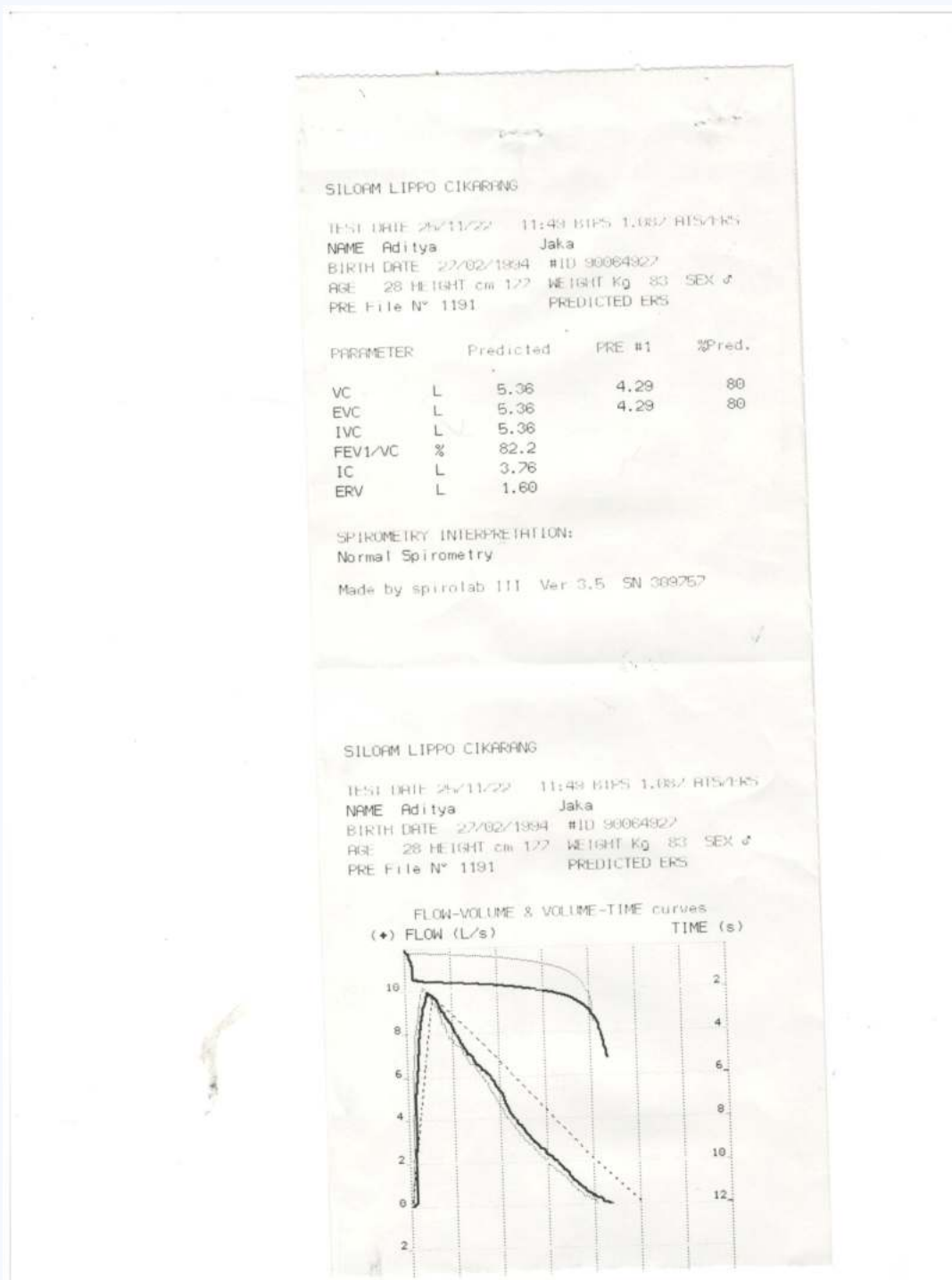


dr. Michael Jansen Sulaiman

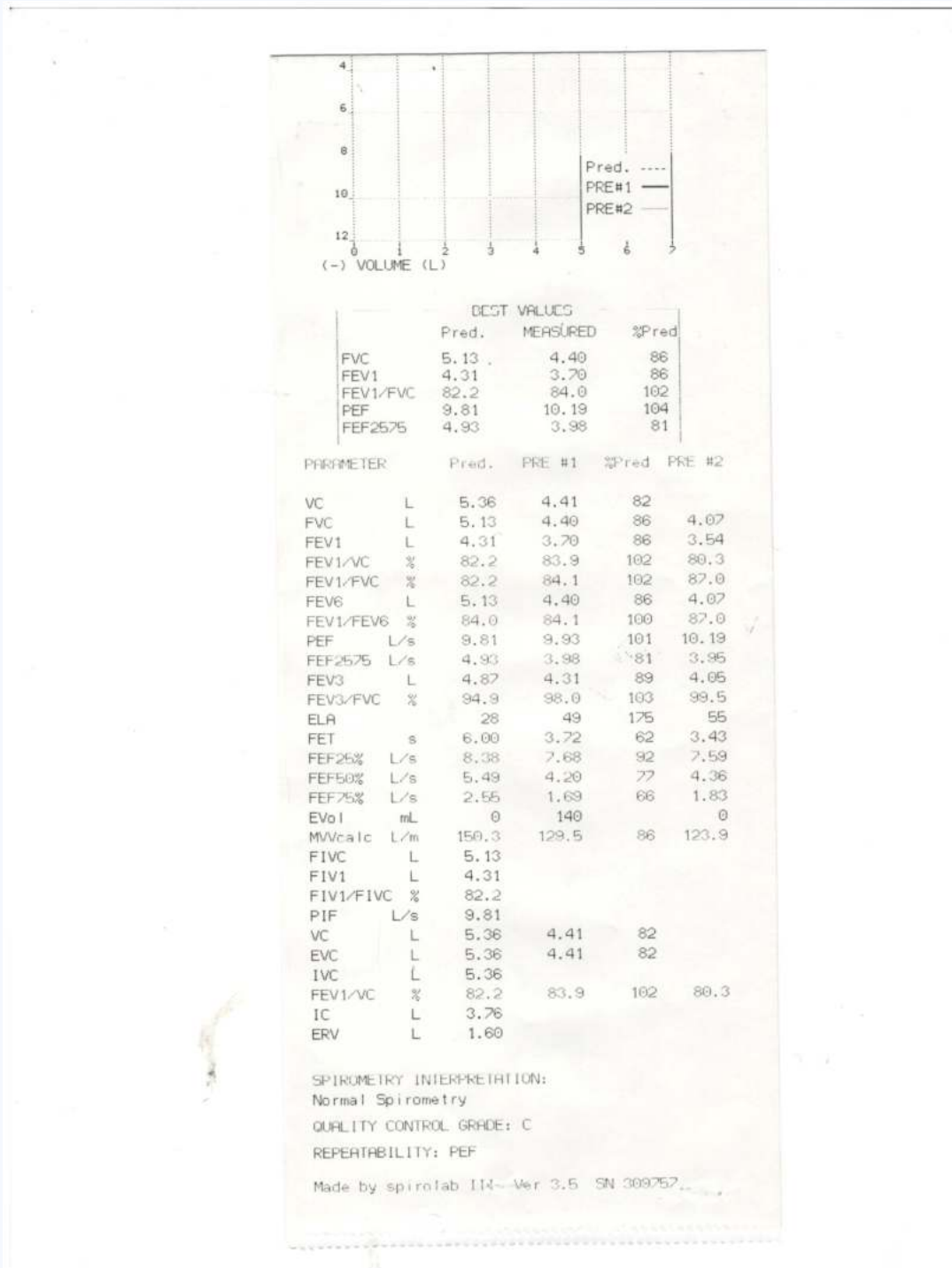
Audiometri



Spirometri 1



Spirometri 2




Spirometri 3

Siloam Hospitals

HASIL PEMERIKSAAN SPIROMETRI AMA 34-0609/02

$FVC : \frac{4.40}{5.13} = 86\%$
 $FEV_1 : \frac{3.70}{4.31} = 86\%$
Kesimpulan : normal

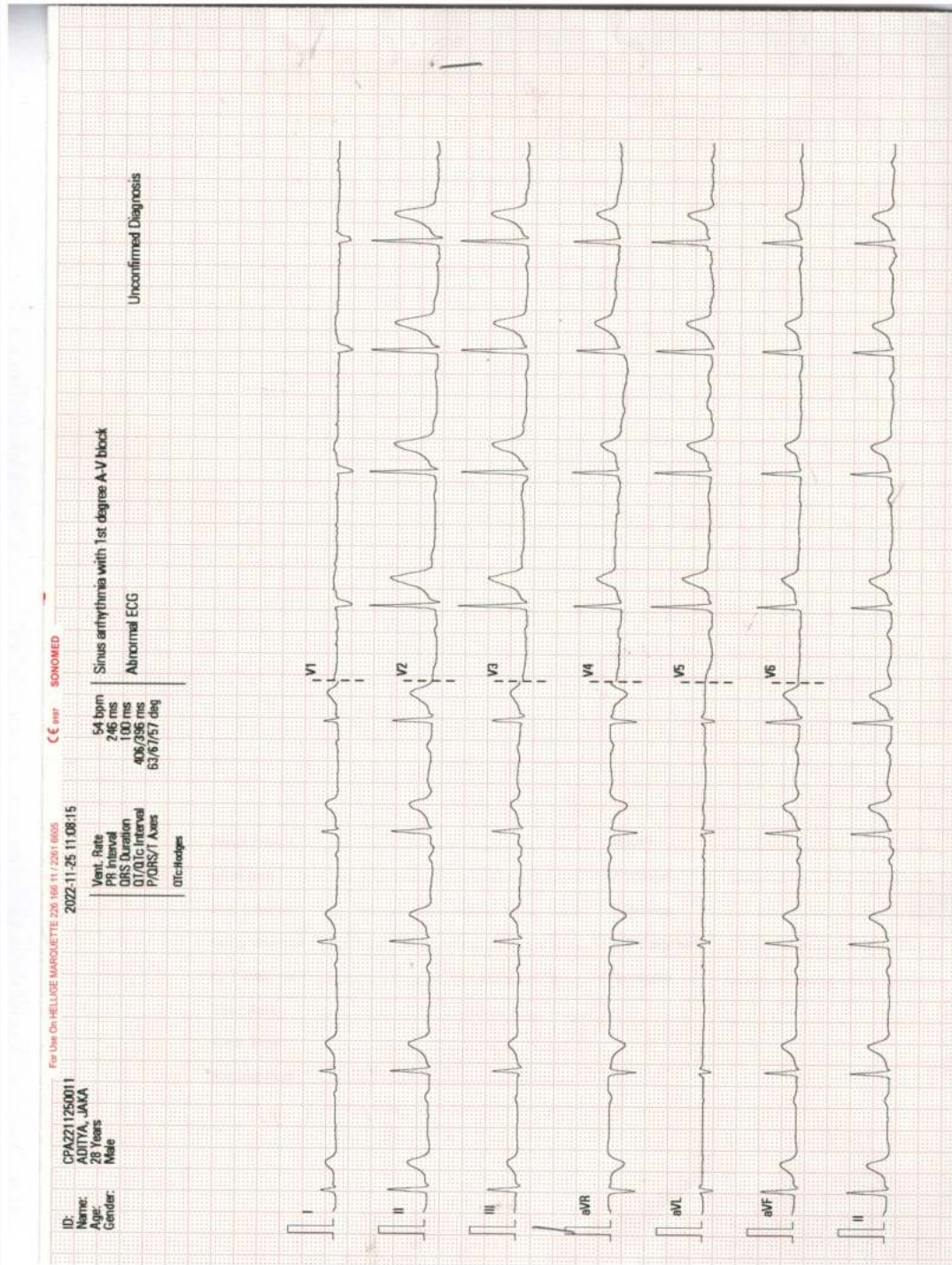
25/4/2022


dr. Widhi Usansi, SpP, FRSR
Dokter Spesialis Paru & Respirasi (Pulmonologist)
No SIP : 503/489/DPMPTSP/Sp/2022


LIPPO CIKARANG
Jl. M.H. Thamrin Kav. 105, Lippo Cikarang, Bekasi 17550
Telp. +6221 296-36-900, Fax. +6221 296-36-969

Akreditasi DepKes RI No. HK.00.06.3.5.249

EKG 1



EKG 2



Teknik :

Thorax proyeksi PA

Temuan:

PARU: Normal

MEDIASTINUM: Normal

TRAKEA DAN BRONKUS: Normal

HILUS: Normal

PLEURA: Normal

DIAFRAGMA: Normal

JANTUNG: Normal CTR: <50%

AORTA: Normal

VERTEBRA THORAKAL DAN TULANG-TULANG LAINNYA: Normal

JARINGAN LUNAK: Normal

ABDOMEN YANG TERVISUALISASI: Normal

LEHER YANG TERVISUALISASI: Normal

==== [Conclusion] =====

Kesan:

Tidak tampak kelainan signifikan cor dan pulmo pada pemeriksaan saat ini.

