

# MEDICAL CHECK UP REPORT

## HASIL MEDICAL CHECK UP

Patient Name :

Nama Pasien

**DWIRA ATMARIALDI**

Doctor Name :

Nama Dokter

**dr. Michael Jansen Sulaiman**

Package :

Paket

**PT. INSPEKTINDO SINERGI PERSADA**

SILOAM HOSPITALS LIPPO CIKARANG

06 Juli 2022

# DWIRA ATMARIALDI

Appointment ID: 121848

No. Appointment

Date of Birth : 18 Juli 1995

Tanggal Lahir

Gender : Male

Jenis Kelamin

Phone Number : +6281276588677

Nomor Telepon

E-mail : sarni@inspektindo.com

E-mail

## Form Kuesioner Website

No Significant History

## Riwayat Penyakit Dahulu

### Riwayat Vaksinasi

- Hepatitis A : Tidak
- Hepatitis B : Tidak
- Influenza : Tidak
- Human Papilloma Virus : Tidak
- Varicella : Tidak
- Mumps Measles Rubella : Tidak
- Tifoid : Tidak
- Lain-lain : Ya, Vaksin covid-19 (Dosis ke 3)

### Riwayat Penyakit Keluarga

- Hipertensi : Ya, IBU

### Riwayat Kebiasaan

- Apakah Anda pernah merokok secara teratur? : Ya

- Bila 'Ya', apakah Anda saat ini masih tetap merokok? : Ya, 16 Batang/hari
- Apakah Anda berolahraga secara teratur? : Ya, (Sepakbola(40 minutes/week))
- Apakah Anda mengonsumsi minuman beralkohol? : Tidak

## Untuk wanita - Riwayat Kesehatan Reproduksi

No Significant History

## Antropometri

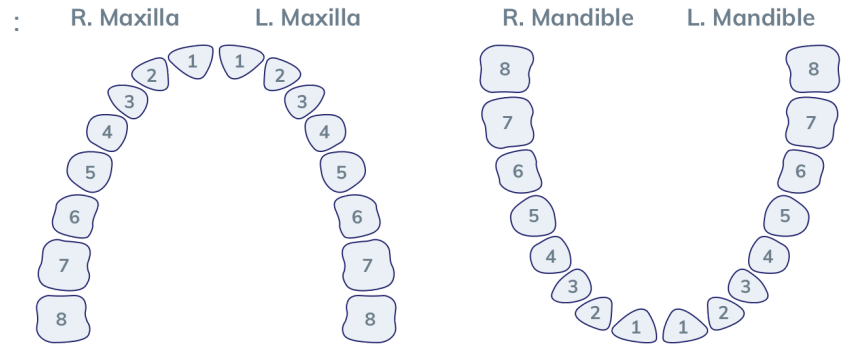
● Tekanan Darah Sistolik	: 120
● Tekanan Darah Diastolik	: 80
● Tekanan Darah	: 120/80 mmHg
● Lingkar Perut	: -
● Nadi	: 76x/menit
● Lingkar Dada Inspirasi	: -
● Lingkar Dada Ekspirasi	: -
● Laju Napas	: 16x/menit
● Berat Badan	: 82.5 kg
● Tinggi Badan	: 172 cm
● Indeks Massa Tubuh	: 27.89
● Lingkar Pergelangan Tangan	: -
● Lingkar Leher	: -
● Penampakan Umum	: Normal
● Kulit	: Normal
● Nodus Limfe	: Normal

## Status Generalis

● Ketajaman Visus Mata Kiri	: 20/20
● Lapang Pandang Mata Kiri	: Normal
● Adisi Mata Kiri	: Normal
● Koreksi Mata Kiri	: Normal
● Ketajaman Visus Mata Kanan	: 20/20
● Lapang Pandang Mata Kanan	: Normal
● Adisi Mata Kanan	: Normal
● Koreksi Mata Kanan	: Normal
● Buta Warna	: Normal
● Telinga Kiri	: Serumen (+)

- Telinga Kanan
- Hidung
- Mulut
- Gigi
- Gambar Gigi

: Serumen (+)  
 : Tidak ada pemeriksaan selama pandemi  
 : Tidak ada pemeriksaan selama pandemi  
 : Tidak ada pemeriksaan selama pandemi



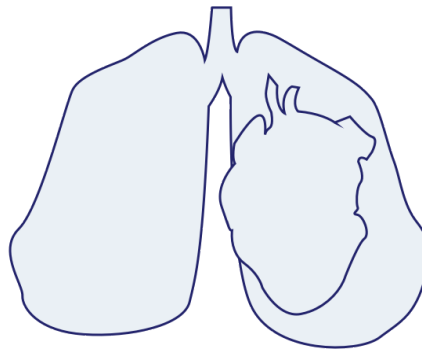
- Tiroid
- Tumor
- Lainnya

: Normal  
 : Normal  
 : Normal

## Toraks

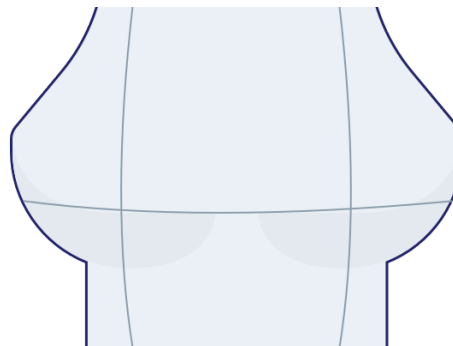
- Paru
- Gambar Toraks

: Normal  
 :



- Payudara
- Gambar Payudara

: Normal  
 :

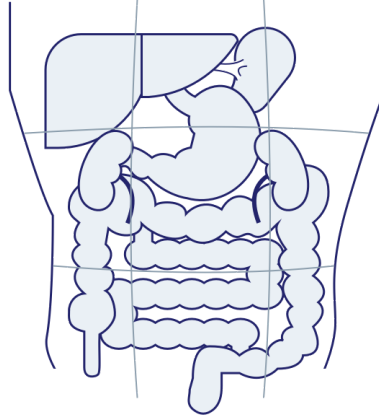


● Jantung : Normal

## Abdomen

● Abdomen : Normal

● Gambar Abdomen :



● Lambung : Normal

● Liver : Normal

● Usus : Normal

● Lien : Normal

● Rektum : Tidak dilakukan pemeriksaan

● Ginjal : Normal

● Tes Hernia : Tidak Dilakukan Pemeriksaan

## Ekstremitas

● Ekstremitas Atas Kanan : Normal

● Ekstremitas Atas Kiri : Normal

● Ekstremitas Bawah Kanan : Normal

● Ekstremitas Bawah Kiri : Normal

## Saraf

● Motorik : Normal

● Koordinasi : Normal

● Sensorik : Normal

● Refleks : Normal

## Pemeriksaan Dokter Spesialis

- Tidak Ada Data

## Pemeriksaan Laboratorium

JENIS PEMERIKSAAN	HASIL	NILAI NORMAL
● <b>Darah Lengkap</b>		
● Hemoglobin	15.9 g/dL	13.0 - 18.0
● Jumlah Lekosit	8.0 10 <sup>3</sup> /ul	5.0 - 10.0
● Hitung Jenis		
● Basofil	0 %	0 - 1
● <b>Eosinofil (H)</b>	<b>7 %</b>	<b>1 - 3</b>
● <b>Batang (L)</b>	<b>0 %</b>	<b>2 - 6</b>
● Segmen	50 %	50 - 70
● Limfosit	30 %	20 - 40
● Absolute Lymphocyte Count	2.40 10 <sup>3</sup> /ul	
● Neutrophyl Lymphocyte Rat	2.4	
● <b>Monosit (H)</b>	<b>13 %</b>	<b>2 - 8</b>
● Jumlah Eritrosit	5.58 10 <sup>6</sup> /uL	4.60 - 6.20
● Hematokrit	47.7 %	40.0 - 54.0
● MCV	85.5 fL	80.0 - 96.0
● MCH	28.5 pg	27.0 - 31.0
● MCHC	33.3 g/dL	32.0 - 36.0
● Jumlah Trombosit	222 10 <sup>3</sup> /ul	150 - 400
● Laju Endap Darah	15 mm/jam	0 - 15
● <b>Golongan Darah + Rhesus</b>		
● Golongan Darah	O	
● Rhesus	Positif	
● <b>ALT (SGPT) (H)</b>	<b>79 U/L</b>	<b>0 - 45</b>
● <b>AST (SGOT) (H)</b>	<b>42 U/L</b>	<b>13 - 33</b>
● <b>Gamma GT</b>	<b>71 U/L</b>	<b>5 - 86</b>
● <b>Trigliserida (H)</b>	<b>527 mg/dL</b>	<b>50 - 150</b>
● <b>Kolesterol Total</b>	<b>174 mg/dL</b>	<b>100 - 200</b>
● <b>HDL Direk (L)</b>	<b>33 mg/dL</b>	<b>&gt;= 40</b>
● <b>LDL Direk</b>	<b>86 mg/dL</b>	<b>0 - 130</b>
● <b>Glukosa Puasa</b>		
● Glukosa Darah Puasa	89 mg/dL	60 - 100
● <b>Kreatinin Darah</b>		

● Kreatinin Darah	0.96 mg/dL	0.8 - 1.3
● eGFR	108.6 mL/mnt/1.73 m <sup>2</sup>	CKD EPI GFR Comment >= 60 Normal kidney function Reff : National Kidney Foundation, 2006
● <b>Asam Urat</b>	<b>5.7 mg/dL</b>	<b>3.5 - 7.2</b>
● <b>Lengkap</b>		
● Warna	kuning	Kuning
● Kejernihan	jernih	Jernih
● Berat Jenis	1.010	1.005 - 1.030
● <b>pH (H)</b>	<b>8.0</b>	<b>5.0 - 7.0</b>
● Lekosit Esterase	Negatif	Negatif
● Nitrit	Negatif	Negatif
● Protein	Negatif	Negatif
● Glukosa	Negatif	Negatif
● Keton	Negatif	Negatif
● Urobilinogen	0.2 mg/dL	0.1 - 0.9
● Bilirubin	Negatif	Negatif
● Darah Samar	Negatif	Negatif
● Sedimen		
● Eritrosit	1 /uL	<3
● Lekosit	2 /uL	<10
● Silinder	Negatif /lpk	
● Sel Epitel	(+)	(+)
● Kristal	Negatif	Negatif
● Lain-lain	Negatif	
● <b>Analisa Faeces Lengkap</b>		
● Warna	coklat	Coklat
● Konsistensi	lembek	Lembek
● Lendir	Negatif	Negatif
● Darah	Negatif	Negatif
● Mikroskopik		
● Eritrosit	1-2 /lpb	
● Leukosit	2-5 /lpb	
● Epitel	Positif /lpb	
● Telur Cacing	Negatif	Negatif



● Amoeba	Negatif	Negatif
● Sisa Makanan		
● Amilum	Negatif	Negatif
● Lemak	Negatif	Negatif
● Serat Tumbuhan	Positif	Negatif
● Darah Samar	Negatif	Negatif
● pH	6.0	
● Glukosa	Negatif	
● Pewarnaan Gram	Ditemukan batang gram negatif	
● Lain - lain	Negatif	
● Keterangan	Tidak ditemukan kelainan spesifik	

## Pemeriksaan Penunjang

● Rontgen Thoraks	: No evidence of abnormality in both lungs and heart
● Audiometri	: AD CHL Ringan, AS Dalam Batas Normal
● EKG	: Normal Sinus Rythm

## Diagnosa

- Obesitas grade I
- Serumen ADS
- AD : CHL Ringan
- SGOT dan SGPT meningkat
- Trigliserida meningkat
- Kolesterol HDL rendah

## Saran

- Olahraga rutin 5 kali seminggu dengan durasi masing-masing minimal 30 menit, Diet rendah lemak atau kolesterol
- Irigasi telinga
- Evaluasi fungsi hati, USG abdomen
- Diet rendah trigliserida
- Perbanyak asupan Omega 3


## Konsultasi

- Konsultasi dokter Spesialis THT
- Konsultasi dokter Spesialis Penyakit Dalam

## Kesimpulan

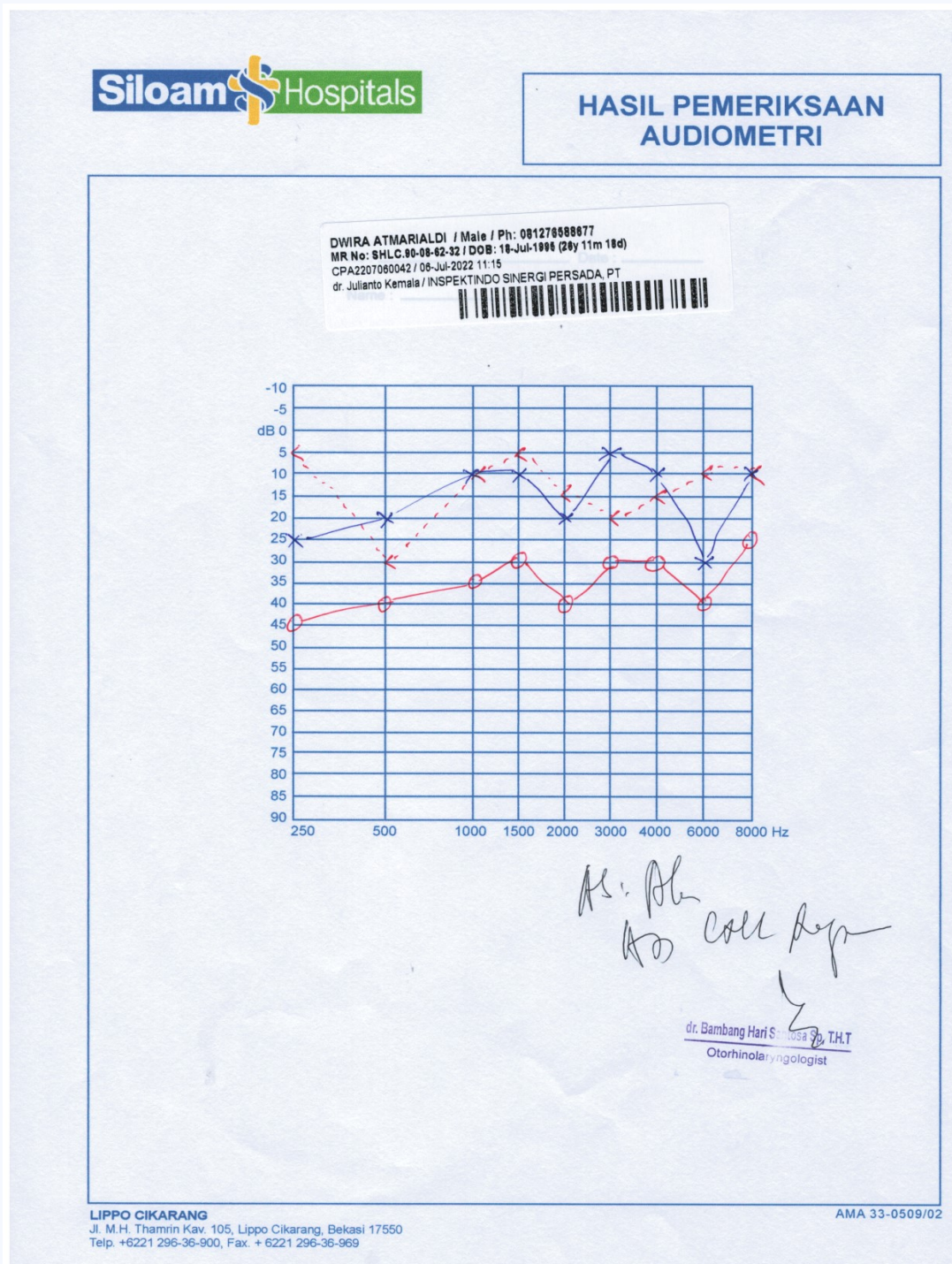
- Fit dengan Restriksi

- Jaeger test : Jaeger 1

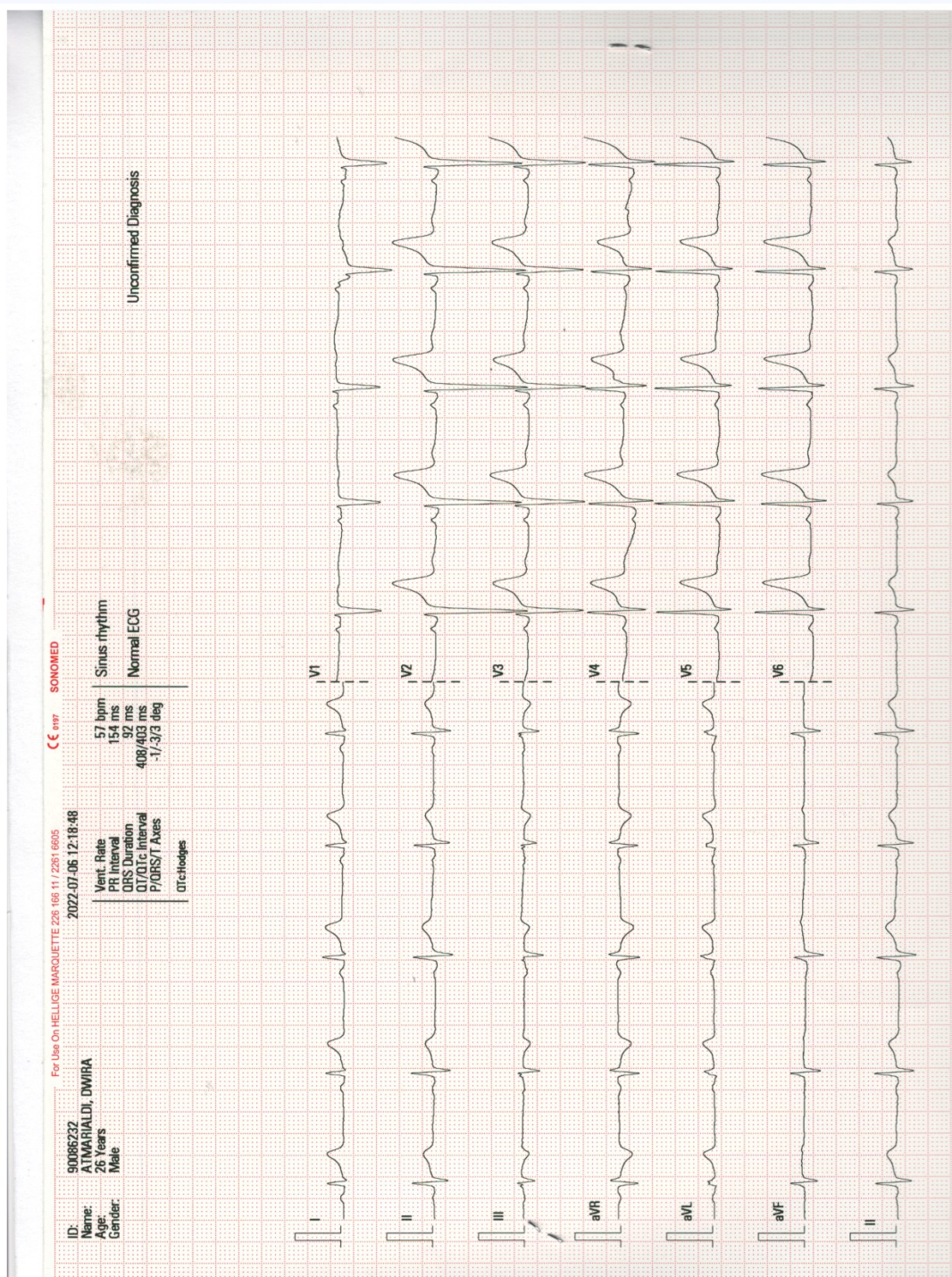


dr. Michael Jansen Sulaiman

Audiometri



## EKG 1



## EKG 2

Atrial rate	_____	Rhythm	<i>Haral Snel Ny</i>
Vent.rate	_____	P Waves	_____
P-R Interval	_____	T Waves	_____
QRS Interval	_____	S-T Sagment	_____
Q-T Interval	_____	Remarks	_____
Elec.Axis	_____		
Eles. Pos	_____		
Patient Pos	_____		

*dr. Christine Anita, SpJP*  
Dokter Spesialis Jantung & Pembuluh Darah  
No SIP : 503/286/DPMPSTSP/Sp/2019  
SHLC

Technique:  
Thorax PA view

Findings:  
LUNGS: Normal  
MEDIASTINUM: Normal  
TRACHEA AND BRONCHUS: Normal  
PULMONARY HILA: Normal  
PLEURA: Normal  
DIAPHRAGM: Normal  
HEART: Normal CTR:<50%  
AORTA: Normal  
THORACIC SPINE: Normal  
OTHER VISUALIZED BONES: Normal  
VISUALIZED SOFT TISSUES: Normal  
VISUALIZED ABDOMEN: Normal  
VISUALIZED NECK: Normal  
===== [Conclusion] =====

Impression:  
No evidence of abnormality in both lungs and heart.

