

DATA PRIBADI
*PERSONAL DATA***Nomor Formulir**
Formulir Number

ISP-39

NIK

90147354

Nama Lengkap
Full Name

Andreas William Mandagi

Tanggal Lahir / Usia
Date of Birth / Age

10.08.1996 / 25 Tahun

Jenis Kelamin
Sex

Laki-laki

Alamat
Address

PT. INSPEKTINDO SINERGI PERSADA

Divisi
Division

-

Kebangsaan
Nationality


INDONESIA

Jenis Medical Check Up
Medical Check Up Type

Medical Check Up Paket Perusahaan

Tanggal Pemeriksaan
Date of Examination

04.04.2022



No Peg : 90147354
Nama : Andreas William Mandagi

No Form : ISP-39

RIWAYAT KESEHATAN

Keluhan

Tidak ada

Penyakit yang pernah diderita

Riwayat Operasi Hernia Tahun 2010

Kebiasaan

Rokok (<i>Cigarettes</i>)	: Ya	Kadang-kadang
Alkohol (<i>Alcohol</i>)	: Ya	Kadang-kadang
Kopi (<i>Coffee</i>)	: Tidak	
Olah Raga (<i>Exercise</i>)	: Tidak	
Obat-obatan (<i>Drugs</i>)	: Tidak	

Penyakit Keluarga

Darah Tinggi (<i>Hypertension</i>)	: Tidak
Kencing Manis (<i>Diabetes Melitus</i>)	: Tidak
Sakit Jantung (<i>Heart disease</i>)	: Tidak
Sakit Ginjal (<i>Renal disease</i>)	: Tidak
Gangguan Mental (<i>Psyc. disorder</i>)	: Tidak
Lain-lain (<i>Others</i>)	: Tidak

No Peg : 90147354
 Nama : Andreas William Mandagi

No Form : ISP-39

PEMERIKSAAN FISIK

Tinggi Badan : 162.00 cm
 Berat Badan : 60 kg
 BMI : 22.82 (Normal)

Tekanan Darah : 100/70 mmHg
 Denyut Nadi : 80 x / menit
 RR : Normal (20)

Visus	Visus Kanan : 20/20	Visus Kiri : 20/20
Mata	<input checked="" type="checkbox"/> Tidak ada Kelainan	<input type="checkbox"/> Terdapat Kelainan
Kulit	<input checked="" type="checkbox"/> Tidak ada Kelainan	<input type="checkbox"/> Terdapat Kelainan
THT	<input type="checkbox"/> Tidak ada Kelainan	<input checked="" type="checkbox"/> Terdapat Kelainan Telinga Kanan : Serumen(+)
Gigi & Mulut	<input checked="" type="checkbox"/> Tidak dilakukan pemeriksaan (Pencegahan penularan covid-19)	
KGB	<input checked="" type="checkbox"/> Tidak ada Kelainan	<input type="checkbox"/> Terdapat Kelainan
Paru-paru	<input checked="" type="checkbox"/> Tidak ada Kelainan	<input type="checkbox"/> Terdapat Kelainan
Jantung	<input checked="" type="checkbox"/> Tidak ada Kelainan	<input type="checkbox"/> Terdapat Kelainan
Perut	<input checked="" type="checkbox"/> Tidak ada Kelainan	<input type="checkbox"/> Terdapat Kelainan
Ginjal	<input checked="" type="checkbox"/> Tidak ada Kelainan	<input type="checkbox"/> Terdapat Kelainan
Saraf	<input checked="" type="checkbox"/> Tidak ada Kelainan	<input type="checkbox"/> Terdapat Kelainan
Kelainan Lain	<input type="checkbox"/> Tidak ada Kelainan	<input checked="" type="checkbox"/> Terdapat Kelainan Jaeger Test : Jaeger II

EKG : Normal
 Normal Sinus Rythm

NAME
04_APR_2022 AM 11:37
NO. 3545
SN: 4776147

REF. DATA
VD: 12.00 CYL: (-)
<R> S C A
+ 0.75 - 0.50 8
+ 0.75 - 0.75 8
+ 0.75 - 0.75 8
+ 0.75 - 0.75 8
S. E. + 0.50
<L> S C A
+ 0.75 - 0.75 178
+ 0.50 - 0.75 178
+ 0.50 - 0.75 178
+ 0.50 - 0.75 178
S. E. + 0.25

PD: 64.0

TOPCON

SILOAM HOSPITAL LIPPO
CIKARANG

CANON TX-F
04/APR/2022 12:39
NAME: M/F

IOP -SEQUENCE-mmHg
RIGHT LEFT
13 9
[12.8 8.8]

ANDREAS WILLIAM MANDAGI / Male / Ph: 081294689160
MR No: SHLC.90-14-73-54 / DOB: 10-Aug-1996 (25y 7m 25d)
CPA2204040012 / 04-Apr-2022 08:16
dr. Julianto Kemala / INSPEKTINDO SINERGI PERSADA, PT



No Peg : 90147354
Nama : Andreas William Mandagi

No Form : ISP-39

LAPORAN SPESIFIK**AUDIOMETRI :**

	250	500	1000	1500	2000	3000	4000	6000	8000
Right ear	20	15	10	10	5	10	10	10	25
Left ear	10	15	5	5	10	10	10	5	15

Result : ADS Dalam Batas Normal

SPIROMETRI :

VC : -
FCV : -
FEV1o : -
Result : Tidak ada Pemeriksaan

Bangsai/Poli : CHECKUP	Pasien : ANDREAS WILLIAM MANDAGI
Umur/Seks : 25 Y / Male	Alamat : DSN IV KANAWATU RT 001 DESA KANAWATU
Tanggal Lahir : 10-08-1996	No.Pasien : 90147354
Tanggal Terima : 04-04-2022 08:56	No.Lab : 22062312
Tanggal Cetak : 04-04-22 16:10	No.Reg : CPA2204040012
Halaman : 1 / 3	Dokter : dr. Julianto Kemala

RUTIN

Info Klinik :

T E S	HASIL	UNIT	NILAI RUJUKAN
-------	-------	------	---------------

HEMATOLOGI

Darah Lengkap

Hemoglobin	16.2	g/dL	13.0 - 18.0
Jumlah Lekosit	5.5	10 ³ /ul	5.0 - 10.0
Hitung Jenis			
Basofil	0	%	0 - 1
Eosinofil	H 4	%	1 - 3
Batang	L 0	%	2 - 6
Segmen	57	%	50 - 70
Limfosit	31	%	20 - 40
Absolute Lymphocyte Count	1.71	10 ³ /ul	
Neutrophyl Lymphocyte Rat	1.8		
Monosit	8	%	2 - 8
Jumlah Eritrosit	5.49	10 ⁶ /uL	4.60 - 6.20
Hematokrit	47.9	%	40.0 - 54.0
MCV	87.2	fL	80.0 - 96.0
MCH	29.5	pg	27.0 - 31.0
MCHC	33.8	g/dL	32.0 - 36.0
Jumlah Trombosit	228	10 ³ /ul	150 - 400
Laju Endap Darah	5	mm/jam	0 - 15

Golongan Darah + Rhesus

Golongan Darah	O
Rhesus	Positif

KIMIA DARAH

ALT (SGPT)	21	U/L	0 - 45
AST (SGOT)	19	U/L	13 - 33
Gamma GT	28	U/L	5 - 86
Trigliserida	99	mg/dL	50 - 150
Kolesterol Total	145	mg/dL	100 - 200
HDL Direk	52	mg/dL	>= 40
LDL Direk	85	mg/dL	0 - 130

Bangsai/Poli : CHECKUP
 Umur/Seks : 25 Y / Male
 Tanggal Lahir : 10-08-1996
 Tanggal Terima : 04-04-2022 08:56
 Tanggal Cetak : 04-04-22 16:10
 Halaman : 3 / 3

Pasien : **ANDREAS WILLIAM MANDAGI**
 Alamat : DSN IV KANAWATU RT 001 DESA KANAWATU
 No.Pasien : **90147354**
 No.Lab : **22062312**
 No.Reg : CPA2204040012
 Dokter : dr. Julianto Kemala

RUTIN

Info Klinik :

T E S	HASIL	UNIT	NILAI RUJUKAN
-------	-------	------	---------------

Lain-lain	Negatif		
-----------	---------	--	--

TINJA

Analisa Faeces Lengkap

Warna	kuning		Coklat
Konsistensi	lembek		Lembek
Lendir	Negatif		Negatif
Darah	Negatif		Negatif
Mikroskopik			
Eritrosit	2-4	/lpb	
Leukosit	0-2	/lpb	
Epitel	Negatif	/lpb	
Telur Cacing	Negatif		Negatif
Amoeba	Negatif		Negatif
Sisa Makanan			
Amilum	Negatif		Negatif
Lemak	Negatif		Negatif
Serat Tumbuhan	Positif		Negatif
Darah Samar	Positif		Negatif
* TRANSFERIN (+)			
HEMOGLOBIN (+)			
pH	5.0		
Glukosa	Negatif		
Pewarnaan Gram	Ditemukan batang gram negatif		
Lain - lain	Negative		
Keterangan	Perdarahan saluran cerna bagian atas & bawah		

Bariyah
 Tanggal Pelaporan : 04-04-2022 16:11



Patient Name	:	ANDREAS WILLIAM MANDAGI	Patient ID	:	SHLC.90147354
Sex / Age / DOB	:	M / 025Y / 08/10/1996	Accession No.	:	4000015913482
Modality	:	CR	Scan Date	:	04/04/2022 08:51:53
Procedure	:	THORAX AP/PA	Report Date/Time	:	04/04/2022 09:05:27 (WIB)
Ref. Department	:	MCU	Referring Physician	:	DR. JULIANTO KEMALA

Teknik:
Thorax proyeksi PA

Temuan:
PARU: Normal
MEDIASTINUM: Normal
TRAKEA DAN BRONKUS: Normal
HILUS: Normal
PLEURA: Normal
DIAFRAGMA: Normal
JANTUNG: Normal CTR: <50%
AORTA: Normal
VERTEBRA THORAKAL DAN TULANG-TULANG LAINNYA: Normal
JARINGAN LUNAK: Normal
ABDOMEN YANG TERVISUALISASI: Normal
LEHER YANG TERVISUALISASI: Normal

Kesan:
Tidak tampak kelainan signifikan cor dan pulmo pada pemeriksaan saat ini.

Best Regards,

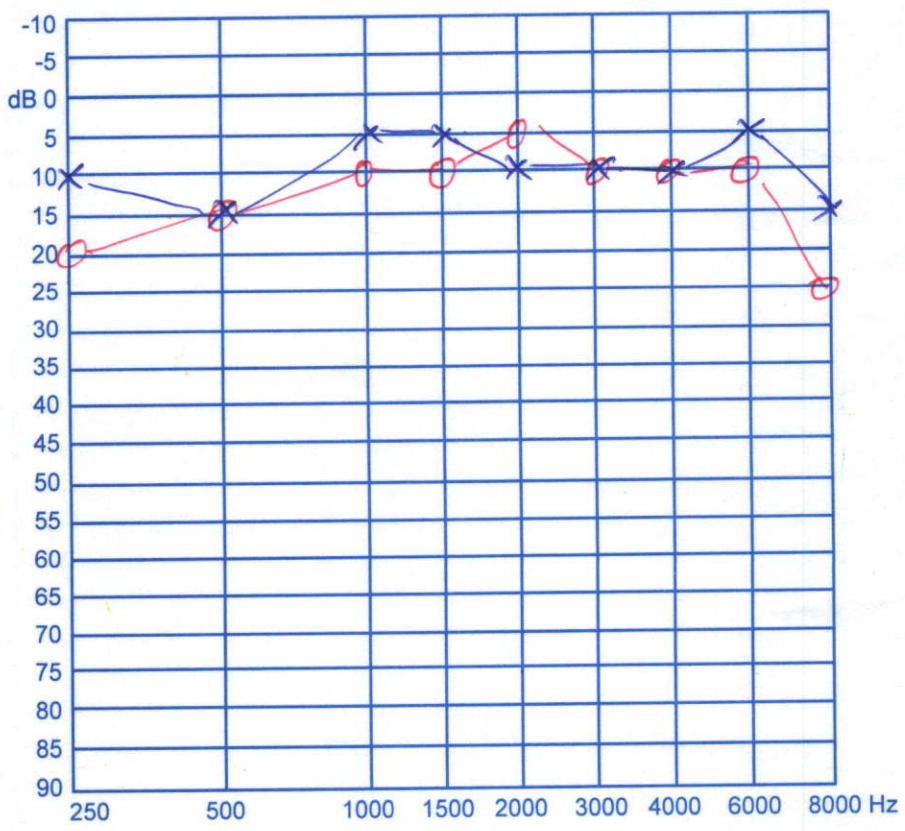


dr. Amelia Putri, Sp.Rad

**This document is digitally signed and hence no manual signature is required.*

**HASIL PEMERIKSAAN
AUDIOMETRI**

ANDREAS WILLIAM MANDAGI / Male / Ph: 081294889160
 MR No: SHLC.90-14-73-54 / DOB: 10-Aug-1996 (26y 7m 28d)
 CPA2204040012 / 04-Apr-2022 08:16
 dr. Julianto Kemala / INSPEKTINDO SINERGI PERSADA, PT
 Name : 



Handwritten signature

Dam... ng hari Sap*osa, SpTHT
 to: hincle...ngologist
 04/...nkes/Sp/2018
 SHLC

No Peg : 90147354
Nama : Andreas William Mandagi

No Form : ISP-39

KESIMPULAN

Hasil pemeriksaan fisik (Physical result)

1. Telinga : AD Serumen (+)

Saran dan anjuran (Advice)

1. Bersihkan Telinga

Hasil pemeriksaan lab (Laboratory result)

1. Darah dan Urine : Tidak ada Kelainan
2. Faeces : Darah Samar (+)

Saran dan anjuran (Advice)

2. Konsultasi ke Dokter Spesialis Penyakit Dalam

Hasil pemeriksaan radiologi (Radiologic result)

- Thorax : Tidak tampak kelainan signifikan cor dan pulmo pada pemeriksaan saat ini

Saran dan anjuran (Advice)

-

Hasil Keseluruhan

FIT WITH RESTRICTION

Kami mengucapkan terima kasih atas kepercayaan Anda pada "Siloam Hospitals Lippo Cikarang" untuk Pemeriksaan Kesehatan.

We would like to thank you for the confidence given to the *Siloam Hospitals* Lippo Cikarang to perform this Medical Check Up.

Kami sarankan Pemeriksaan Kesehatan rutin setiap 1 tahun.

We suggest to have a Medical Check Up Yearly.

Head Dept of Medical Check Up



dr. Dennis Christian Tu

NO. 503/301/DPMPSTP/DU/2021

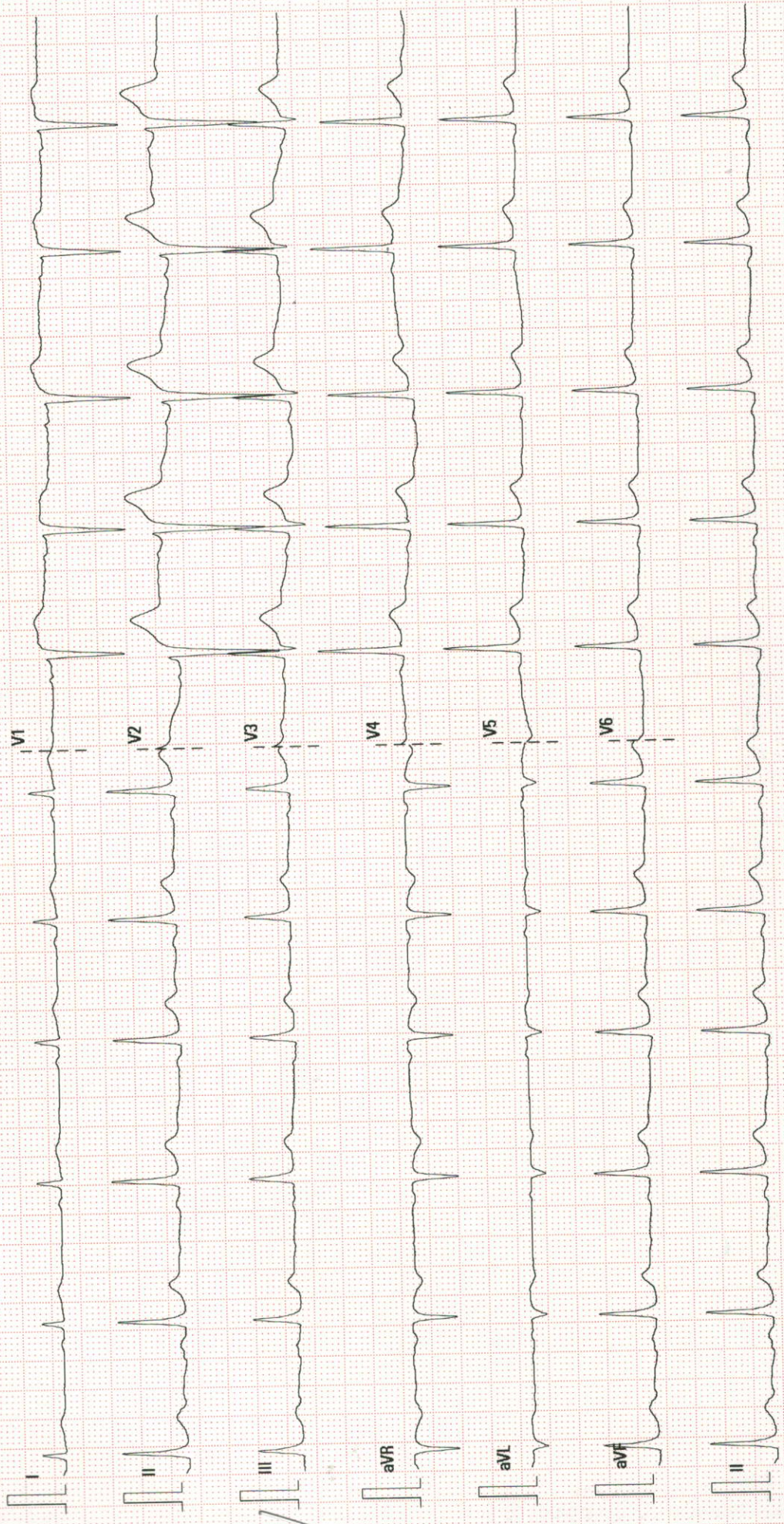
ID: 0099775
Name: M, ANDREAS
Age: 25 Years
Gender: Male

2022-04-04 08:51:52

Vent. Rate 66 bpm
PR interval 156 ms
QRS Duration 116 ms
QT/QTc Interval 386/397 ms
P/QRS/T Axes 61/69/71 deg
QTc: Hodges

Sinus rhythm
Normal ECG

Unconfirmed Diagnosis



Atrial rate _____
Vent.rate _____
P-R Interval _____
QRS Interval _____
Q-T Interval _____
Elec.Axis _____
Eles. Pos _____
Patient Pos _____

Rhytm _____
P Waves _____
T Waves _____
S-T Sagment _____
Remarks _____

Normal Sinus rhytm
(Normal ECG)

dr. Himawan Wicaksono, SpJP
Dokter Spesialis Penyakit Jantung dan Pembuluh Darah
503/239/Dinkes/Sp/2017