



Rumah Sakit

PERIODIC MEDICAL REPORT

permatahati

LAPORAN PEMERIKSAAN KESEHATAN BERKALA

TERAKREDITASI DASAR
KARS

Tanggal : 30 Maret 2021
Nama : Tn. Ridwan Abner Sianipar
Jenis kelamin : Laki-Laki
Umur : 36 Tahun
Perusahaan : PT. Inspektindo Energi Persada



TERAKREDITASI DASAR
KARS



TO WHOM IT MAY CONCERN
THIS MEDICAL REPORT

Tanggal Pemeriksaan : 30 Maret 2021

No. Register : -

NAMA : **Tn. Ridwan Abner Sianipar**
Name

JENIS KELAMIN : Laki-Laki
Sex

STATUS : -
Married State

UMUR : 39 Tahun
Age

KEBANGSAAN : Indonesia
Nationality

PERUSAHAAN : PT. Inspektindo Energi Persada
Company

ALAMAT SURAT : -
Postal Address

ALAMAT RUMAH : Jl. Kayangan Gg. Paus Blok A
Home Address

DOKTER PEMERIKSA : **dr. Anna**
Examining Doctor

ALAMAT DOKTER : **RS – PERMATA HATI HEALTH CHECK UP**
Practice Address
Jl. Jend. Sudirman No. 37
Duri – Riau



TERAKREDITASI DAFTAR ANAMNESA
KARS

PEMERIKSAAN
Examination

Rumah Sakit
permatahati

- KELUHAN SEKARANG
Present Complaint : Tidak ada keluhan.
- RIWAYAT PENYAKIT DAHULU
Past Medical History :
- Kelainan Jantung dan Sistem Pembuluh darah
Heart and Blood Vessel Disorder : Tidak pernah.
 - Penyakit Hati
Liver Disease : Tidak pernah.
 - Penyakit Paru
Lung Disease : Tidak pernah.
 - Kelainan Saluran Cerna
Alimentary Disease : Tidak pernah.
 - Kelainan Saluran Kemih
Urinary Tractus Disorder : Tidak pernah.
 - Kencing Manis
Diabetes Mellitus : Tidak pernah.
 - Rawat inap
Hospitalization : Tidak pernah.
 - Kecelakaan
Injuries : Tidak pernah.
 - Tindakan Bedah
Surgical Procedure : Tidak pernah.
 - Obat - obatan
Medication : Tidak pernah.
 - Lain - lain
Others : -



RIWAYAT PENYAKIT KELUARGA
Family History

TERAKREDITASI DASAR
KARS

- Penyakit Menacing Manis
Diabetes Mellitus : Tidak ada.
- Darah Tinggi
Hypertension : Tidak ada.
- Penyakit Jantung
Heart Diseases : Tidak ada.
- Tumor
Cancer : Tidak ada.
- Ginjal
Kidney : Tidak ada.
- Gangguan jiwa
Mental Disorder : Tidak ada.
- Lain – lain
Others : -

KEBIASAAN
Habits

- Merokok
Smoking : Ya
- Alkohol
Alcohol : Tidak ada.
- Olah Raga
Exercise : Tidak ada.
- Obat – obatan
Medication : Tidak ada.

II. PEMERIKSAAN FISIK
Physical Examination

SISTEM GENERALIS
General System

- Tinggi Badan
Body Height : 175 cm.
- Berat Badan
Body Weight : 85 kg.



- Kulit
Skin : Turgor baik, Normal Appearance
- Suhu
Temperature : Afebris.

KEPALA
Head

- Rambut
Hair : Dalam batas normal.

- Mata
Eye :

	Right Eye / Mata Kanan	Left Eye / Mata Kiri
Konjunctiva	Tidak Anemis	Tidak Anemis
Sclera	Tidak Ikterik	Tidak Ikterik
Pupil	Bulat, Reguler, Reflek cahaya + / +	Bulat, Reguler, Reflek cahaya + / +
Visus	20/20	20/20
Buta Warna	Normal	
Lapangan pandang	Normal	Normal

- Hidung
Nose : Dalam batas normal.

- Telinga
Ears :

- Telinga Kanan
Right Ear : Daun Telinga normal, Cairan (-), Darah (-), Membran timpani utuh.

- Telinga Kiri
Left Ear : Daun Telinga normal, Cairan (-), Darah (-), Membran timpani utuh.

- Mulut
Mouth : Lidah : Normal.
Faring : Normal.
Tonsil : Normal.

LEHER
Neck

- Kelenjar Tiroid
Thyroid Glands : Tidak teraba pembesaran.

- Kelenjar Getah Bening
Lymph Nodes : Tidak teraba pembesaran.

- Tekanan Vena Jugularis
Jugular Venous Pressure : Normal.

- Massa
Masses : Tidak teraba adanya massa.

- Trakea
Trache : Normal, Posisi ditengah.



TERAKREDITASI DASAR
KARS

DADA
Chest

- Sistem Respirasi
Respiratory System :
 - Bentuk
Shape : Normothorax.
 - Gerakan
Movement : Simetris, sama kanan dan kiri.
 - Frekwensi Pemafasan
Respiratory Rate : 20 x / menit.
 - Suara Pemafasan
Respiratory Sound : Vesikuler normal, Wheezing tidak ada, Ronchi tidak ada.

- Sistem Kardiovaskuler
Cardiovascular System :
 - Frekwensi Jantung
Heart Rate : 80 x / menit Reguler.
 - Nadi Perifer
Peripheral Pulses : 80 x / menit.
 - Vena – Vena
Veins : Normal.
 - Tekanan Darah
Blood Pressure : 100/70 mmHg.
 - Bunyi Jantung
Heart Sound : Normal. Bising tidak ada.
 - Edema
Oedema : Tidak ada.
 - Pembuluh Darah
Blood Vessel : Normal.
 - Lain-lain
Others : -



PERUT
Abdomen

- Sistem Saluran Cerna
Gastro Intestinal System

TERAKREDITASI DASAR
KARS

- Abdominal General
Abdomen : Normal.
- Hati
Liver : Tidak teraba pembesaran.
- Limpa
Spleen : Tidak teraba pembesaran.
- Massa
Masses : Tidak teraba adanya massa.
- Asites
Ascites : Tidak ada
- Pemeriksaan Anus
Rectal Touser : Dalam batas normal.

- Pemeriksaan Hernia

- Inspeksi : Dalam batas normal.
- Palpasi : Dalam batas normal.
- Manuver Valsava : -/-

- Sistem Saluran Kemih
Genito Urinary System

- Ginjal
Kidney : Ballotemen negatif kiri dan kanan. Normal.
- Alat Kelamin
External Genitalia : Dalam batas normal..
- Lain-lain
Others : -

ANGGOTA GERAK
Extremities

- Anggota gerak atas
Upper Extremities

	Kanan	Kiri
* Sensorik	Normal	Normal
* Motorik	5/5/5	5/5/5
* Gerakan	Normal kesegala arah	Normal kesegala arah



- Anggota gerak bawah :
Lower Extremities

TERAKREDITASI DASAR
KARS

	Kanan	Kiri
* Sensorik	Normal	Normal
* Motorik	5/5/5	5/5/5
* Gerakan	Normal kesegala arah	Normal kesegala arah

SISTEM SYARAF PUSAT :
Central Nervous System

- Sistem Cranial : Normal.
Cranial System
- Motorik : Normal.
Motor System
- Sensorik : Normal.
Sensor System
- Tanda – tanda Cerebellar : Normal.
Cerebellar Signs
- Refleks Fisiologi : + / + Normal.
Physiological Reflex
- Refleks Patologis : - / -
Pathological Reflex

SISTEM LOKOMOTIF :
Locomotiv0e System

- Tulang Punggung : Normal.
Spine
- Tungkai dan Lengan : Normal.
Limbs
- Tangan : Normal.
Hands
- Kaki : Normal.
Foot
- Sendi : Normal.
Joint
- Otot - otot : Normal.
Muscles



PEMERIKSAAN MATA
Eye Examination



TERAKREDITASI DASAR
KARS

Nama : **RIDWAN ABNER SIANDAR** Tanggal : **30/3/2021**
Tanggal Lahir : **27 MARET 1982** Ket. Klinis : **MCU**

	Mata Kanan / Right Eye	Mata Kiri / Left Eye
Visus / Vises	20/20	20/20
Refraksi / Refraction	Myopi	Myopi
Reaksi Cahaya / Reaction to Light	N	N
Pupil / Pupils	N	N
Segment Depan / Anterior Segment	N	N
Segment Belakang / Posterior Segment	N	N
Tekanan Bola Mata / Ocular Pressure	N	N
Gerakan Bola Mata / Eye Movement	N	N
Lapangan Pandang / Perimetri	N	N
Near of Vision	N	N
Jaeger J1	✓	✓
J2	-	.
J3	-	.
Buta Warna / Color Blindness	Normal	

Kesan :
- Myopi (mata minus)
Anjuran :
- l-l. normal

Duri, **30 MAR 2021**

Dr. Andri, Sp.M
Ophthalmologist



RUMAH SAKIT PERMATA HATI

Jl. Jendral Sudirman No. 37, Duri - Riau, 28784

Telp : 0765 -595799, Email: rspermatahati@yahoo.co.id

PEMERIKSAAN LABORATORIUM

Laboratory Examination

Nama Pasien : RIDWAN ABNER SIANIPAR

Tanggal : 30 Maret 2021

Tanggal Lahir : 27-03-1982

Ket. Klinis : Medical Check Up

* BLOOD / Darah ;

- Hemoglobin	:	15.8	gr %	(L 12 – 16) (P 12 – 14)
- Lekosit	:	7.460	/ mm ³	(5 - 10,0)
- LED	:	5/10	/ mm ²	(L < 20)
- Eritrosit	:	5.0 jt	0,5/UI	(L 4,5 -5,5) (P 4,0 – 50)
- Trombosit	:	176.000	0,5/m	(150 – 400)
- Hematokrit	:	44	%	(L 42 – 54) (P 36 – 48)
- Hitung jenis	:			
Basofil	:	0	%	(0 – 1)
Eosinofil	:	1	%	(1 – 3)
Batang	:	2	%	(0 – 4)
Segmen	:	72	%	(50 – 70)
Limfosit	:	22	%	(20 – 40)
Monosit	:	3	%	(2 – 8)
- Golongan darah	:		<input checked="" type="radio"/> Rh +	



RUMAH SAKIT PERMATA HATI

Jl. Jendral Sudirman No. 37, Duri - Riau, 28784

Telp : 0765 -595799, Email: rspermatahati@yahoo.co.id

* BLOOD CHEMISTRY / Kimia Darah :

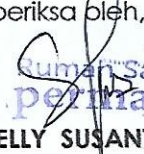
Glucosa Nucther	:	80	mg %	(<126)
- Total Kolesterol	:	168	mg %	(< 220)
- Triglyserida	:	74	mg %	(< 200)
- HDL Cholesterol	:	59	mg %	(40 - 60)
- LDL Cholestrol	:	95	mg %	(100-129)
- Ureum Darah	:	15	mg %	(10 - 40)
- Kreatinin	:	0.5	mg %	(0,7 - 1,5)
- Uric Acid	:	2.2	mg %	(3.4 - 7.0)
- S.G.O.T.	:	18	U/l	(< 24)
- S.G.P.T	:	12	U/l	(< 32)
- Gamma GT	:	29	U/l	(L=10-71 P=6-42)

* URINALYSIS / Urinalisa :

- Warna	:	Kuning Jernih
- BJ	:	1.030
- pH	:	6.0
- Protein	:	(-) Negatif
- Reduksi	:	(-) Negatif
- Leukosit	:	(-) Negatif
- Bilirubin	:	(-) Negatif
- Urobilin	:	(+) Positif
- Darah	:	(-) Negatif
- Keton	:	(-) Negatif
- Sedimen	:	
Epitel	:	0 - 3 /lp
Lekosit	:	0 - 2 /lp
Eritrosit	:	0 - 3 /lp
Silinder	:	(-) Negatif
Kristal	:	(-) Negatif
Nitrit	:	(-) Negatif

Duri, 30 Maret 2021

Diperiksa oleh,


Rumah Sakit Permata Hati
(NELLY SUSANTI, A.Md. AK)



RUMAH SAKIT PERMATA HATI
Jl. Jendral Sudirman No. 37, Duri - Riau, 28784
Telp : 0765 -595799, Email: rspermatahati@yahoo.co.id

PEMERIKSAAN RADIOLOGI

Radiology Examination

Nama Pasien : Ridwan Abner . S. Tanggal : 30-03-2021
Tanggal Lahir : 27-03-1982 Keterangan Klinis : Mccy

* Foto Thorax

Chest X Ray

- **Paru (Pulmo)** : CORAKAN BRONCHO VASKULER NORMAL
Lung TAK TAMPAK KESURAMAN / INFLIFRAT
SINUS COSTOPRENICUS DAN DIAFRAGMA NORMAL

- **Jantung (Cor)** : CTR < 50%
Heart LETAK, BENTUK, BESAR NORMAL

- **Kesimpulan** : **PARU (PULMO) : TAK TAMPAK KELAINAN.**
JANTUNG (COR) : TAK MEMBESAR.

Duri, ... 30-03-2021

Pemeriksa,

dr. DK. WICAKSANA, Sp Rad
Radiolog



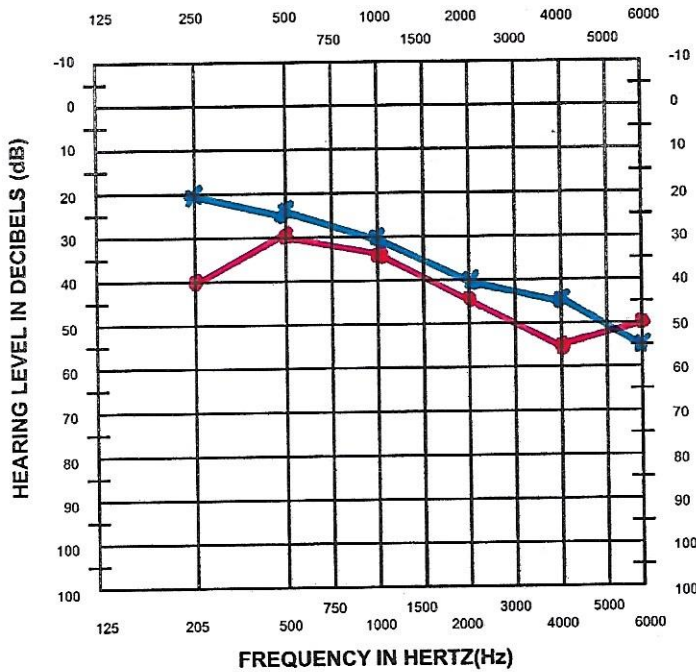
PEMERIKSAAN AUDIOMETRI
Audiometri Examination

Rumah Sakit
permatahati

Nama : Tn. RIDWAN ABNER
Umur : 27 / 3 / 1982

Tanggal : 30 MAR 2021
Ket. Klinis : MCV

NAME Tn. RIDWAN ABNER. DATE 27/3/1982 BY _____



AUDIOGRAM KEY	
	Right Left
AC Unmasked	○ ×
AC Masked	△ □
Mastoid Unmasked	< >
Mastoid Masked	[]
BC Forehead	∩ ∪
BC Masked	∩ ∪

Both	
BC Forehead Unmasked	∩
BC Forehead Masked	∩
Sound Field	\$

	Right Ear	Left Ear
SRT		
Discrim		
MCL		
UCL		

- Telinga Kanan : AD : 41.25 db
- Telinga Kiri : AD : 35 db
- Kesan : Ada penurunan hasil pendengaran derajat ringan
- Anjuran :

30 MAR 2021

Duri,

Pemeriksa,

Dr. Yelvita Roza, SpTHT KL



TERAKREDITASI DASAR
KARS



KESIMPULAN & ANJURAN *Conclusion & Recommendation*

Dari serangkaian pemeriksaan kesehatan **Tn. Ridwan Abner Sianipar**, umur 39 tahun pada 30 Maret 2021 yang telah dilakukan oleh Tim Dokter kami sebagai berikut :

- dr. Anna (**Dokter umum**)
- dr. Amrizal Amir, SpPD (**Spesialis Penyakit Dalam**)
- dr. DK. Wicaksono, SpR (**Spesialis Radiologi**)
- dr. Andri Sp.M (**Spesialis Mata**)
- dr. Yelvita Roza (**Spesialis Telinga Hidung tengorokan**)
- dr. Tengku widyaTri Handayani (**Koordinator Medical Check Up**)

• **ANAMNESA**

- o Keluhan Sekarang : Tidak ada keluhan.
- o Riwayat Penyakit Dahulu : -
- o Riwayat Penyakit Keluarga : -

• **PEMERIKSAAN FISIK**

- o Mata : Dalam batas normal.

• **LABORATORIUM**

- o Darah Lengkap : Dalam batas normal.
- o Urine Lengkap : Dalam batas normal.
- o Kimia Darah : Dalam batas normal.

• **RADIOLOGI**

: Jantung dan Paru dalam batas normal.

• **AUDIOMETRI**

- o Telinga Kanan : Penurunan fungsi pendengara derajat ringan.
- o Telinga Kiri : Penurunan fungsi pendengara derajat ringan.

• **ELEKTROKARDIOGRAFI**

: Dalam batas normal.



TERAKREDITASI DASAR
KARS



Kesimpulan : Dari Anamnesa, Pemeriksaan Fisik, Pemeriksaan Laboratorium, Rontgen Photo Thorax, Audiometri, Elektrokardiografi dapat disimpulkan bahwa kondisi kesehatan yang bersangkutan pada saat ini dalam keadaan :

FIT

DAPAT MELAKUKAN AKTIFITAS PEKERJAAN

Anjuran : * Berhenti merokok.
* Istirahat cukup dan olah raga yang teratur.

Duri, 31 Maret 2021

dr. Angraini
Koordinator Medical Check Up