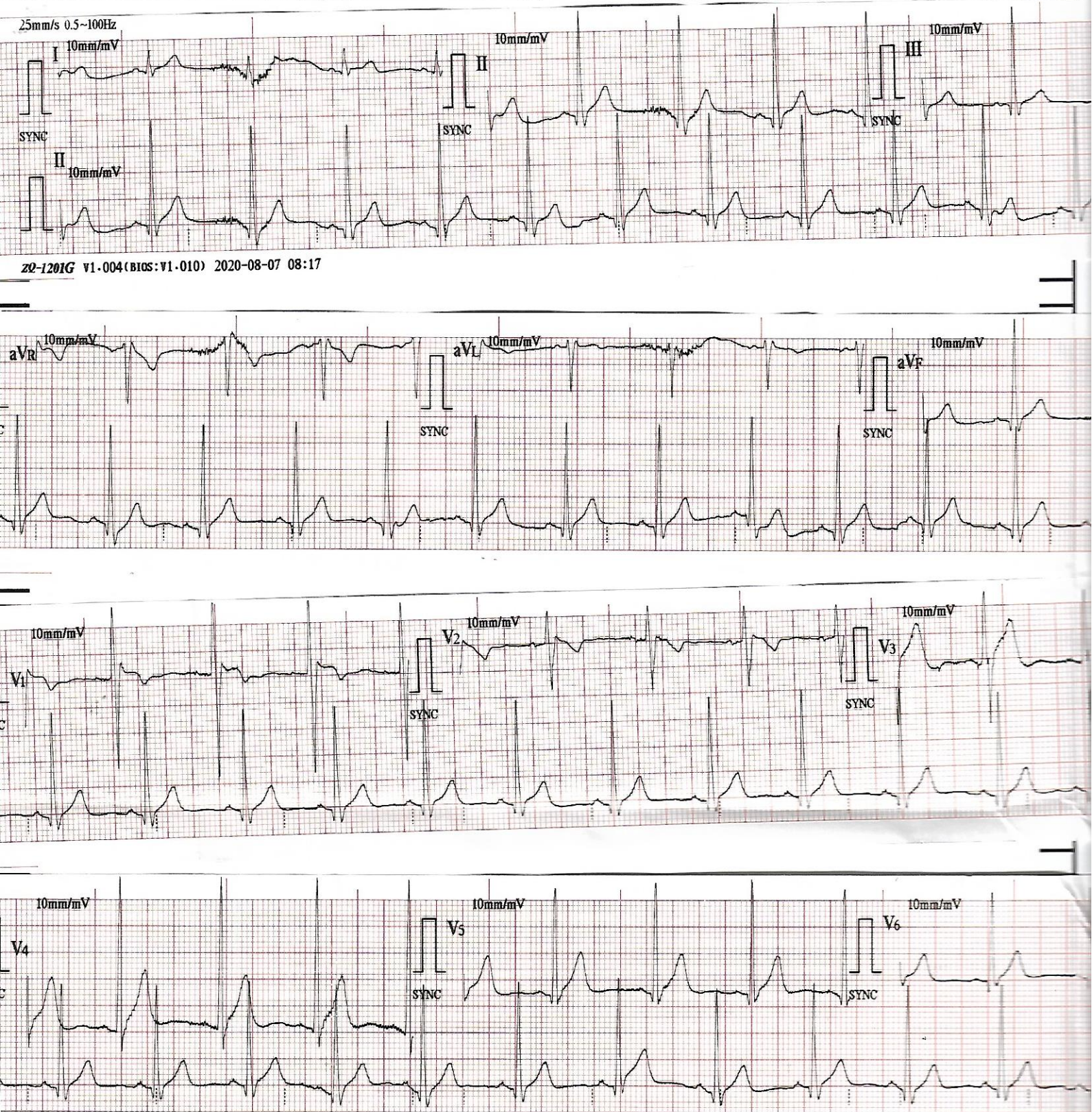

HASIL PEMERIKSAAN ELEKTRO KARDIOGRAFI



Irama

= Sinus.

HR

= 83 per menit.



Rumah Sakit
permatahati

PERIODIC MEDICAL REPORT
LAPORAN PEMERIKSAAN KESEHATAN BERKALA

Tanggal : 07 Agustus 2020
Nama : Tn. Putra Prabu Dekha
Jenis kelamin : Laki-Laki
Umur : 21 Tahun

TO WHOM IT MAY CONCERN
THIS MEDICAL REPORT

Tanggal Pemeriksaan : 07 Agustus 2020

No. Register : -

NAMA
Name : **Tn. Putra Prabu Dekha**

JENIS KELAMIN
Sex : Laki-Laki

STATUS
Married State : -

UMUR
Age : 21 Tahun

KEBANGSAAN
Nationality : Indonesia

PERUSAHAAN
Company :

ALAMAT SURAT
Postal Address : -

ALAMAT RUMAH
Home Address : Jl. Tuanku Tambusai Duri - Riau

DOKTER PEMERIKSA
Examining Doctor : **dr. Octa**

ALAMAT DOKTER
Practice Address : **RS – PERMATA HATI HEALTH CHECK UP**
Jl. Jend. Sudirman No. 37
Duri - Riau

I. ANAMNESISA

KELUHAN SEKARANG : Tidak ada keluhan.
Present Complaint

RIWAYAT PENYAKIT DAHULU :
Past Medical History

- Kelainan Jantung dan Sistem Pembuluh darah : Tidak pernah.
Heart and Blood Vessel Disorder
- Penyakit Hati : Tidak pernah.
Liver Disease
- Penyakit Paru : Tidak pernah.
Lung Disease
- Kelainan Saluran Cerna : Tidak pernah.
Alimentary Disease
- Kelainan Saluran Kemih : Tidak pernah.
Urinary Tractus Disorder
- Kencing Manis : Tidak pernah.
Diabetes Mellitus
- Rawat inap : Tidak pernah.
Hospitalization
- Kecelakaan : Tidak pernah.
Injuries
- Tindakan Bedah : Tidak pernah.
Surgical Procedure
- Obat - obatan : Tidak pernah.
Medication
- Lain - lain : -
Others

RIWAYAT PENYAKIT KELUARGA
Family History

- Kencing Manis : Tidak ada.
- Diabetes Mellitus
- Darah Tinggi : Tidak ada.
- Hypertension
- Penyakit Jantung : Tidak ada.
- Heart Diseases
- Tumor : Tidak ada.
- Cancer
- Ginjal : Tidak ada.
- Kidney
- Gangguan jiwa : Tidak ada.
- Mental Disorder
- Lain – lain : -
- Others

KEBIASAAN
Habits

- Merokok : Ya
- Smoking
- Alkohol : Tidak ada.
- Alcohol
- Olah Raga : Tidak ada.
- Exercise
- Obat – obatan : Tidak ada.
- Medication

II. PEMERIKSAAN FISIK
Physical Examination

SISTEM GENERALIS
General System

- Tinggi Badan : 165 cm.
- Body Height
- Berat Badan : 46 kg.
- Body Weight
- Kulit : Turgor baik, Normal Appearance
- Skin
- Suhu : Afebris.
- Temperature

KEPALA

Head

- Rambut
Hair : Dalam batas normal.
- Mata
Eye :

	Right Eye / Mata Kanan	Left Eye / Mata Kiri
Konjunktiva	Tidak Anemis	Tidak Anemis
Sclera	Tidak Ikterik	Tidak Ikterik
Pupil	Bulat, Reguler, Reflek cahaya + / +	Bulat, Reguler, Reflek cahaya + / +
Visus	20/20	20/20
Buta Warna	Normal	
Lapangan pandang	Normal	Normal

- Hidung
Nose : Dalam batas normal.
- Telinga
Ears :
 - Telinga Kanan
Right Ear : Daun Telinga normal, Cairan (-), Darah (-), Membran timpani utuh.
 - Telinga Kiri
Left Ear : Daun Telinga normal, Cairan (-), Darah (-), Membran timpani utuh.
- Mulut
Mouth :
 - Lidah : Normal.
 - Faring : Normal.
 - Tonsil : Normal.

LEHER

Neck

- Kelenjar Tiroid
Thyroid Glands : Tidak teraba pembesaran.
- Kelenjar Getah Bening
Lymph Nodes : Tidak teraba pembesaran.
- Tekanan Vena Jugularis
Jugular Venous Pressure : Normal.
- Massa
Masses : Tidak teraba adanya massa.
- Trakea
Trache : Normal, Posisi ditengah.

DADA
Chest

- Sistem Respirasi
Respiratory System :
- Bentuk
Shape : Normothorax.
- Gerakan
Movement : Simetris, sama kanan dan kiri.
- Frekwensi Pernafasan
Respiratory Rate : 20 x / menit.
- Suara Pernafasan
Respiratory Sound : Vesikuler normal, Wheezing tidak ada, Ronchi tidak ada.
- Sistem Kardiovaskuler
Cardiovascular System :
- Frekwensi Jantung
Heart Rate : 68 x / menit Reguler.
- Nadi Perifer
Peripheral Pulses : 68 x / menit.
- Vena – Vena
Veins : Normal.
- Tekanan Darah
Blood Pressure : 120/80 mmHg.
- Bunyi Jantung
Heart Sound : Normal. Bising tidak ada.
- Edema
Oedema : Tidak ada.
- Pembuluh Darah
Blood Vessel : Normal.
- Lain-lain
Others : -

PERUT
Abdomen

- Sistem Saluran Cerna
Gastro Intestinal System :
- Abdominal General
Abdomen : Normal.
- Hati
Liver : Tidak teraba pembesaran.
- Limpa : Tidak teraba pembesaran.

Spleen

- Massa
Masses : Tidak teraba adanya massa.
- Asites
Ascites : Tidak ada
- Pemeriksaan Anus
Rectal Touser : Dalam batas normal.

- Pemeriksaan Hernia

- Inspeksi : Dalam batas normal.
- Palpasi : Dalam batas normal.
- Manuver Valsava : -/-

- Sistem Saluran Kemih
Genito Urinary System :

- Ginjal
Kidney : Ballotemen negatif kiri dan kanan. Normal.
- Alat Kelamin
External Genitalia : Dalam batas normal..
- Lain-lain
Others : -

ANGGOTA GERAK

Extremities :

- Anggota gerak atas
Upper Extremities :

	Kanan	Kiri
* Sensorik	Normal	Normal
* Motorik	5/5/5	5/5/5
* Gerakan	Normal kesegala arah	Normal kesegala arah

- Anggota gerak bawah
Lower Extremities :

	Kanan	Kiri
* Sensorik	Normal	Normal
* Motorik	5/5/5	5/5/5
* Gerakan	Normal kesegala arah	Normal kesegala arah

SISTEM SYARAF PUSAT
Central Nervous System

:

- Sistem Cranial
Cranial System : Normal.
- Motorik
Motor System : Normal.
- Sensorik
Sensor System : Normal.
- Tanda – tanda Cerebellar
Cerebellar Signs : Normal.
- Refleksi Fisiologi
Physiological Reflex : + / + Normal.
- Refleksi Patologis
Pathological Reflex : - / -

SISTEM LOKOMOTIF
Locomotiv0e System

:

- Tulang Punggung
Spine : Normal.
- Tungkai dan Lengan
Limbs : Normal.
- Tangan
Hands : Normal.
- Kaki
Foot : Normal.
- Sendi
Joint : Normal.
- Otot - otot
Muscles : Normal.

PEMERIKSAAN LABORATORIUM
Laboratory Examination

Nama : Tn. Putra Prabu Dekiya
T. Lahir : 16-03-1999

Tanggal : 07 Agustus 2020
Ket. Klinis : Medical Check Up

* BLOOD / Darah :

- Hemoglobin	:	15.8	gr %	(L 12 – 16) (P 12 – 14)
- Lekosit	:	6.420	/ mm 3	(5 - 10,0)
- LED	:	5/10	/ mm 2	(L < 20)
- Eritrosit	:	5.0 jt	0,5/UI	(L 4,5 -5,5) (P 4,0 – 50)
- Trombosit	:	238.000	0,5/m	(150 – 400)
- Hematokrit	:	44	%	(L 42 – 54) (P 36 – 48)
- Hitung jenis	:			
Basofil	:	0	%	(0 – 1)
Eosinofil	:	4	%	(1 – 3)
Batang	:	3	%	(0 – 4)
Segmen	:	57	%	(50 – 70)
Limfosit	:	33	%	(20 – 40)
Monosit	:	3	%	(2 – 8)
- Golongan darah	:	○ Rh +		

* BLOOD CHEMISTRY / Kimia Darah :

Glucosa Nucther	:	89	mg %	(<126)
- Total Kolesterol	:	158	mg %	(< 200)
- Triglisericid	:	60	mg %	(<150)
- HDL Cholesterol	:	58	mg %	(40 – 60)
- LDL Cholestrol	:	88	mg %	(100-129)
- Ureum Darah	:	20	mg %	(10 – 40)
- Kreatinin	:	0.8	mg %	(0,7 – 1,5)
- Uric Acid	:	7.9	mg %	(3.4 – 7.0)
- S.G.O.T.	:	19	U/l	(< 24)
- S.G.P.T	:	11	U/l	(< 32)
- Gamma GT	:	10	U/l	(L=10-71 P=6-42)

* URINALYSIS / Urinalisa :

- Warna	:	Kuning Tua
- BJ	:	1.025
- pH	:	5.5
- Protein	:	(-) Negatif
- Reduksi	:	(-) Negatif
- Leukosit	:	(-) Negatif
- Bilirubin	:	(-) Negatif
- Urobilin	:	(+) Positif
- Darah	:	(-) Negatif
- Keton	:	(-) Negatif
- Sedimen	:	
Epitel	:	0 - 3 /lp
Lekosit	:	0 - 3 /lp
Eritrosit	:	0 - 1 /lp
Silinder	:	(-) Negatif
Kristal	:	(-) Negatif
Nitrit	:	(-) Negatif

Duri, 07 Agustus 2020
Diperiksa oleh
Rumah Sakit
permatahati
(Nelly Susanti, Anid. Ak)



LAPORAN RADIOLOGI
Radiology Report

Nama : Putra Prabu D
Tgl Lahir : 6.3.1999

Tanggal : 07.08.2020
Kef. Klinis : MCU

*** Foto Thorax**

Chest X Ray

Paru : CORAKAN BRONCHO VASKULER NORMAL.

Lung : TAK TAMPAK KESURAMAN / INFILTRAT.

SINUS COSTOPRENICUS DAN DIAFRAGMA NORMAL.

Jantung : CTR < 50%.

Heart : LETAK, BENTUK, BESAR NORMAL.

Kesimpulan : **PARU : TAK TAMPAK KELAINAN.**

JANTUNG : TAK MEMBESAR.

Duri, 07.08.2020
Pemeriksa,



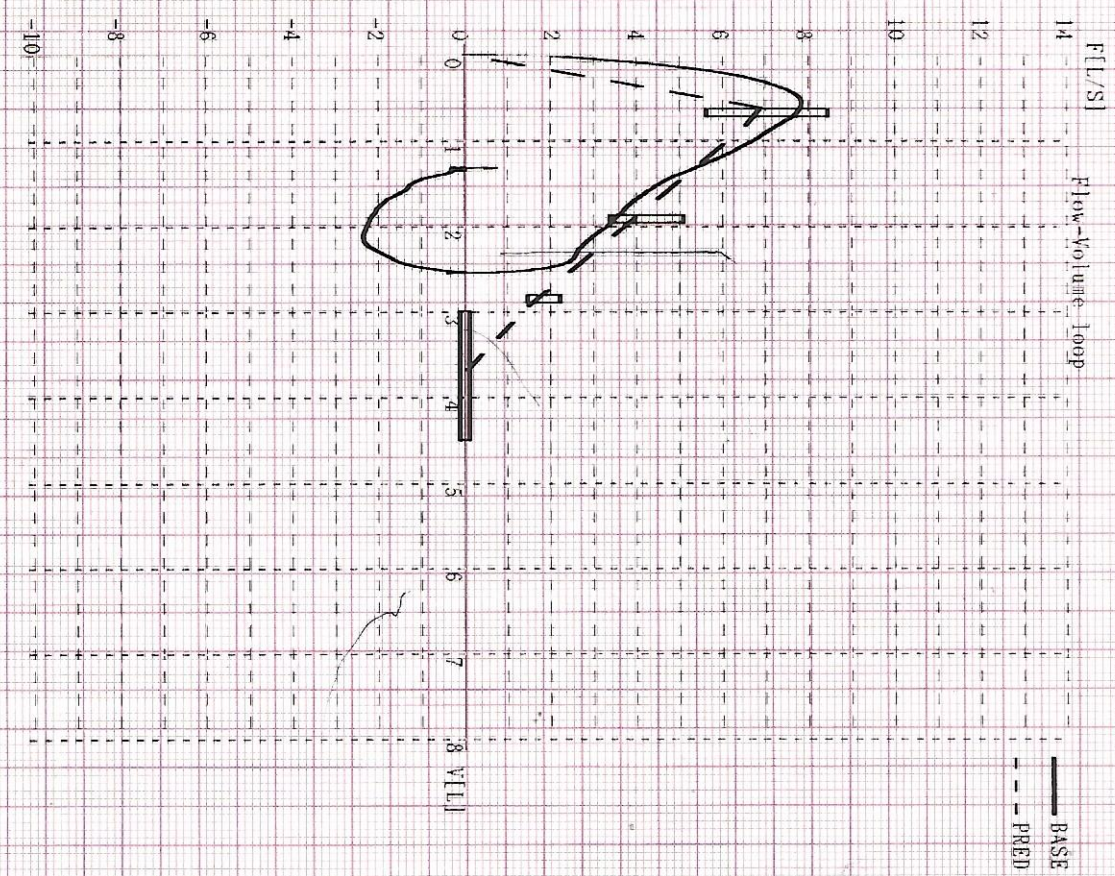
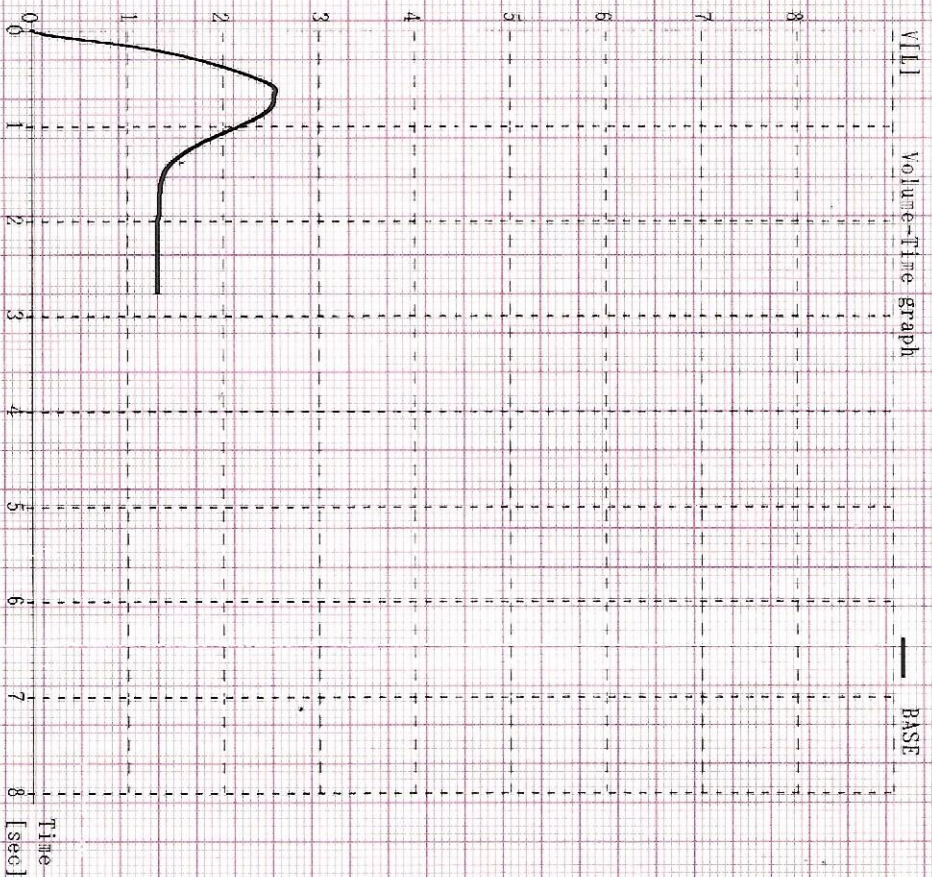dr. DK. WICAKSANA, Sp Rad
Radiolog

Patient

- ID : 1
 - Name : putra p
 - Sex : Male
 - Age : 21years
 - Weight : 46kg
 - Height : 165cm
 - Race : Oriental
 - Smoke : Yes
 (1/2 Pack/Day - 0years)

FVC prediction formula : Knudson/ITS
 - Result : Mild restriction

	BEST	PRED	%PRED	MEAS1	MEAS2	MEAS3
FVC	2.34 [L]	3.75 [L]	62.4	2.54 [L]	0.00 [L]	0.00 [L]
FEV1	2.55 [L]	3.21 [L]	79.3	2.55 [L]	0.00 [L]	0.00 [L]
FEV1/FVC	99.99 [%]	86.98 [%]	115.0	99.99 [%]	0.00 [%]	0.00 [%]
FVC 200-1200ml	7.14 [LPS]	0.00 [LPS]	0.0	7.14 [LPS]	0.00 [LPS]	0.00 [LPS]
FVC 25-75%	5.30 [LPS]	3.63 [LPS]	145.9	5.30 [LPS]	0.00 [LPS]	0.00 [LPS]
FVC 75-85%	3.18 [LPS]	0.00 [LPS]	0.0	3.18 [LPS]	0.00 [LPS]	0.00 [LPS]
PEF	8.04 [LPS]	7.05 [LPS]	114.1	8.04 [LPS]	0.00 [LPS]	0.00 [LPS]
FFP 25%	7.81 [LPS]	0.00 [LPS]	0.0	7.81 [LPS]	0.00 [LPS]	0.00 [LPS]
FFP 50%	5.75 [LPS]	4.24 [LPS]	135.6	5.75 [LPS]	0.00 [LPS]	0.00 [LPS]
FFP 75%	3.54 [LPS]	1.86 [LPS]	190.7	3.54 [LPS]	0.00 [LPS]	0.00 [LPS]





Rumah Sakit
LAPORAN SPIROMETRI
Spirometry Report **permatahati**

Nama : Tanggal :
Umur : Ket. Klinis : MCU

FVC : 6,718
FEV1 : 79,3
FEV1/FVS :
Kesan : 115,0
Anjuran : Restriktif tinggi

Duri
Pemeriksa,

Rumah Sakit
permatahati
Dr. Anggraini R, SpP
Spesialis Paru



Rumah Sakit
permatahati
PEMERIKSAAN MATA
Eye Examination

Nama : Putra Prabo Dekha Tanggal : MCV
Tanggal Lahir : 16 Maret 1999 Ket. Klinis : PT- Inspeksi sindo

	Mata Kanan / Right Eye	Mata Kiri / Left Eye
Visus / Vises	6/6	6/6
Refraksi / Refraction	-	-
Reaksi Cahaya / Reaction to Light	N	N
Pupil / Pupils	N	N
Segment Depan / Anterior Segment	N	N
Segment Belakang / Posterior Segment	N	N
Tekanan Bola Mata / Ocular Pressure	N	N
Gerakan Bola Mata / Eye Movement	N	N
Lapangan Pandang / Perimetri	N	N
Near of Vision	N	N
Jaeger J1	✓	✓
J2	-	-
J3	-	-
Buta Warna / Color Blindness	TIDAK	

Mata normal

Kesan :
Anjuran :

Duri,
Rumah Sakit permatahati
dr. Andri Sp M
Ophthalmologist

KESIMPULAN & ANJURAN
Conclusion & Recommendation

Dari serangkaian pemeriksaan kesehatan **Tn. Putra Prabu Dekha**, umur 21 tahun pada 07 Agustus 2020 yang telah dilakukan oleh Tim Dokter kami sebagai berikut :

- dr. Octa(**Dokter umum**)
- dr. Amrizal Amir, SpPD (**Spesialis Penyakit Dalam**)
- dr. DK. Wicaksono, SpR (**Spesialis Radiologi**)
- dr. Andri Sp.M (**Spesialis Mata**)
- dr. Angraini Rifonga, Sp.P (**Spesialis Paru**)
- dr. Tengku widya (**Koordinator Medical Check Up**)

• **ANAMNESA**

- o Keluhan Sekarang : Tidak ada keluhan.
- o Riwayat Penyakit Dahulu : -
- o Riwayat Penyakit Keluarga : -

• **PEMERIKSAAN FISIK**

:

- o Mata : Dalam batas normal.

• **LABORATORIUM**

:

- o Darah Lengkap : Dalam batas normal.
- o Urine Lengkap : Dalam batas normal.
- o Kimia Darah : Hiperurisemia (Peningkatan Asam Urat) : 7.9 mg/dl

• **RADIOLOGI**

:

Jantung dan Paru dalam batas normal.

• **SPIROMETRI**

:

Restriksi Ringan

• **ELEKTROKARDIOGRAFI**

:

Dalam batas normal.

Kesimpulan : Dari Anamnesa, Pemeriksaan Fisik, Pemeriksaan Laboratorium, Rontgen Photo Thorax, Spirometri, Elektrokardiografi dapat disimpulkan bahwa kondisi kesehatan yang bersangkutan pada saat ini dalam keadaan :

DAPAT MELAKUKAN AKTIFITAS PEKERJAAN

- Catatan :**
- * Konsultasi ke Dokter Spesialis Penyakit Dalam untuk **Hiperurisemia**.
 - * Senantiasa mengkonsumsi makanan rendah Purin.
 - * Berhenti merokok.
 - * Istirahat cukup dan olah raga yang teratur

Duri, 13 Agustus 2020



Rumah Sakit
permatahati
dr. TENOKU WIDYA
Koordinator Medical Check Up