

# MEDICAL CHECK UP REPORT

## HASIL MEDICAL CHECK UP

Patient Name :

Nama Pasien

**THORO SUJATNIKO**

Doctor Name :

Nama Dokter

**dr. Rizka Alvantiasari Suprpto**

Package :

Paket

**PT. INSPEKTINDO SINERGI PERSADA**

SILOAM HOSPITALS LIPPO CIKARANG

14 Juli 2022

# THORO SUJATNIKO

Appointment ID: 124340

No. Appointment

Date of Birth : 21 April 1990

Tanggal Lahir

Gender : Male

Jenis Kelamin

Phone Number : +6281299063538

Nomor Telepon

E-mail : sarni@inspektindo.com

E-mail

## Form Kuesioner Website

No Significant History

## Riwayat Penyakit Dahulu

### Riwayat Vaksinasi

- Hepatitis A : Tidak
- Hepatitis B : Tidak
- Influenza : Tidak
- Human Papilloma Virus : Tidak
- Varicella : Tidak
- Mumps Measles Rubella : Tidak
- Tifoid : Tidak
- Lain-lain : Tidak

## Riwayat Penyakit Keluarga

### Riwayat Kebiasaan

- Apakah Anda pernah merokok secara teratur? : Ya
- Bila 'Ya', apakah Anda saat ini masih tetap merokok? : Ya, ½ Bungkus/Hari

- Apakah Anda berolahraga secara teratur? : Tidak
- Apakah Anda mengonsumsi minuman beralkohol? : Ya

## Untuk wanita - Riwayat Kesehatan Reproduksi

No Significant History

## Antropometri

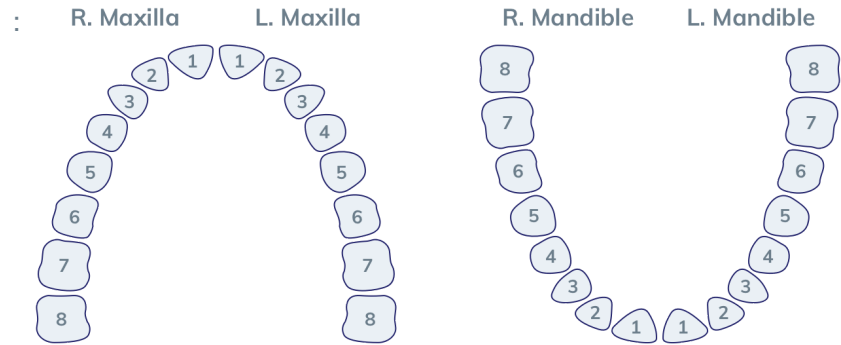
● Tekanan Darah Sistolik	: 120
● Tekanan Darah Diastolik	: 80
● Tekanan Darah	: 120/80 mmHg
● Lingkar Perut	: -
● Nadi	: 78x/menit
● Lingkar Dada Inspirasi	: -
● Lingkar Dada Ekspirasi	: -
● Laju Napas	: 18x/menit
● Berat Badan	: 99.7 kg
● Tinggi Badan	: 166 cm
● Indeks Massa Tubuh	: 36.18
● Lingkar Pergelangan Tangan	: -
● Lingkar Leher	: -
● Penampakan Umum	: Normal
● Kulit	: Normal
● Nodus Limfe	: Normal

## Status Generalis

● Ketajaman Visus Mata Kiri	: 20/20
● Lapang Pandang Mata Kiri	: Normal
● Adisi Mata Kiri	: Normal
● Koreksi Mata Kiri	: Normal
● Ketajaman Visus Mata Kanan	: 20/20
● Lapang Pandang Mata Kanan	: Normal
● Adisi Mata Kanan	: Normal
● Koreksi Mata Kanan	: Normal
● Buta Warna	: Normal
● Telinga Kiri	: Normal

- Telinga Kanan
- Hidung
- Mulut
- Gigi
- Gambar Gigi

: Normal  
 : Tidak ada pemeriksaan selama pandemi  
 : Tidak ada pemeriksaan selama pandemi  
 : Tidak ada pemeriksaan selama pandemi



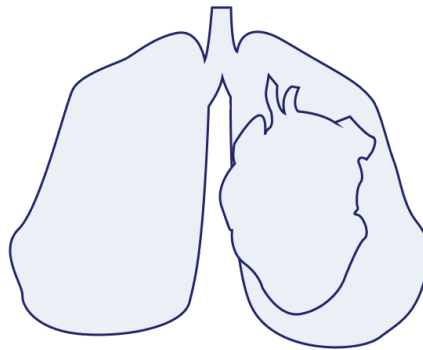
- Tiroid
- Tumor
- Lainnya

: Normal  
 : Normal  
 : Normal

## Toraks

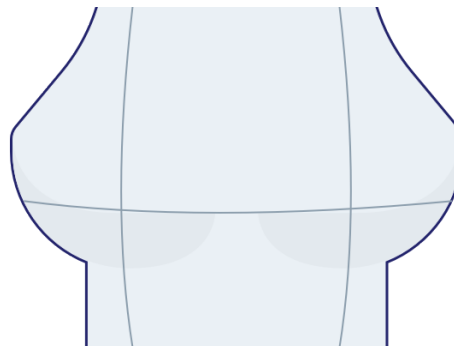
- Paru
- Gambar Toraks

: Normal  
 :



- Payudara
- Gambar Payudara

: Normal  
 :

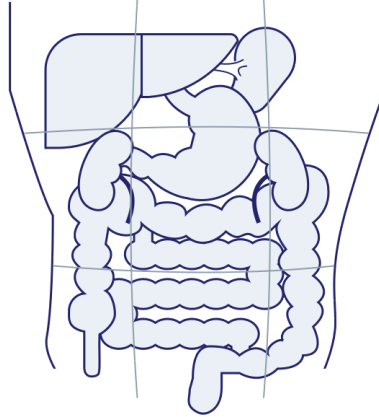


● Jantung : Normal

## Abdomen

● Abdomen : Normal

● Gambar Abdomen :



● Lambung : Normal

● Liver : Normal

● Usus : Normal

● Lien : Normal

● Rektum : Tidak dilakukan pemeriksaan

● Ginjal : Normal

● Tes Hernia : Tidak dilakukan pemeriksaan

## Ekstremitas

● Ekstremitas Atas Kanan : Normal

● Ekstremitas Atas Kiri : Normal

● Ekstremitas Bawah Kanan : Normal

● Ekstremitas Bawah Kiri : Normal

## Saraf

● Motorik : Normal

● Koordinasi : Normal

● Sensorik : Normal

● Refleks : Normal

## Pemeriksaan Dokter Spesialis

- MATA : ODS Emetropia
- DOKTER UMUM : Jaeger Test : J1

## Pemeriksaan Laboratorium

JENIS PEMERIKSAAN	HASIL	NILAI NORMAL
● Darah Lengkap		
● Hemoglobin	15.6 g/dL	13.0 - 18.0
● Jumlah Lekosit	8.9 10 <sup>3</sup> /ul	5.0 - 10.0
● Hitung Jenis		
● Basofil	0 %	0 - 1
● Eosinofil	2 %	1 - 3
● Batang (L)	1 %	2 - 6
● Segmen	56 %	50 - 70
● Limfosit	35 %	20 - 40
● Absolute Lymphocyte Count	3.12 10 <sup>3</sup> /ul	
● Neutrophyl Lymphocyte Rat	1.6	
● Monosit	6 %	2 - 8
● Jumlah Eritrosit	5.27 10 <sup>6</sup> /uL	4.60 - 6.20
● Hematokrit	47.8 %	40.0 - 54.0
● MCV	90.7 fL	80.0 - 96.0
● MCH	29.6 pg	27.0 - 31.0
● MCHC	32.6 g/dL	32.0 - 36.0
● Jumlah Trombosit	300 10 <sup>3</sup> /ul	150 - 400
● Laju Endap Darah	9 mm/jam	0 - 15
● Golongan Darah + Rhesus		
● Golongan Darah	O	
● Rhesus	Positif	
● ALT (SGPT)	38 U/L	0 - 45
● AST (SGOT)	24 U/L	13 - 33
● Gamma GT	49 U/L	5 - 86
● Trigliserida (H)	214 mg/dL	50 - 150
● Kolesterol Total (H)	205 mg/dL	100 - 200
● HDL Direk	44 mg/dL	>= 40
● LDL Direk	126 mg/dL	0 - 130
● Glukosa Puasa		
● Glukosa Darah Puasa	96 mg/dL	60 - 100

● Kreatinin Darah		
● Kreatinin Darah	0.90 mg/dL	0.8 - 1.3
● eGFR	112.6 mL/mnt/1.73 m <sup>2</sup>	CKD EPI GFR Comment >= 60 Normal kidney function Reff : National Kidney Foundation, 2006
● <b>Asam Urat (H)</b>	<b>7.4 mg/dL</b>	<b>3.5 - 7.2</b>
● <b>Lengkap</b>		
● Warna	kuning	Kuning
● Kejernihan	jernih	Jernih
● Berat Jenis	1.010	1.005 - 1.030
● pH	6.5	5.0 - 7.0
● Lekosit Esterase	Negatif /uL	Negatif
● Nitrit	Negatif	Negatif
● Protein	Negatif mg/dL	Negatif
● Glukosa	Negatif mg/dL	Negatif
● Keton	Negatif mg/dL	Negatif
● Urobilinogen	0.5 mg/dL	0.1 - 0.9
● Bilirubin	Negatif	Negatif
● Darah Samar	Negatif /uL	Negatif
● Sedimen		
● Eritrosit	2 cells/uL	<3
● Lekosit	5 cells/uL	<10
● Silinder	Negatif /lpk	
● Sel Epitel	(+)	(+)
● Kristal	Negatif	Negatif
● Lain-lain	Negatif	
● <b>Analisa Faeces Lengkap</b>		
● Warna	coklat	Coklat
● Konsistensi	lembek	Lembek
● Lendir	Negatif	Negatif
● Darah	Negatif	Negatif
● Mikroskopik		
● Eritrosit	1-2 /lpb	



● Leukosit	0-2 /lpb	
● Epitel	Positif /lpb	
● Telur Cacing	Negatif	Negatif
● Amoeba	Negatif	Negatif
● Sisa Makanan		
● Amilum	Negatif	Negatif
● Lemak	Negatif	Negatif
● Serat Tumbuhan	Negatif	Negatif
● Darah Samar	Negatif	Negatif
● pH	6.5	
● Glukosa	Negatif	
● Pewarnaan Gram	Ditemukan batang gram negatif	
● Lain - lain	NEGATIF	
● Keterangan	Tidak ditemukan kelainan spesifik	

## Pemeriksaan Penunjang

● Rontgen Thoraks	: Tidak tampak kelainan signifikan cor dan pulmo pada pemeriksaan saat ini
● Audiometri	: ADS Dalam Batas Normal
● EKG	: Normal Sinus Rythm

## Diagnosa

- Obesitas grade II
- Trigliserida meningkat
- Kolesterol Total meningkat
- Asam Urat Menurun

## Saran

- Olahraga rutin 5 kali seminggu dengan durasi masing-masing minimal 30 menit
- Diet rendah trigliserida
- Diet rendah lemak atau kolesterol
- Diet tinggi purin dan asam urat

## Konsultasi

- Konsultasi dokter Spesialis Penyakit Dalam bila ada keluhan

## Kesimpulan

- Fit dengan Restriksi



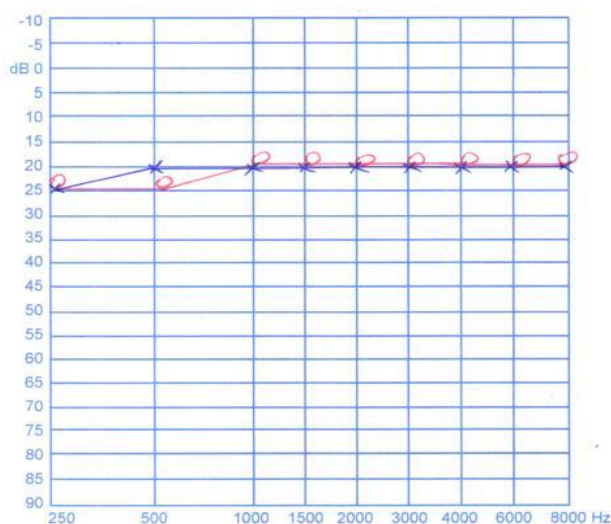
dr. Rizka Alvientiasari Suprpto

## Audiometri



### HASIL PEMERIKSAAN AUDIOMETRI

THORO SUJATNIKO / Male / Ph: 081289063538  
MR No: SHLC.80-08-62-28 / DOB: 21-Apr-1990 (32y 2m 23d)  
CPA2207140027 / 14-Jul-2022 09:08  
dr. Julianto Kemala / INSPEKTINDO SINERGI PERSADA PT

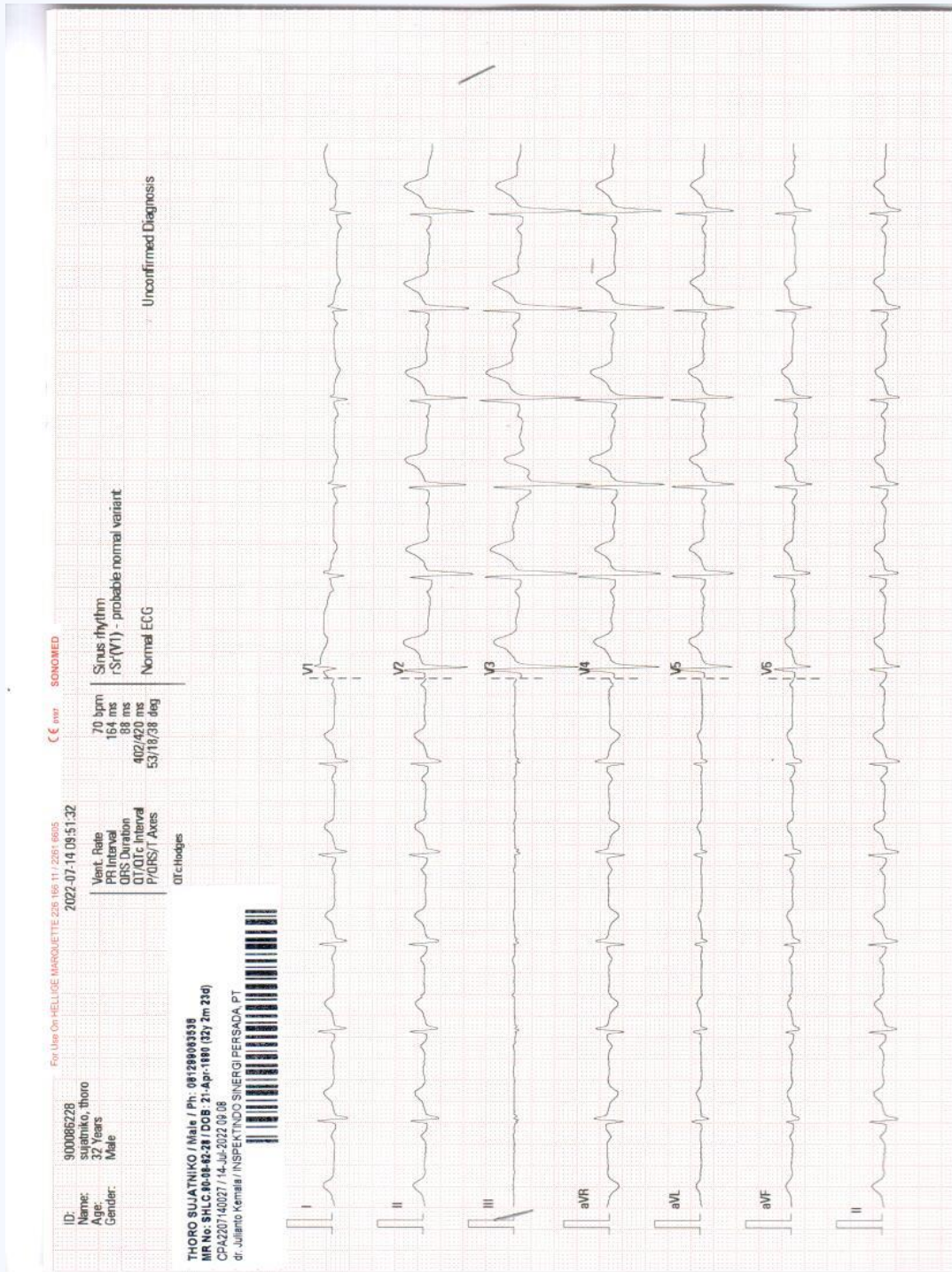


dr. Bambang Hari Santosa Sp. T.H.T  
Otorhinolaryngologist


LIPPO CIKARANG  
Jl. M.H. Thamrin Kav. 105, Lippo Cikarang, Bekasi 17550  
Telp. +6221 296-36-900, Fax. + 6221 296-36-969

AMA 33-0509/02

## EKG 1



EKG 2



Normal Sinus rhythm bpm  
( Normal ECG )

Atrial rate	_____	Rhythm	_____
Vent.rate	_____	P Waves	_____
P-R Interval	_____	T Waves	_____
QRS Interval	_____	S-T Sagment	_____
Q-T Interval	_____	Remarks	_____
Elec.Axis	_____		
Eles. Pos	_____		
Patient Pos	_____		

*Dr. Christine Anita, SpJP*  
Kter Spesialis Jantung & Pembuluh Darah  
SIP 502/085/D/ARTER/Sp/26-0

Teknik:

Thorax proyeksi PA

Temuan:

PARU: Normal

MEDIASTINUM: Normal

TRAKEA DAN BRONKUS: Normal

HILUS: Normal

PLEURA: Normal

DIAFRAGMA: Normal

JANTUNG: Normal CTR: <50%

AORTA: Normal

VERTEBRA THORAKAL DAN TULANG-TULANG LAINNYA: Normal

JARINGAN LUNAK: Normal

ABDOMEN YANG TERVISUALISASI: Normal

LEHER YANG TERVISUALISASI: Normal

==== [Conclusion] =====

Kesan:

Tidak tampak kelainan signifikan cor dan pulmo pada pemeriksaan saat ini.

