

# MEDICAL CHECK UP REPORT

## HASIL MEDICAL CHECK UP

Patient Name :

Nama Pasien

**JAKA ADITYA**

Doctor Name :

Nama Dokter

**dr. Rizka Alvantiasari Suprpto**

Package :

Paket

**PT. INSPEKTINDO SINERGI PERSADA**

SILOAM HOSPITALS LIPPO CIKARANG

11 Juli 2022

Appointment ID: 122793

No. Appointment

Date of Birth : 27 Februari 1994

Tanggal Lahir

Gender : Male

Jenis Kelamin

Phone Number : +6281347687956

Nomor Telepon

E-mail : sarni@inspektindo.com

E-mail

## Form Kuesioner Website

No Significant History

## Riwayat Penyakit Dahulu

- Operasi pembedahan : Ya, Operasi Batu Ginjal Kanan (ESWL) 3 Tahun Lalu
- Dirawat di rumah sakit : Ya

## Riwayat Vaksinasi

- Hepatitis A : Tidak
- Hepatitis B : Tidak
- Influenza : Tidak
- Human Papilloma Virus : Tidak
- Varicella : Tidak
- Mumps Measles Rubella : Tidak
- Tifoid : Tidak
- Lain-lain : Ya, Vaksin Covid-19 (Dosis 3)

## Riwayat Penyakit Keluarga

- Diabetes Mellitus : Ya, Ibu

## Riwayat Kebiasaan

- Apakah Anda pernah merokok secara teratur? : Ya

- Bila 'Ya', apakah Anda saat ini masih tetap merokok? : Ya, 1 Batang/Hari
- Apakah Anda berolahraga secara teratur? : Tidak
- Apakah Anda mengonsumsi minuman beralkohol? : Tidak

## Untuk wanita - Riwayat Kesehatan Reproduksi

No Significant History

## Antropometri

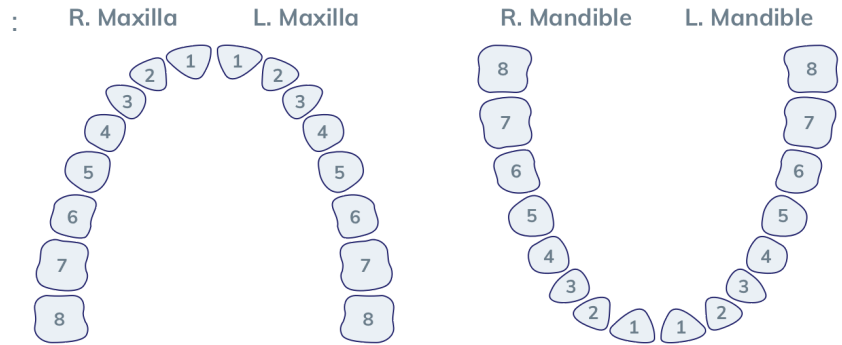
● Tekanan Darah Sistolik	: 110
● Tekanan Darah Diastolik	: 70
● Tekanan Darah	: 110/70 mmHg
● Lingkar Perut	: -
● Nadi	: 76x/menit
● Lingkar Dada Inspirasi	: -
● Lingkar Dada Ekspirasi	: -
● Laju Napas	: 18x/menit
● Berat Badan	: 79.2 kg
● Tinggi Badan	: 177 cm
● Indeks Massa Tubuh	: 25.28
● Lingkar Pergelangan Tangan	: -
● Lingkar Leher	: -
● Penampakan Umum	: Normal
● Kulit	: Lipoma di Punggung kiri
● Nodus Limfe	: Normal

## Status Generalis

● Ketajaman Visus Mata Kiri	: 20/20
● Lapang Pandang Mata Kiri	: Normal
● Adisi Mata Kiri	: Normal
● Koreksi Mata Kiri	: Normal
● Ketajaman Visus Mata Kanan	: 20/20
● Lapang Pandang Mata Kanan	: Normal
● Adisi Mata Kanan	: Normal
● Koreksi Mata Kanan	: Normal
● Buta Warna	: Normal
● Telinga Kiri	: Normal

- Telinga Kanan
- Hidung
- Mulut
- Gigi
- Gambar Gigi

: Normal  
 : Tidak ada pemeriksaan selama pandemi  
 : Tidak ada pemeriksaan selama pandemi  
 : Tidak ada pemeriksaan selama pandemi



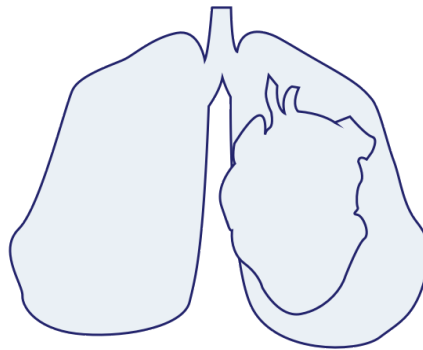
- Tiroid
- Tumor
- Lainnya

: Normal  
 : Normal  
 : Normal

## Toraks

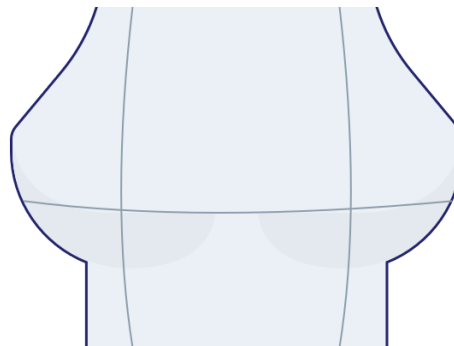
- Paru
- Gambar Toraks

: Normal  
 :



- Payudara
- Gambar Payudara

: Normal  
 :

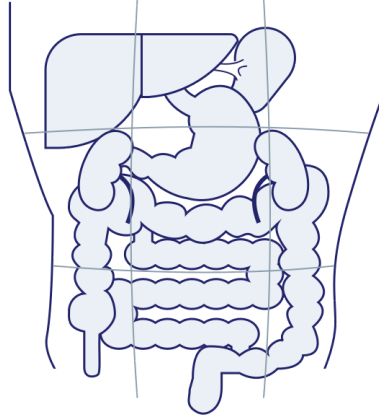


● Jantung : Normal

## Abdomen

● Abdomen : Normal

● Gambar Abdomen :



● Lambung : Normal

● Liver : Normal

● Usus : Normal

● Lien : Normal

● Rektum : Tidak dilakukan pemeriksaan

● Ginjal : Normal

● Tes Hernia : Tidak dilakukan pemeriksaan

## Ekstremitas

● Ekstremitas Atas Kanan : Normal

● Ekstremitas Atas Kiri : Normal

● Ekstremitas Bawah Kanan : Normal

● Ekstremitas Bawah Kiri : Normal

## Saraf

● Motorik : Normal

● Koordinasi : Normal

● Sensorik : Normal

● Refleks : Normal

## Pemeriksaan Dokter Spesialis

- MATA : ODS Emetropia
- DOKTER UMUM : Jeager test : J1

## Pemeriksaan Laboratorium

JENIS PEMERIKSAAN	HASIL	NILAI NORMAL
● Darah Lengkap		
● Hemoglobin	15.0 g/dL	13.0 - 18.0
● Jumlah Lekosit	5.6 10 <sup>3</sup> /ul	5.0 - 10.0
● Hitung Jenis		
● Basofil	0 %	0 - 1
● Eosinofil (H)	4 %	1 - 3
● Batang (L)	0 %	2 - 6
● Segmen	54 %	50 - 70
● Limfosit	35 %	20 - 40
● Absolute Lymphocyte Count	1.96 10 <sup>3</sup> /ul	
● Neutrophyl Lymphocyte Rat	1.5	
● Monosit	7 %	2 - 8
● Jumlah Eritrosit	5.06 10 <sup>6</sup> /uL	4.60 - 6.20
● Hematokrit	44.8 %	40.0 - 54.0
● MCV	88.5 fL	80.0 - 96.0
● MCH	29.6 pg	27.0 - 31.0
● MCHC	33.5 g/dL	32.0 - 36.0
● Jumlah Trombosit	219 10 <sup>3</sup> /ul	150 - 400
● Laju Endap Darah	10 mm/jam	0 - 15
● Golongan Darah + Rhesus		
● Golongan Darah	B	
● Rhesus	Positif	
● ALT (SGPT)	16 U/L	0 - 45
● AST (SGOT)	26 U/L	13 - 33
● Gamma GT	16 U/L	5 - 86
● Trigliserida	124 mg/dL	50 - 150
● Kolesterol Total	171 mg/dL	100 - 200
● HDL Direk	42 mg/dL	>= 40
● LDL Direk	115 mg/dL	0 - 130
● Glukosa Puasa		
● Glukosa Darah Puasa	98 mg/dL	60 - 100

● Kreatinin Darah		
● Kreatinin Darah	1.16 mg/dL	0.8 - 1.3
● eGFR	85.2 mL/mnt/1.73 m <sup>2</sup>	CKD EPI GFR Comment >= 60 Normal kidney function Reff : National Kidney Foundation, 2006
● Asam Urat	<b>7.0 mg/dL</b>	<b>3.5 - 7.2</b>
● <b>Lengkap</b>		
● Warna	kuning	Kuning
● Kejernihan	jernih	Jernih
● Berat Jenis	1.010	1.005 - 1.030
● pH	6.5	5.0 - 7.0
● Lekosit Esterase	Negatif cells/uL	Negatif
● Nitrit	Negatif	Negatif
● Protein	Negatif mg/dL	Negatif
● Glukosa	Negatif mg/dL	Negatif
● Keton	Negatif mg/dL	Negatif
● Urobilinogen	0.6 mg/dL	0.1 - 0.9
● Bilirubin	Negatif	Negatif
● Darah Samar	Negatif cells/uL	Negatif
● Sedimen		
● Eritrosit	1 cells/uL	<3
● Lekosit	3 cells/uL	<10
● Silinder	Negatif /lpk	
● Sel Epitel	(+)	(+)
● Kristal	Negatif	Negatif
● Lain-lain	Negatif	
● <b>Analisa Faeces Lengkap</b>		
● Warna	coklat	Coklat
● Konsistensi	lembek	Lembek
● Lendir	Negatif	Negatif
● Darah	Negatif	Negatif
● Mikroskopik		
● Eritrosit	0-2 /lpb	



● Leukosit	2-4 /lpb	
● Epitel	Positif /lpb	
● Telur Cacing	Negatif	Negatif
● Amoeba	Negatif	Negatif
● Sisa Makanan		
● Amilum	Negatif	Negatif
● Lemak	Negatif	Negatif
● Serat Tumbuhan	Positif	Negatif
● Darah Samar	Negatif	Negatif
● pH	6.5	
● Glukosa	Negatif	
● Pewarnaan Gram	Ditemukan batang gram negatif	
● Lain - lain	Negatif	
● Keterangan	Tidak ditemukan kelainan spesifik	

## Pemeriksaan Penunjang

● Rontgen Thoraks	: Tidak tampak kelainan signifikan cor dan pulmo pada pemeriksaan saat ini
● Audiometri	: ADS Dalam Batas Normal
● EKG	: Sinus Bradicardia

## Diagnosa

- Obesitas grade I
- Lipoma
- Sinus bradycardia

## Saran

- Olahraga rutin 5 kali seminggu dengan durasi masing-masing minimal 30 menit, Diet rendah lemak atau kolesterol
- Evaluasi pemeriksaan EKG

## Konsultasi

- Konsultasi dokter Spesialis Bedah
- Konsultasi dokter Spesialis Jantung bila ada keluhan

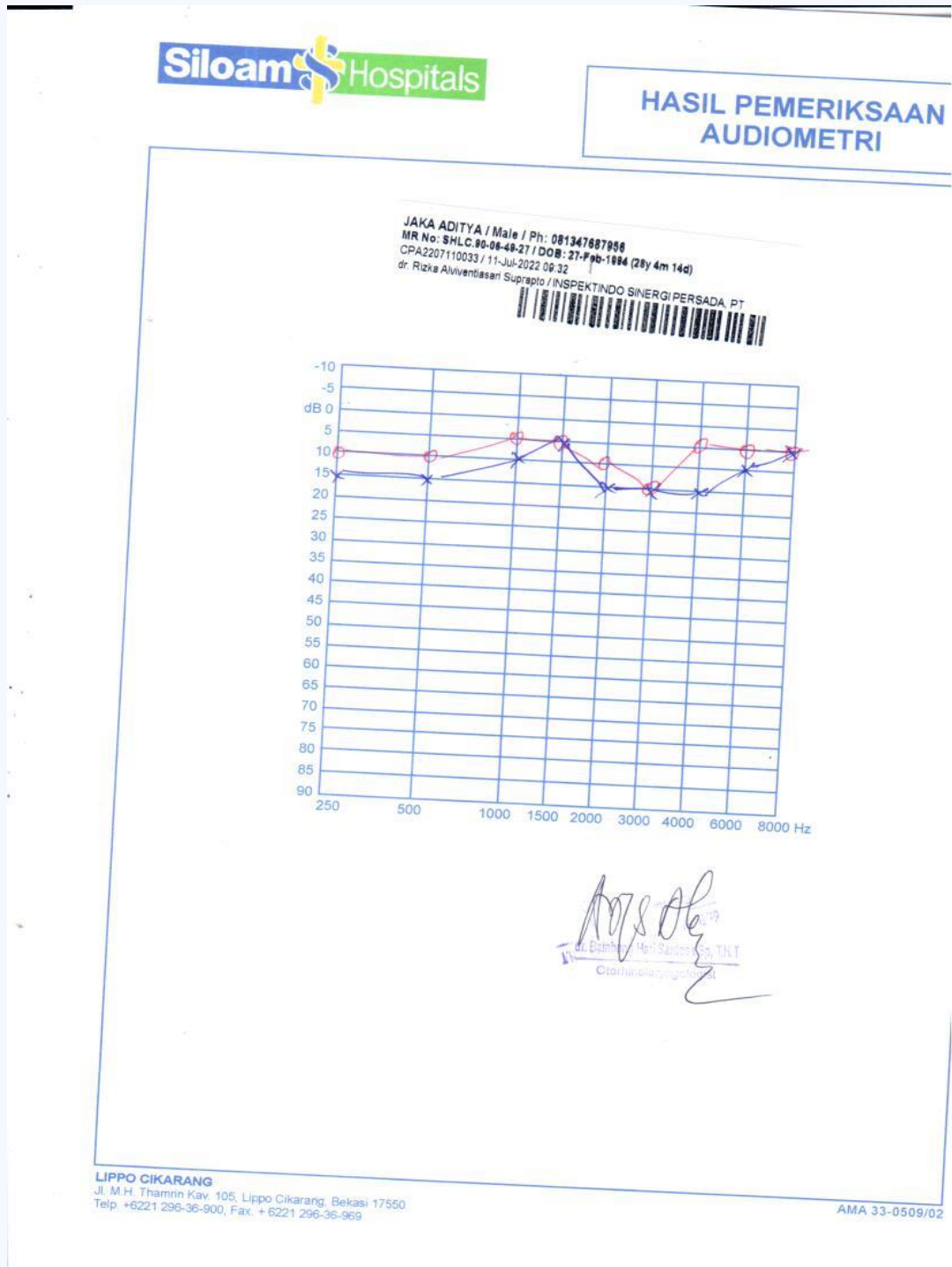
## Kesimpulan

- Fit dengan Catatan

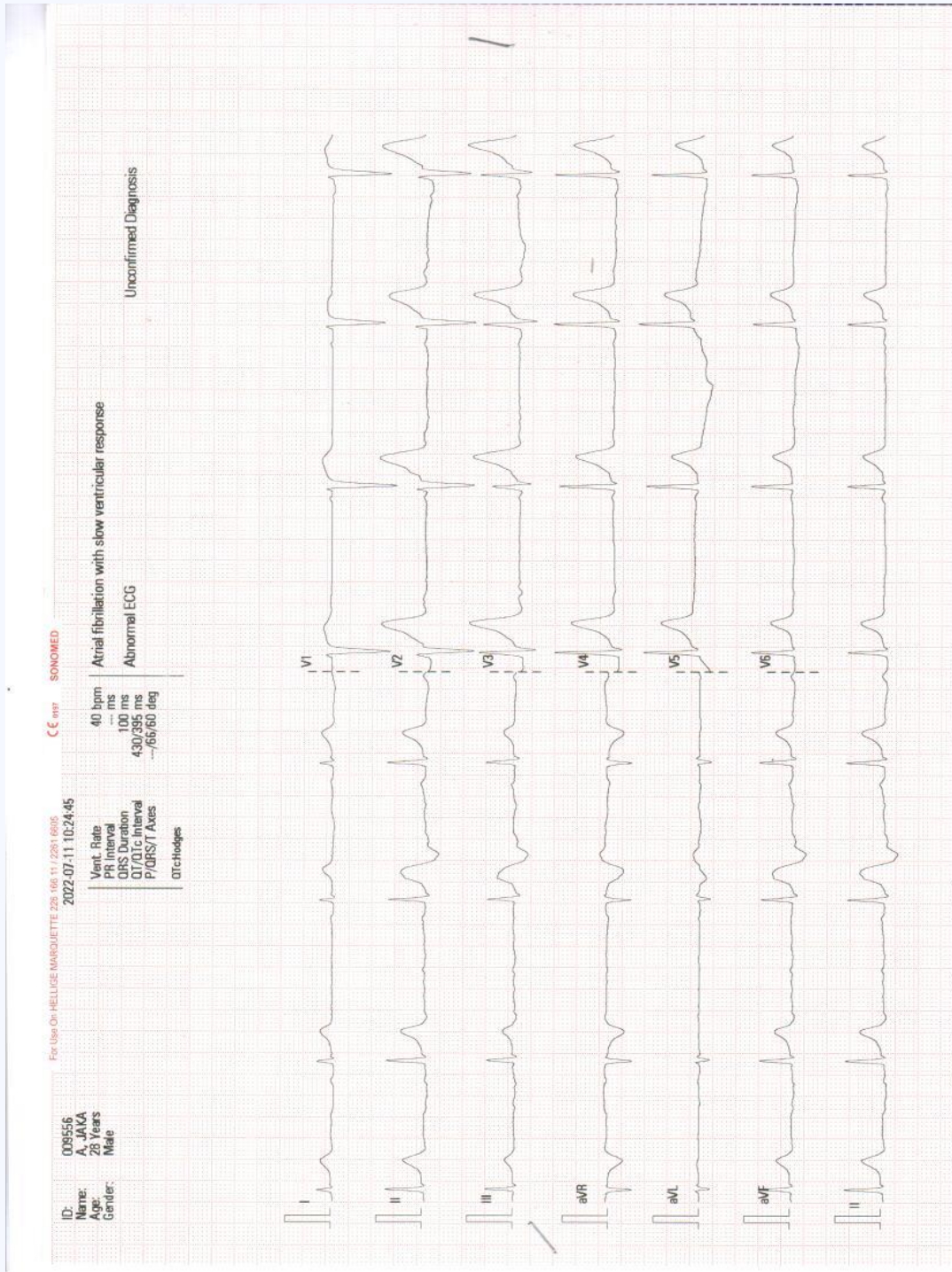


dr. Rizka Alvientiasari Suprpto

Audiometri




## EKG 1



## EKG 2

Atrial rate	_____	Rhythm	_____
Vent.rate	_____	P Waves	_____
P-R Interval	_____	T Waves	_____
QRS Interval	_____	S-T Sagment	_____
Q-T Interval	_____	Remarks	_____
Elec.Axis	_____		
Eles. Pos	_____		
Patient Pos	_____		

sinus bradycardia 40 b



Teknik:

Thorax proyeksi PA

Temuan:

PARU: Normal

MEDIASTINUM: Normal

TRAKEA DAN BRONKUS: Normal

HILUS: Normal

PLEURA: Normal

DIAFRAGMA: Normal

JANTUNG: Normal CTR: <50%

AORTA: Normal

VERTEBRA THORAKAL DAN TULANG-TULANG LAINNYA: Normal

JARINGAN LUNAK: Normal

ABDOMEN YANG TERVISUALISASI: Normal

LEHER YANG TERVISUALISASI: Normal

==== [Conclusion] =====

Kesan:

Tidak tampak kelainan signifikan cor dan pulmo pada pemeriksaan saat ini.

