

DATA PRIBADI
*PERSONAL DATA***Nomor Formulir**
Formulir Number

ISP-36

NIK

90084096

Nama Lengkap
Full Name

Agung Putra Laksono

Tanggal Lahir / Usia
Date of Birth / Age

18.10.1993 / 28 Tahun

Jenis Kelamin
Sex

Laki-laki

Alamat
Address

PT. Inspektindo Sinergi Persada

Divisi
Division

-

Kebangsaan
Nationality

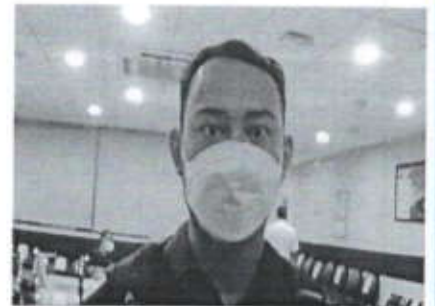INDONESIA

Jenis Medical Check Up
Medical Check Up Type

Medical Check Up Paket Perusahaan

Tanggal Pemeriksaan
Date of Examination

28.01.2022



No Peg : 90084096
Nama : Agung Putra Laksono

No Form : ISP-36

RIWAYAT KESEHATAN

Keluhan

Tidak ada

Penyakit yang pernah diderita

Tidak ada

Kebiasaan **Rokok (Cigarettes)** : Ya 6 Batang/Hari
 Alkohol (Alcohol) : Tidak
 Kopi (Coffee) : Tidak
 Olah Raga (Exercise): Ya 2 Jam/Minggu
 Obat-obatan (Drugs) : Tidak

Penyakit Keluarga

Darah Tinggi (Hypertension) : Tidak
Kencing Manis (Diabetes Melitus) : Tidak
Sakit Jantung (Heart disease) : Tidak
Sakit Ginjal (Renal disease) : Tidak
Gangguan Mental (Psyc. disorder) : Tidak
Lain-lain (Others) : Tidak

No Peg : 90084096
 Nama : Agung Putra Laksono

No Form : ISP-36

PEMERIKSAAN FISIK

Tinggi Badan : 166.00 cm
 Berat Badan : 66 kg
 BMI : 24.13 (Overweight)

Tekanan Darah : 100/70 mmHg
 Denyut Nadi : 73 x / menit
 RR : Normal (16)

Visus	Visus Kanan : 20/20	Visus Kiri : 20/20
Mata	<input checked="" type="checkbox"/> Tidak ada Kelainan	<input type="checkbox"/> Terdapat Kelainan
Kulit	<input checked="" type="checkbox"/> Tidak ada Kelainan	<input type="checkbox"/> Terdapat Kelainan
THT	<input checked="" type="checkbox"/> Tidak ada Kelainan	<input type="checkbox"/> Terdapat Kelainan
Gigi & Mulut	<input checked="" type="checkbox"/> Tidak dilakukan pemeriksaan (Pencegahan penularan covid-19)	
KGB	<input checked="" type="checkbox"/> Tidak ada Kelainan	<input type="checkbox"/> Terdapat Kelainan
Paru-paru	<input checked="" type="checkbox"/> Tidak ada Kelainan	<input type="checkbox"/> Terdapat Kelainan
Jantung	<input checked="" type="checkbox"/> Tidak ada Kelainan	<input type="checkbox"/> Terdapat Kelainan
Perut	<input checked="" type="checkbox"/> Tidak ada Kelainan	<input type="checkbox"/> Terdapat Kelainan
Ginjal	<input checked="" type="checkbox"/> Tidak ada Kelainan	<input type="checkbox"/> Terdapat Kelainan
Saraf	<input checked="" type="checkbox"/> Tidak ada Kelainan	<input type="checkbox"/> Terdapat Kelainan
Kelainan Lain	<input type="checkbox"/> Tidak ada Kelainan	<input checked="" type="checkbox"/> Terdapat Kelainan
	- Jaeger Test : Jaeger I	

EKG : Normal
 Normal Sinus Rythm

No Peg : 90084096
Nama : Agung Putra Laksono

No Form : ISP-36

LAPORAN SPESIFIK**AUDIOMETRI :**

	250	500	1000	1500	2000	3000	4000	6000	8000
Right ear	20	30	20	15	15	15	10	10	10
Left ear	20	20	15	15	15	10	10	10	10

Result : ADS Dalam Batas Normal

SPIROMETRI :

VC : -
FCV : -
FEV₁₀ : -
Result : Tidak ada Pemeriksaan

Bangsai/Poli : CHECKUP
 Umur/Seks : 28 Y / Male
 Tanggal Lahir : 18-10-1993
 Tanggal Terima : 28-01-2022 09:09
 Tanggal Cetak : 29-01-22 08:10
 Halaman : 3 / 3

Pasien : **AGUNG PUTRA LAKSONO**
 Alamat : JOMPO RT02/03 JOMPO - KALIMANAH
 No.Pasien : **90084096**
 No.Lab : **22015440**
 No.Reg : CPA2201280016
 Dokter : dr. Rizka Alviventiasari Suprpto
 RUTIN

Info Klinik :

T E S	HASIL	UNIT	NILAI RUJUKAN
-------	-------	------	---------------

Lain-lain	Negatif		
-----------	---------	--	--

TINJA

Analisa Faeces Lengkap	Pending		
------------------------	---------	--	--


Patient Name	: AGUNG PUTRA LAKSONO	Patient ID	: SHLC.90084096
Sex / Age / DOB	: M / 028Y / 10/18/1993	Accession No.	: 4000015205340
Modality	: CR	Scan Date	: 01/28/2022 09:17:10
Procedure	: THORAX AP/PA	Report Date/Time	: 01/28/2022 09:58:08 (WIB)
Ref. Department	: MCU	Referring Physician	: DR. RIZKA ALVIENTIASARI SUPRAPTO

Teknik:
Thorax proyeksi PA

Temuan:
 PARU: Normal
 MEDIASTINUM: Normal
 TRAKEA DAN BRONKUS: Normal
 HILUS: Normal
 PLEURA: Normal
 DIAFRAGMA: Normal
 JANTUNG: Normal CTR: <50%
 AORTA: Normal
 VERTEBRA THORAKAL DAN TULANG-TULANG LAINNYA: Normal
 JARINGAN LUNAK: Normal
 ABDOMEN YANG TERVISUALISASI: Normal
 LEHER YANG TERVISUALISASI: Normal
 --

Kesan:
Tidak tampak kelainan signifikan cor dan pulmo pada pemeriksaan saat ini.

Best Regards,

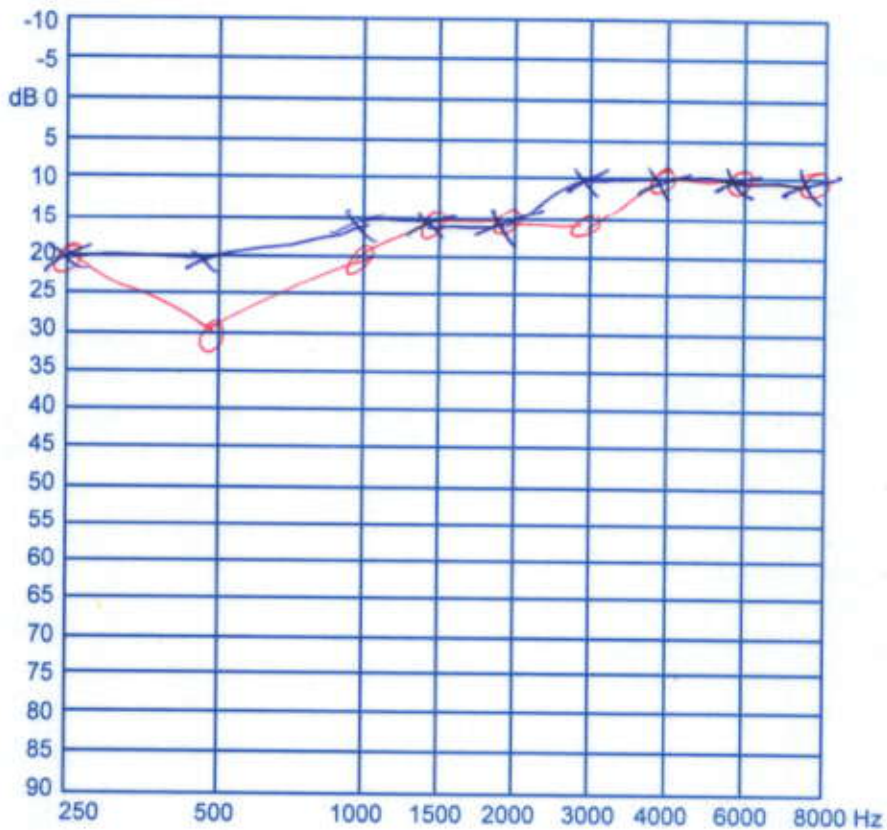


dr. Amelia Putri, Sp.Rad

**This document is digitally signed and hence no manual signature is required.*

**HASIL PEMERIKSAAN
AUDIOMETRI**

AGUNG PUTRA LAKSONO / Male / Ph: 082299433209
 MR No: SHLC.90-06-40-96 / DOB: 18-Oct-1993 (28y 3m 10d) Date _____
 CPA2201280016 / 28-Jan-2022 08:26
 dr. Rizka Alvientiesari Suprpto / INSPEKTINDO SINERGI PERSADA, PT
 Name _____



[Signature]
 Dr. Christian Harry, Sp.TM - KL
 SIP. No. 440/0209.3/DSI/KII/2013

No Peg : 90084096
Nama : Agung Putra Laksono

No Form : ISP-36

KESIMPULAN

Hasil pemeriksaan fisik (Physical result)

1. Kondisi Nutrisi : Overweight (BMI=24.1)

Saran dan anjuran (Advice)

1. Diet rendah Karbohidrat dan Olahraga lebih teratur

Hasil pemeriksaan lab (Laboratory result)

1. Darah : HDL Direk Menurun = 38 mg/dL
2. Urine : Tidak ada Kelainan
3. Faeces : Pending, Tidak ada Bahan (Pasien Menolak Melakukan Pemeriksaan)

Saran dan anjuran (Advice)

1. Perbanyak Asupan Omega 3, Jika ada Keluhan Konsultasi ke Dokter

Hasil pemeriksaan radiologi (Radiologic result)

- Thorax : Tidak tampak kelainan signifikan cor dan pulmo pada pemeriksaan saat ini

Saran dan anjuran (Advice)

-

Hasil Keseluruhan

FIT TO WORK

Kami mengucapkan terima kasih atas kepercayaan Anda pada
"Siloam Hospitals Lippo Cikarang" untuk Pemeriksaan
Kesehatan.

We would like to thank you for the confidence given to
the *Siloam Hospitals Lippo Cikarang* to perform this
Medical Check Up.

Kami sarankan Pemeriksaan Kesehatan rutin setiap 1 tahun.

We suggest to have a Medical Check Up Yearly.

Head Dept of Medical Check Up



dr. Dennis Christian Tu

NO. 503/301/DPMPTSP/DU/2021

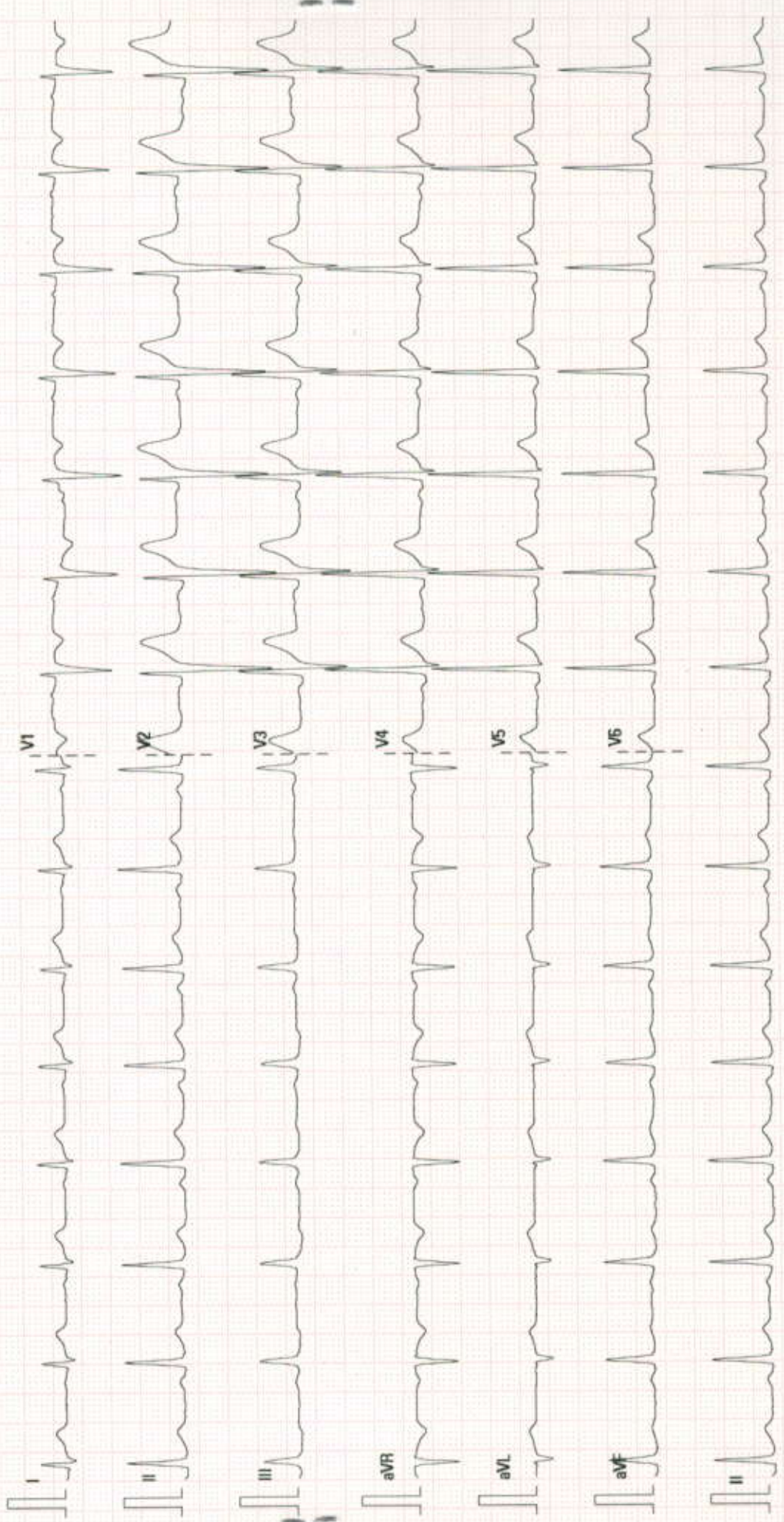
ID: 18 Oktober 1993
Name: Putra Laksono, Agung
Age: 28 Years
Gender: Male

2022-01-28 08:57:32

Vent. Rate 88 bpm
PR Interval 148 ms
QRS Duration 90 ms
QT/QTc Interval 330/379 ms
P/QRS/T Axes 65/12/22 deg
QTc-Hodges

Sinus rhythm
Normal ECG

Unconfirmed Diagnosis



**Normal Sinus rythm bpm
(Normal ECG)**

Atrial rate	_____	Rhytm	_____
Vent.rate	_____	P Waves	_____
P-R Interval	_____	T Waves	_____
QRS Interval	_____	S-T Sagment	_____
Q-T Interval	_____	Remarks	_____
Elec.Axis	_____		
Eles. Pos	_____		
Patient Pos	_____		


dr. Christine Anita, SpJP
Dokter Spesialis Jantung & Pembuluh Darah
No. SIP 503/286/DPMPSTP/Sp/2019
SHLC