

MEDICAL CHECK UP REPORT

HASIL MEDICAL CHECK UP

Patient Name :

Nama Pasien

ARIEF AL HAADI

Doctor Name :

Nama Dokter

dr. Rizka Alvantiasari Suprpto

Package :

Paket

PT. INSPEKTINDO SINERGI PERSADA

SILOAM HOSPITALS LIPPO CIKARANG

12 Juli 2022

ARIEF AL HAADI

Appointment ID: 123159

No. Appointment

Date of Birth : 06 Januari 1993

Tanggal Lahir

Gender : Male

Jenis Kelamin

Phone Number : +6281261999236

Nomor Telepon

E-mail : sarni@inspektindo.com

E-mail

Form Kuesioner Website

No Significant History

Riwayat Penyakit Dahulu

Riwayat Vaksinasi

- Hepatitis A : Tidak
- Hepatitis B : Tidak
- Influenza : Tidak
- Human Papilloma Virus : Tidak
- Varicella : Tidak
- Mumps Measles Rubella : Tidak
- Tifoid : Tidak
- Lain-lain : Ya, Vaksin Covid-19 (Dosis 3)

Riwayat Penyakit Keluarga

Riwayat Kebiasaan

- Apakah Anda pernah merokok secara teratur? : Ya
- Bila 'Ya', apakah Anda saat ini masih tetap merokok? : Ya, 8 Batang/Hari

● Apakah Anda berolahraga secara teratur? : Tidak

● Apakah Anda mengonsumsi minuman beralkohol? : Tidak

Untuk wanita - Riwayat Kesehatan Reproduksi

No Significant History

Antropometri

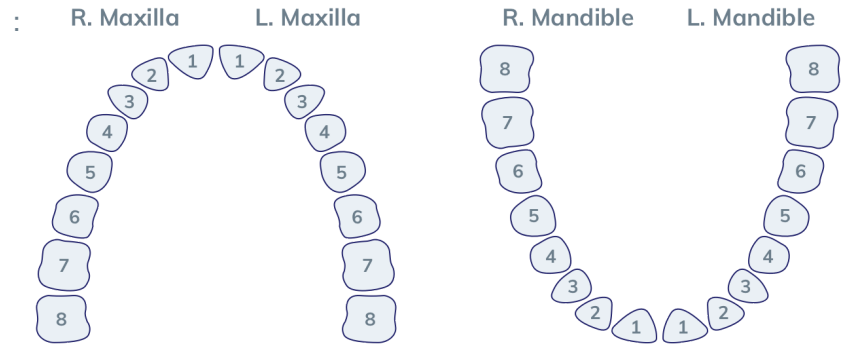
● Tekanan Darah Sistolik	: 120
● Tekanan Darah Diastolik	: 70
● Tekanan Darah	: 120/70 mmHg
● Lingkar Perut	: -
● Nadi	: 74x/menit
● Lingkar Dada Inspirasi	: -
● Lingkar Dada Ekspirasi	: -
● Laju Napas	: 18x/menit
● Berat Badan	: 57.4 kg
● Tinggi Badan	: 166 cm
● Indeks Massa Tubuh	: 20.83
● Lingkar Pergelangan Tangan	: -
● Lingkar Leher	: -
● Penampakan Umum	: Normal
● Kulit	: Normal
● Nodus Limfe	: Normal

Status Generalis

● Ketajaman Visus Mata Kiri	: 20/20
● Lapang Pandang Mata Kiri	: Normal
● Adisi Mata Kiri	: Normal
● Koreksi Mata Kiri	: Normal
● Ketajaman Visus Mata Kanan	: 20/20
● Lapang Pandang Mata Kanan	: Normal
● Adisi Mata Kanan	: Normal
● Koreksi Mata Kanan	: Normal
● Buta Warna	: Normal
● Telinga Kiri	: Normal

- Telinga Kanan
- Hidung
- Mulut
- Gigi
- Gambar Gigi

: Normal
 : Tidak ada pemeriksaan selama pandemi
 : Tidak ada pemeriksaan selama pandemi
 : Tidak ada pemeriksaan selama pandemi



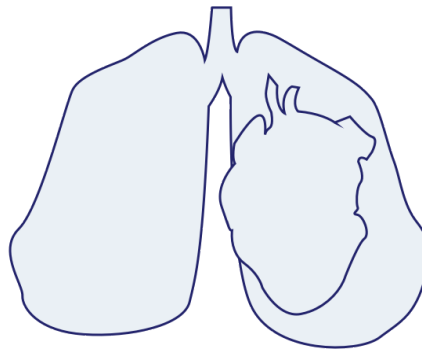
- Tiroid
- Tumor
- Lainnya

: Normal
 : Normal
 : Normal

Toraks

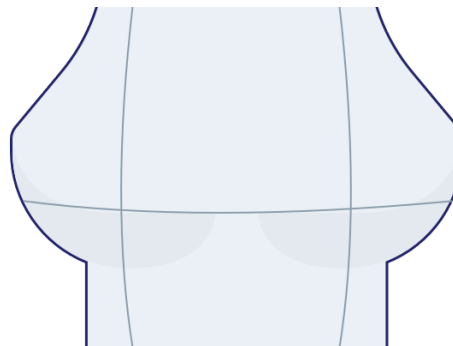
- Paru
- Gambar Toraks

: Normal
 :



- Payudara
- Gambar Payudara

: Normal
 :

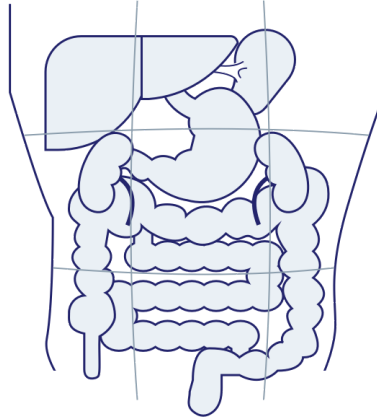


● Jantung : Normal

Abdomen

● Abdomen : Normal

● Gambar Abdomen :



● Lambung : Normal

● Liver : Normal

● Usus : Normal

● Lien : Normal

● Rektum : Tidak dilakukan pemeriksaan

● Ginjal : Normal

● Tes Hernia : Tidak dilakukan pemeriksaan

Ekstremitas

● Ekstremitas Atas Kanan : Normal

● Ekstremitas Atas Kiri : Normal

● Ekstremitas Bawah Kanan : Normal

● Ekstremitas Bawah Kiri : Normal

Saraf

● Motorik : Normal

● Koordinasi : Normal

● Sensorik : Normal

● Refleks : Normal

Pemeriksaan Dokter Spesialis

- MATA : ODS Emetropia
- DOKTER UMUM : Jeager test : J1

Pemeriksaan Laboratorium

JENIS PEMERIKSAAN	HASIL	NILAI NORMAL
● Darah Lengkap		
● Hemoglobin	14.9 g/dL	13.0 - 18.0
● Jumlah Lekosit	6.2 10 ³ /ul	5.0 - 10.0
● Hitung Jenis		
● Basofil	0 %	0 - 1
● Eosinofil	2 %	1 - 3
● Batang (L)	0 %	2 - 6
● Segmen	59 %	50 - 70
● Limfosit	29 %	20 - 40
● Absolute Lymphocyte Count	1.80 10 ³ /ul	
● Neutrophyl Lymphocyte Rat	2.0	
● Monosit (H)	10 %	2 - 8
● Jumlah Eritrosit	5.13 10 ⁶ /uL	4.60 - 6.20
● Hematokrit	44.0 %	40.0 - 54.0
● MCV	85.8 fL	80.0 - 96.0
● MCH	29.0 pg	27.0 - 31.0
● MCHC	33.9 g/dL	32.0 - 36.0
● Jumlah Trombosit	242 10 ³ /ul	150 - 400
● Laju Endap Darah	10 mm/jam	0 - 15
● Golongan Darah + Rhesus		
● Golongan Darah	O	
● Rhesus	Positif	
● ALT (SGPT)	22 U/L	0 - 45
● AST (SGOT)	25 U/L	13 - 33
● Gamma GT	38 U/L	5 - 86
● Trigliserida (L)	45 mg/dL	50 - 150
● Kolesterol Total	129 mg/dL	100 - 200
● HDL Direk	55 mg/dL	>= 40
● LDL Direk	71 mg/dL	0 - 130
● Glukosa Puasa		
● Glukosa Darah Puasa	97 mg/dL	60 - 100

● Kreatinin Darah		
● Kreatinin Darah	1.02 mg/dL	0.8 - 1.3
● eGFR	98.9 mL/mnt/1.73 m ²	CKD EPI GFR Comment >= 60 Normal kidney function Reff : National Kidney Foundation, 2006
● Asam Urat	6.7 mg/dL	3.5 - 7.2
● Lengkap		
● Warna	kuning	Kuning
● Kejernihan	jernih	Jernih
● Berat Jenis	1.005	1.005 - 1.030
● pH	6.5	5.0 - 7.0
● Lekosit Esterase	Negatif cells/uL	Negatif
● Nitrit	Negatif	Negatif
● Protein	Negatif mg/dL	Negatif
● Glukosa	Negatif mg/dL	Negatif
● Keton	Negatif mg/dL	Negatif
● Urobilinogen	0.3 mg/dL	0.1 - 0.9
● Bilirubin	Negatif	Negatif
● Darah Samar	Negatif cells/uL	Negatif
● Sedimen		
● Eritrosit	1 cells/uL	<3
● Lekosit	2 cells/uL	<10
● Silinder	Negatif /lpk	
● Sel Epitel	(+)	(+)
● Kristal	Negatif	Negatif
● Lain-lain	Negatif	
● Analisa Faeces Lengkap		
● Warna	coklat	Coklat
● Konsistensi	lembek	Lembek
● Lendir	Negatif	Negatif
● Darah	Negatif	Negatif
● Mikroskopik		
● Eritrosit	0-1 /lpb	

● Leukosit	1-2 /lpb	
● Epitel	Positif /lpb	
● Telur Cacing	Negatif	Negatif
● Amoeba	Negatif	Negatif
● Sisa Makanan		
● Amilum	Negatif	Negatif
● Lemak	Negatif	Negatif
● Serat Tumbuhan	Positif	Negatif
● Darah Samar	Negatif	Negatif
● pH	6.5	
● Glukosa	Negatif	
● Pewarnaan Gram	Ditemukan batang gram negatif	
● Lain - lain	Negatif	
● Keterangan	Tidak ditemukan kelainan spesifik	

Pemeriksaan Penunjang

● Rontgen Thoraks	: Tidak tampak kelainan signifikan cor dan pulmo pada pemeriksaan saat ini
● Audiometri	: ADS Dalam Batas Normal
● EKG	: Sinus Bradicardia

Diagnosa

- Sinus bradycardia

Saran

- Evaluasi pemeriksaan EKG

Konsultasi

- Konsultasi dokter Spesialis Jantung bila ada keluhan

Kesimpulan

- Fit dengan Catatan



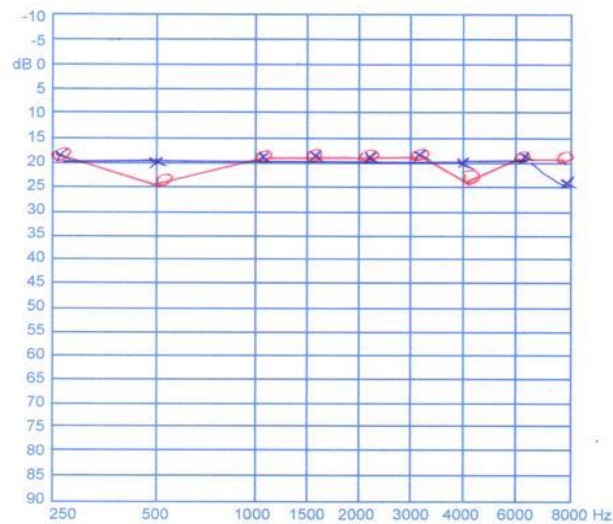
dr. Rizka Alvientiasari Suprpto

Audiometri



HASIL PEMERIKSAAN
AUDIOMETRI

ARIEF AL HAADI / Male / Ph: 081281999236
MR No: SHLC.80-08-62-26 / DOB: 08-Jan-1993 (29y 6m 6d)
CPAZ207120028 / 12-Jul-2022 09:38
dr. Julianto Kemala / INSPEKTINDO SINERGI PERSADA PT

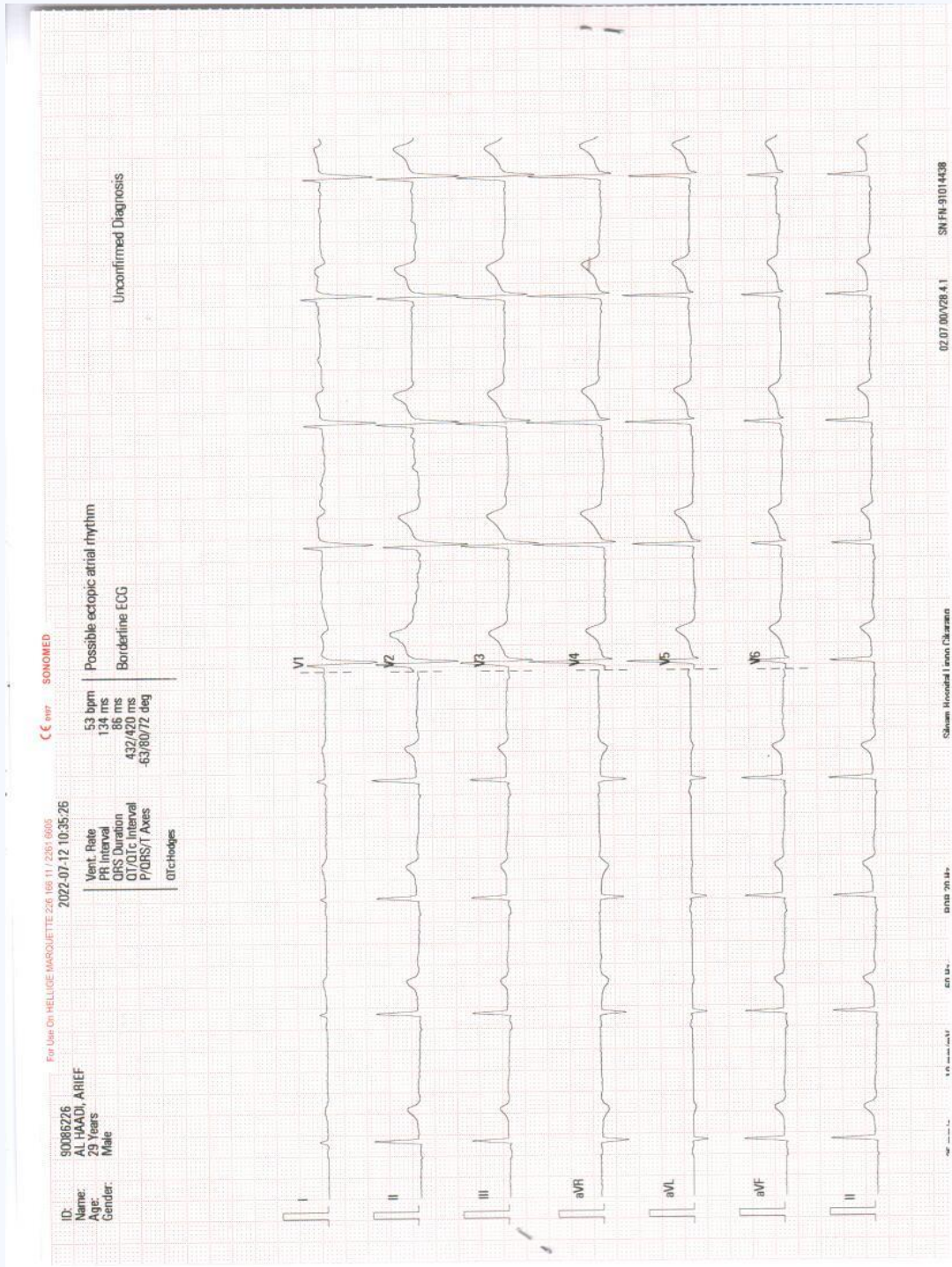


[Signature]
dr. Bambang Hari Santosa Sp, T.H.T
Otorhinolaryngologist


LIPPO CIKARANG
Jl. M.H. Thamrin Kav. 105, Lippo Cikarang, Bekasi 17550
Telp. +6221 296-36-900, Fax. + 6221 296-36-969

AMA 33-0509/02

EKG 1



EKG 2



Atrial rate _____ Rhythm Sinus bradycard

Vent.rate _____ P Waves _____

P-R Interval _____ T Waves _____

QRS Interval _____ S-T Sagment _____

Q-T Interval _____ Remarks _____

Elec.Axis _____

Eles. Pos _____

Patient Pos _____

Dr. Christine Anika, SpJP
Keterampilan Spesialis Tindakan Pembuluh Darah
SIP 4017/186/09/INTSP/SP/2019
SITIC

Teknik:

Thorax proyeksi PA

Temuan:

PARU: Normal

MEDIASTINUM: Normal

TRAKEA DAN BRONKUS: Normal

HILUS: Normal

PLEURA: Normal

DIAFRAGMA: Normal

JANTUNG: Normal CTR: <50%

AORTA: Normal

VERTEBRA THORAKAL DAN TULANG-TULANG LAINNYA: Normal

JARINGAN LUNAK: Normal

ABDOMEN YANG TERVISUALISASI: Normal

LEHER YANG TERVISUALISASI: Normal

==== [Conclusion] =====

Kesan:

Tidak tampak kelainan signifikan cor dan pulmo pada pemeriksaan saat ini.

