

MEDICAL CHECK UP REPORT

HASIL MEDICAL CHECK UP

Patient Name :

Nama Pasien

AGUS PRIYONO

Doctor Name :

Nama Dokter

dr. Rizka Alvantiasari Suprpto

Package :

Paket

PT. INSPEKTINDO SINERGI PERSADA

SILOAM HOSPITALS LIPPO CIKARANG

26 Juli 2022

AGUS PRIYONO

Appointment ID: 128525

No. Appointment

Date of Birth : 14 Mei 1986

Tanggal Lahir

Gender : Male

Jenis Kelamin

Phone Number : +6281295943383

Nomor Telepon

E-mail : sarni@inspektindo.com

E-mail

Form Kuesioner Website

No Significant History

Riwayat Penyakit Dahulu

Riwayat Vaksinasi

- Hepatitis A : Tidak
- Hepatitis B : Tidak
- Influenza : Tidak
- Human Papilloma Virus : Tidak
- Varicella : Tidak
- Mumps Measles Rubella : Tidak
- Tifoid : Tidak
- Lain-lain : Ya, Vaksin covid-19 (Dosis ke 3)

Riwayat Penyakit Keluarga

Riwayat Kebiasaan

- Apakah Anda pernah merokok secara teratur? : Ya
- Bila 'Ya', apakah Anda saat ini masih tetap merokok? : Ya, 8 Batang/hari

● Apakah Anda berolahraga secara teratur? : Tidak

● Apakah Anda mengonsumsi minuman beralkohol? : Tidak

Untuk wanita - Riwayat Kesehatan Reproduksi

No Significant History

Antropometri

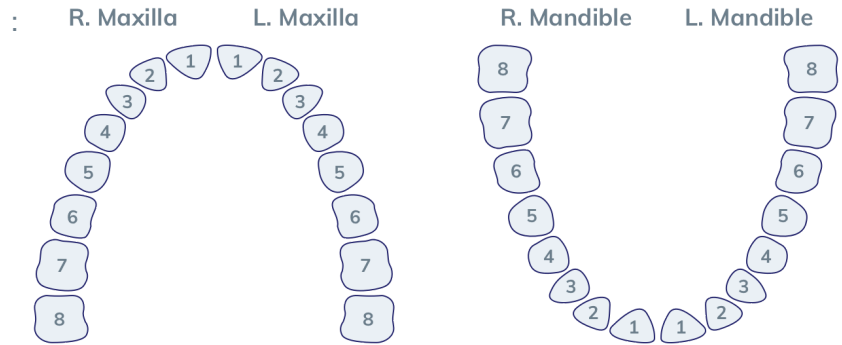
● Tekanan Darah Sistolik	: 110
● Tekanan Darah Diastolik	: 70
● Tekanan Darah	: 110/70 mmHg
● Lingkar Perut	: -
● Nadi	: 75x/menit
● Lingkar Dada Inspirasi	: -
● Lingkar Dada Ekspirasi	: -
● Laju Napas	: 20x/menit
● Berat Badan	: 87.5 kg
● Tinggi Badan	: 164.5 cm
● Indeks Massa Tubuh	: 32.34
● Lingkar Pergelangan Tangan	: -
● Lingkar Leher	: -
● Penampakan Umum	: Normal
● Kulit	: Normal
● Nodus Limfe	: Normal

Status Generalis

● Ketajaman Visus Mata Kiri	: 20/20
● Lapang Pandang Mata Kiri	: Normal
● Adisi Mata Kiri	: Normal
● Koreksi Mata Kiri	: Normal
● Ketajaman Visus Mata Kanan	: 20/20
● Lapang Pandang Mata Kanan	: Normal
● Adisi Mata Kanan	: Normal
● Koreksi Mata Kanan	: Normal
● Buta Warna	: Normal
● Telinga Kiri	: Normal

- Telinga Kanan
- Hidung
- Mulut
- Gigi
- Gambar Gigi

: Normal
 : Tidak ada pemeriksaan selama pandemi
 : Tidak ada pemeriksaan selama pandemi
 : Tidak ada pemeriksaan selama pandemi



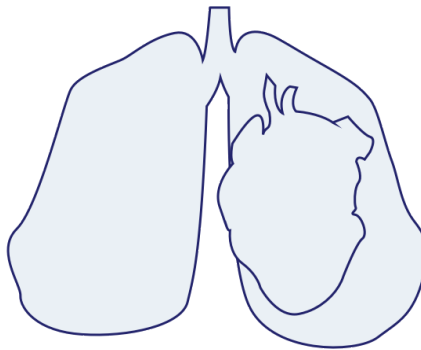
- Tiroid
- Tumor
- Lainnya

: Normal
 : Normal
 : Normal

Toraks

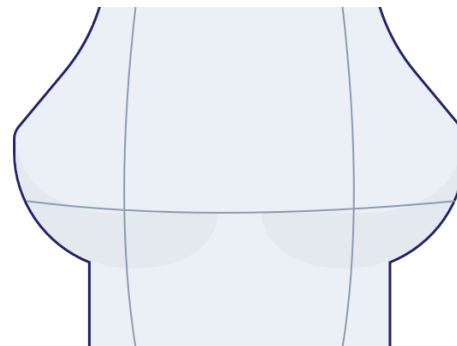
- Paru
- Gambar Toraks

: Normal
 :



- Payudara
- Gambar Payudara

: Normal
 :

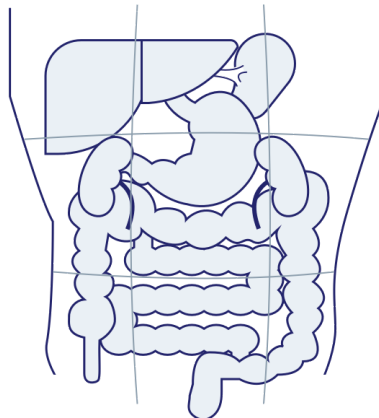


● Jantung : Normal

Abdomen

● Abdomen : Normal

● Gambar Abdomen :



● Lambung : Normal

● Liver : Normal

● Usus : Normal

● Lien : Normal

● Rektum : Tidak dilakukan pemeriksaan

● Ginjal : Normal

● Tes Hernia : Tidak dilakukan pemeriksaan

Ekstremitas

● Ekstremitas Atas Kanan : Normal

● Ekstremitas Atas Kiri : Normal

● Ekstremitas Bawah Kanan : Normal

● Ekstremitas Bawah Kiri : Normal

Saraf

● Motorik : Normal

● Koordinasi : Normal

● Sensorik : Normal

● Refleks : Normal

Pemeriksaan Dokter Spesialis

- MATA : ODS Hipertensi oculi dan hiperemis konjungtiva
- DOKTER UMUM : Jeager Test : J1

Pemeriksaan Laboratorium

JENIS PEMERIKSAAN	HASIL	NILAI NORMAL
● Darah Lengkap		
● Hemoglobin	16.2 g/dL	13.0 - 18.0
● Jumlah Lekosit	7.2 10 ³ /ul	5.0 - 10.0
● Hitung Jenis		
● Basofil	0 %	0 - 1
● Eosinofil	2 %	1 - 3
● Batang (L)	0 %	2 - 6
● Segmen	60 %	50 - 70
● Limfosit	28 %	20 - 40
● Absolute Lymphocyte Count	2.02 10 ³ /ul	
● Neutrophyl Lymphocyte Rat	2.1	
● Monosit (H)	10 %	2 - 8
● Jumlah Eritrosit	5.05 10 ⁶ /uL	4.60 - 6.20
● Hematokrit	44.6 %	40.0 - 54.0
● MCV	88.3 fL	80.0 - 96.0
● MCH (H)	32.1 pg	27.0 - 31.0
● MCHC (H)	36.3 g/dL	32.0 - 36.0
● Jumlah Trombosit	237 10 ³ /ul	150 - 400
● Laju Endap Darah	10 mm/jam	0 - 15
● Golongan Darah + Rhesus		
● Golongan Darah	A	
● Rhesus	Positif	
● ALT (SGPT)	43 U/L	0 - 45
● AST (SGOT) (H)	40 U/L	13 - 33
● Gamma GT	23 U/L	5 - 86
● Trigliserida (H)	236 mg/dL	50 - 150
● Kolesterol Total (H)	217 mg/dL	100 - 200
● HDL Direk	41 mg/dL	>= 40
● LDL Direk	126 mg/dL	0 - 130
● Glukosa Puasa		
● Glukosa Darah Puasa	87 mg/dL	60 - 100

● Kreatinin Darah		
● Kreatinin Darah (H)	1.40 mg/dL	0.8 - 1.3
● eGFR	64.2 mL/mnt/1.73 m ²	CKD EPI GFR Comment >= 60 Normal kidney function Reff : National Kidney Foundation, 2006
● Asam Urat (H)	7.3 mg/dL	3.5 - 7.2
● Lengkap		
● Warna	kuning	Kuning
● Kejernihan	jernih	Jernih
● Berat Jenis	1.015	1.005 - 1.030
● pH	6.0	5.0 - 7.0
● Lekosit Esterase	Negatif /uL	Negatif
● Nitrit	Negatif	Negatif
● Protein	Negatif mg/dL	Negatif
● Glukosa	Negatif mg/dL	Negatif
● Keton	Negatif mg/dL	Negatif
● Urobilinogen	0.3 mg/dL	0.1 - 0.9
● Bilirubin	Negatif	Negatif
● Darah Samar	Negatif /uL	Negatif
● Sedimen		
● Eritrosit	1 cells/uL	<3
● Lekosit	3 cells/uL	<10
● Silinder	Negatif /lpk	
● Sel Epitel	(+)	(+)
● Kristal	Negatif	Negatif
● Lain-lain	Negatif	
● Analisa Faeces Lengkap		
● Warna	coklat	Coklat
● Konsistensi	lembek	Lembek
● Lendir	Negatif	Negatif
● Darah	Negatif	Negatif
● Mikroskopik		
● Eritrosit	0 - 1 /lpb	

● Leukosit	1 - 4 /lpb	
● Epitel	Positif /lpb	
● Telur Cacing	Negatif	Negatif
● Amoeba	Negatif	Negatif
● Sisa Makanan		
● Amilum	Negatif	Negatif
● Lemak	Negatif	Negatif
● Serat Tumbuhan	Positif	Negatif
● Darah Samar	Negatif	Negatif
● pH	5.0	
● Glukosa	Negatif	
● Pewarnaan Gram	Ditemukan batang gram negatif	
● Lain - lain	Negatif	
● Keterangan	Tidak ditemukan kelainan spesifik	

Pemeriksaan Penunjang

● Rontgen Thoraks	: Tidak tampak kelainan signifikan cor dan pulmo pada pemeriksaan saat ini
● Audiometri	: ADS Trauma Akustik
● EKG	: Normal Sinus Rythm

Diagnosa

- Obesitas grade II
- Hipertensi okuli ODS
- SGOT Meningkat
- Trigliseride dan Kolesterol Total meningkat
- Kreatinin dalam darah meningkat
- Asam urat meningkat
- Trauma Akustik

Saran

- Olahraga rutin 5 kali seminggu dengan durasi masing-masing minimal 30 menit
- Evaluasi fungsi hati 3 bulan kemudian
- Diet rendah trigliserida, Diet rendah lemak atau kolesterol
- Evaluasi fungsi ginjal, USG abdomen
- Diet rendah asam urat/purin
- Gunakan alat pelindung diri/ear protector pada area kerja >85dB

Konsultasi

- Konsultasi dokter Spesialis Mata
- Konsultasi dokter Spesialis Penyakit Dalam
- Konsultasi dokter Spesialis THT

Kesimpulan

- Fit dengan Restriksi



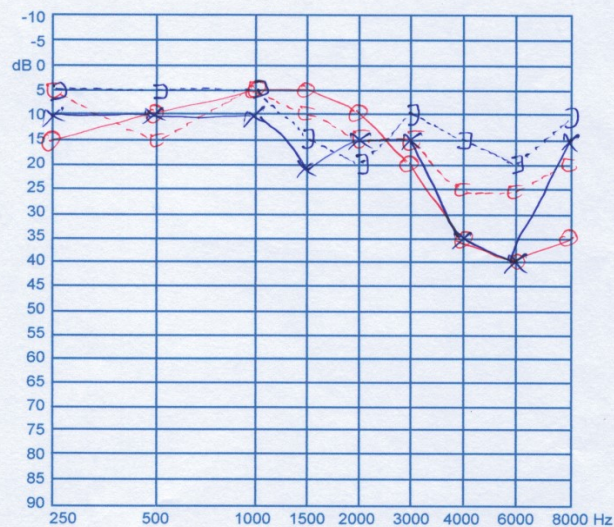
dr. Rizka Alvientiasari Suprpto

Audiometry



HASIL PEMERIKSAAN
AUDIOMETRI

AGUS PRIYONO / Male / Ph: 081295943383
MR No: SHLC.90-06-83-32 / DOB: 14-May-1988 (38y 2m 12d)
CPA2207260019 / 26-Jul-2022 09:01
dr. Rizka Aliventiasari Suprpto / INSPEKTINDO SINERGI PERSADA, PT



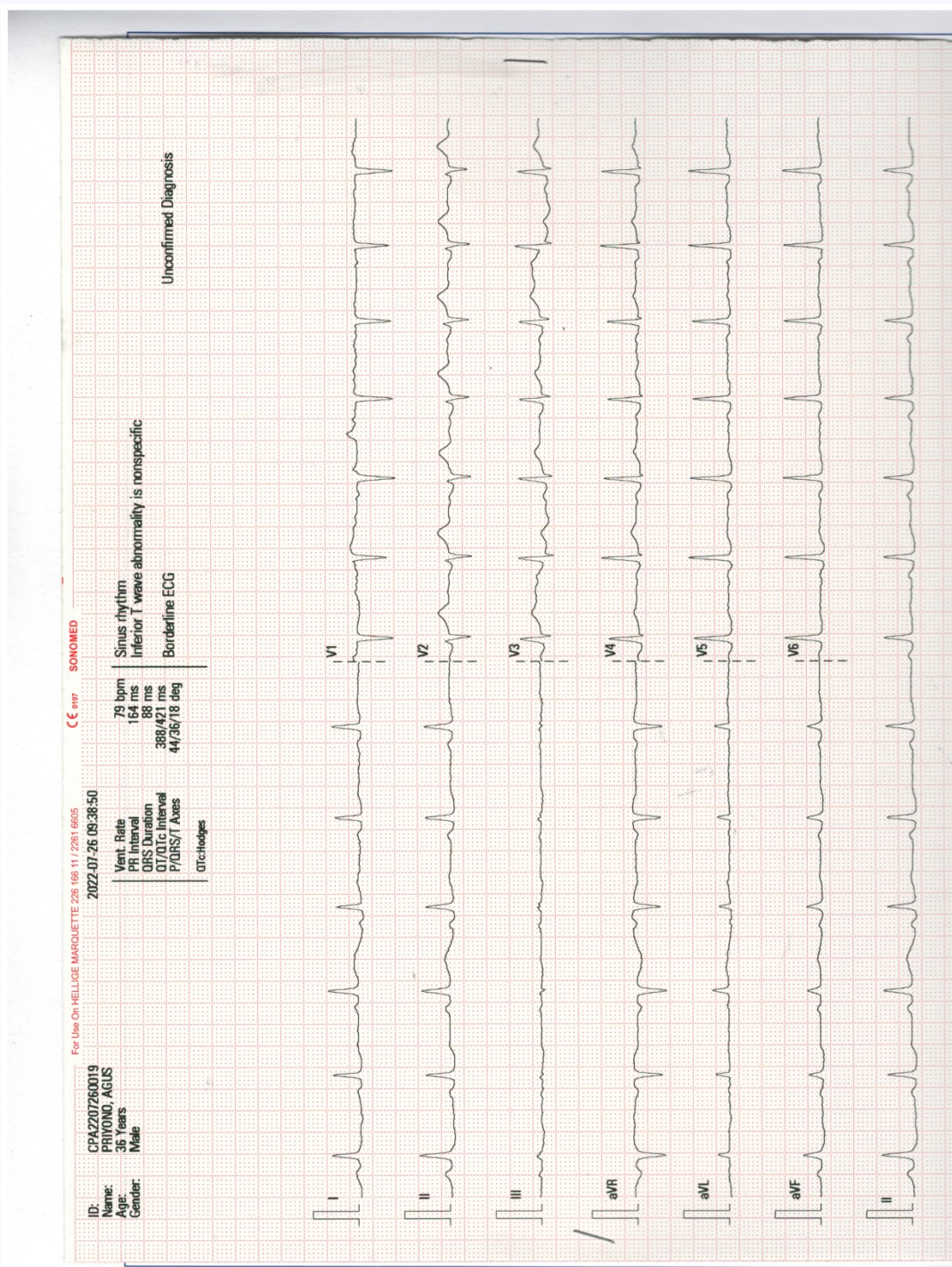Agus Priyono

dr. Bambang Hari Santosa Sp, T.H.T
Otorhinolaryngologist


LIPPO CIKARANG
Jl. M.H. Thamrin Kav. 105, Lippo Cikarang, Bekasi 17550
Telp. +6221 296-36-900, Fax. + 6221 296-36-969

AMA 33-0509/02

EKG 1



EKG 2



Atrial rate _____

Vent.rate _____

P-R Interval _____

QRS Interval _____

Q-T Interval _____

Elec.Axis _____

Eles. Pos _____

Patient Pos _____

Rhytm _____

P Waves _____

T Waves _____

S-T Sagment _____

Remarks Normal Sinus rythm 79 bpm
(Normal ECG

dr. Himawan Wicaksono, SpJ
Dokter Spesialis Penyakit Jantung dan Pembuluh
503239/Dinkes/Sp/2017

Teknik:

Thorax proyeksi PA

Temuan:

PARU: Normal

MEDIASTINUM: Normal

TRAKEA DAN BRONKUS: Normal

HILUS: Normal

PLEURA: Normal

DIAFRAGMA: Normal

JANTUNG: Normal CTR: <50%

AORTA: Normal

VERTEBRA THORAKAL DAN TULANG-TULANG LAINNYA: Normal

JARINGAN LUNAK: Normal

ABDOMEN YANG TERVISUALISASI: Normal

LEHER YANG TERVISUALISASI: Normal

==== [Conclusion] =====

Kesan:

Tidak tampak kelainan signifikan cor dan pulmo pada pemeriksaan saat ini.

