

MEDICAL CHECK UP REPORT

HASIL MEDICAL CHECK UP

Patient Name :

Nama Pasien

MUGIANTO

Doctor Name :

Nama Dokter

dr. Julianto Kemala

Package :

Paket

PT. INSPEKTINDO SINERGI PERSADA

SILOAM HOSPITALS LIPPO CIKARANG

22 November 2022

MUGIANTO

Appointment ID: 203766

No. Appointment

Date of Birth : 16 Mei 1981

Tanggal Lahir

Gender : Male

Jenis Kelamin

Phone Number : +6281219319616

Nomor Telepon

E-mail : sarni@inspektindo.com

E-mail

Form Kuesioner Website

No Significant History

Riwayat Penyakit Dahulu

Riwayat Vaksinasi

- Hepatitis A : Tidak
- Hepatitis B : Tidak
- Influenza : Tidak
- Human Papilloma Virus : Tidak
- Varicella : Tidak
- Mumps Measles Rubella : Tidak
- Tifoid : Tidak
- Lain-lain : Tidak

Riwayat Penyakit Keluarga

- Penyakit jantung : Ya, Ibu
- Hipertensi : Ya, Bapak

Riwayat Kebiasaan

- Apakah Anda pernah merokok secara teratur? : Ya

● Bila 'Ya', apakah Anda saat ini masih tetap merokok? : Ya, ± 3-4 Batang/hari

● Apakah Anda berolahraga secara teratur? : Ya

● Apakah Anda mengonsumsi minuman beralkohol? : Tidak

Untuk wanita - Riwayat Kesehatan Reproduksi

No Significant History

Antropometri

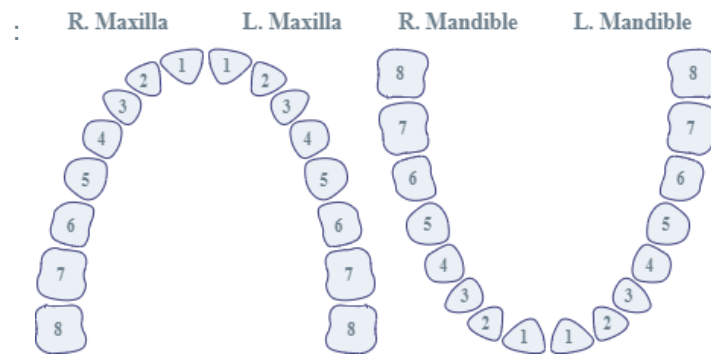
● Tekanan Darah Sistolik	: 140
● Tekanan Darah Diastolik	: 100
● Tekanan Darah	: 140/100 mmHg
● Lingkar Perut	: -
● Nadi	: 75x/menit
● Lingkar Dada Inspirasi	: -
● Lingkar Dada Ekspirasi	: -
● Laju Napas	: 18x/menit
● Berat Badan	: 88.1 kg
● Tinggi Badan	: 175.5 cm
● Indeks Massa Tubuh	: 28.60
● Lingkar Pergelangan Tangan	: -
● Lingkar Leher	: -
● Keluhan Utama	: -
● Penampakan Umum	: Normal
● Kulit	: Normal
● Nodus Limfe	: Normal

Status Generalis

● Ketajaman Visus Mata Kiri	: 20/25
● Lapang Pandang Mata Kiri	: Sesuai dengan pemeriksa
● Adisi Mata Kiri	: Normal
● Koreksi Mata Kiri	: C-0.50x110, +1.00
● Ketajaman Visus Mata Kanan	: 20/20
● Lapang Pandang Mata Kanan	: Sesuai dengan pemeriksa
● Adisi Mata Kanan	: Normal
● Koreksi Mata Kanan	: -0.25, +1.00
● Buta Warna	: Normal

- Sclera
- Conjunctiva
- Inspeksi
- Telinga Kiri
- Telinga Kanan
- Lidah
- Hidung
- Mulut
- Gigi
- Gambar Gigi

- : Tidak Ikterik
- : Tidak Anemis
- : Normal
- : Abnormal , Serumen Prop (+)
- : Abnormal , Serumen Prop (+)
- : Tidak dilakukan
- : Tidak dilakukan
- : Tidak dilakukan
- : Tidak dilakukan



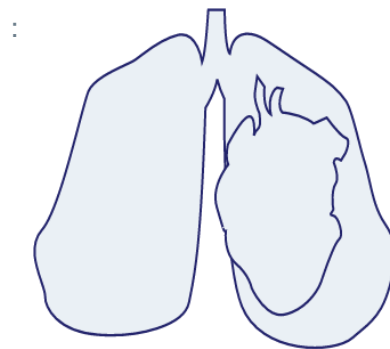
- Tiroid
- Tumor
- Lainnya

- : Normal
- : Normal
- : Normal

Toraks

- Paru
- Gambar Toraks

- : Normal

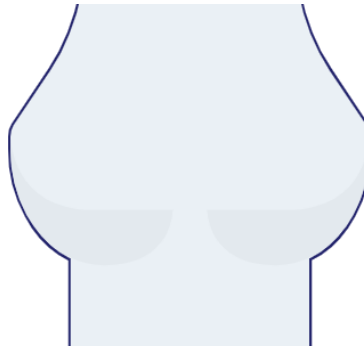


● Payudara

: Normal

● Gambar Payudara

:



● Jantung

: Normal

● Punggung

: Normal

● Dada

: Normal

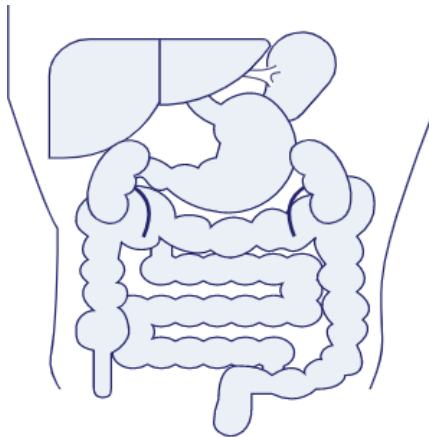
Abdomen

● Abdomen

: Normal

● Gambar Abdomen

:



● Lambung

: Normal

● Liver

: Normal

● Usus

: Normal

● Lien

: Normal

● Rektum

: Tidak dilakukan

● Ginjal

: Normal

● Tes Hernia : Tidak dilakukan

Ekstremitas

● Ekstremitas Atas Kanan : Normal

● Ekstremitas Atas Kiri : Normal

● Ekstremitas Bawah Kanan : Normal

● Ekstremitas Bawah Kiri : Normal

● Otot : Normal

● Tulang : Normal

Saraf

● Motorik : Normal

● Koordinasi : Normal

● Sensorik : Normal

● Refleks Pathologic : Normal

● Refleks Physiologic : Normal

● Harvard Test : Tidak dilakukan

● Patrick : Tidak dilakukan

● Contrapack : Tidak dilakukan

● Tinnel Test : Tidak dilakukan

● Phalen Test : Tidak dilakukan

● Tremor Test : Tidak dilakukan

● Romberg : Tidak dilakukan

Pemeriksaan Dokter Spesialis

- DOKTER UMUM : Jaeger Test : Jaeger 2
- MATA : OD M+P, OS AMS+P

Pemeriksaan Laboratorium

JENIS PEMERIKSAAN	HASIL	NILAI NORMAL
● Darah Lengkap		
● Hemoglobin	15.2 g/dL	13.0 - 18.0
● Jumlah Lekosit	9.5 10 ³ /ul	5.0 - 10.0
● Hitung Jenis		
● Basofil	0 %	0 - 1
● Eosinofil (H)	4 %	1 - 3
● Batang (L)	0 %	2 - 6
● Segmen	60 %	50 - 70
● Limfosit	30 %	20 - 40
● Absolute Lymphocyte Count	2.85 10 ³ /ul	
● Neutrophyl Lymphocyte Rat	2.0	
● Monosit	6 %	2 - 8
● Jumlah Eritrosit	5.47 10 ⁶ /uL	4.60 - 6.20
● Hematokrit	45.1 %	40.0 - 54.0
● MCV	82.4 fL	80.0 - 96.0
● MCH	27.8 pg	27.0 - 31.0
● MCHC	33.7 g/dL	32.0 - 36.0
● Jumlah Trombosit (H)	478 10 ³ /ul	150 - 400
● Laju Endap Darah	15 mm/jam	0 - 15
● Golongan Darah + Rhesus		
● Golongan Darah	B	
● Rhesus	Positif	
● ALT (SGPT)	27 U/L	0 - 45
● AST (SGOT)	18 U/L	13 - 33
● Gamma GT	50 U/L	5 - 86
● Trigliserida (H)	205 mg/dL	50 - 150
● Kolesterol Total (H)	218 mg/dL	100 - 200
● HDL Direk	49 mg/dL	>= 40
● LDL Direk (H)	131 mg/dL	0 - 130
● Glukosa Puasa		
● Glukosa Darah Puasa	98 mg/dL	60 - 100

● Kreatinin Darah		
● Kreatinin Darah	0.94 mg/dL	0.8 - 1.3
● eGFR	100.3 mL/mnt/1.73 m ²	CKD EPI GFR Comment >= 60 Normal kidney function Reff : National Kidney Foundation, 2006
● Asam Urat	6.4 mg/dL	3.5 - 7.2
● Lengkap		
● Warna	kuning	Kuning
● Kejernihan	jernih	Jernih
● Berat Jenis	1.005	1.005 - 1.030
● pH	7.0	5.0 - 7.0
● Lekosit Esterase	Negatif /uL	Negatif
● Nitrit	Negatif	Negatif
● Protein	Negatif mg/dL	Negatif
● Glukosa	Negatif mg/dL	Negatif
● Keton	Negatif	Negatif
● Urobilinogen	0.3 mg/dL	0.1 - 0.9
● Bilirubin	Negatif	Negatif
● Darah Samar	Negatif /uL	Negatif
● Sedimen		
● Eritrosit	1 cells/uL	<3
● Lekosit	5 cells/uL	<10
● Silinder	Negatif /lpk	
● Sel Epitel	(+)	(+)
● Kristal	Negatif	Negatif
● Lain-lain	Negatif	
● Analisa Faeces Lengkap		
● Warna	coklat	Coklat
● Konsistensi	lembek	Lembek
● Lendir	Negatif	Negatif
● Darah	Negatif	Negatif
● Mikroskopik		
● Eritrosit	0-1 /lpb	

● Leukosit	0-2 /lpb	
● Epitel	Positif /lpb	
● Telur Cacing	Negatif	Negatif
● Amoeba	Negatif	Negatif
● Sisa Makanan		
● Amilum	Negatif	Negatif
● Lemak	Negatif	Negatif
● Serat Tumbuhan	Positif	Negatif
● Darah Samar	Negatif	Negatif
● pH	6.0	
● Glukosa	Negatif	
● Pewarnaan Gram	Ditemukan batang gram negatif	
● Lain - lain	Negatif	
● Keterangan	Tidak ditemukan kelainan spesifik	

Pemeriksaan Penunjang

● Rontgen Thoraks	: Tidak tampak kelainan signifikan cor dan pulmo pada pemeriksaan saat ini. Aorta elongasi
● USG Abdomen	: Hepatomegali. Fatty liver. Hipertrofi prostat. Tidak tampak kelainan pada organ intraabdomen lain yang tervisualisasi saat ini
● EKG	: Normal Sinus Rythm
● Audiometri	: ADS Dalam Batas Normal
● Treadmill	: Negative Ischemic Response

Diagnosa

- Penurunan visus mata
- Obesitas grade I
- Hipertensi
- Serum prop ADS
- Peningkatan jumlah trombosit
- Kolesterol total, Kolesterol LDL dan Trigliserida meningkat
- Elongasi aorta
- Hepatomegali
- Fatty liver
- Hipertrofi prostate

Saran

- Periksa Mata Rutin
- Olahraga rutin 5 kali seminggu dengan durasi masing-masing minimal 30 menit, Diet rendah kalori
- Diet rendah garam, Evaluasi tekanan darah
- Ekstraksi Serum
- Diet rendah trigliserida
- Diet rendah lemak atau kolesterol
- Cek PSA Total / Free PSA

Konsultasi

- Konsultasi dokter Spesialis Mata
- Konsultasi dokter Spesialis Gizi Klinik
- Konsultasi dokter Spesialis Jantung
- Konsultasi dokter Spesialis THT
- Konsultasi dokter Spesialis Penyakit Dalam
- Konsultasi ke dokter Spesialis Urologi

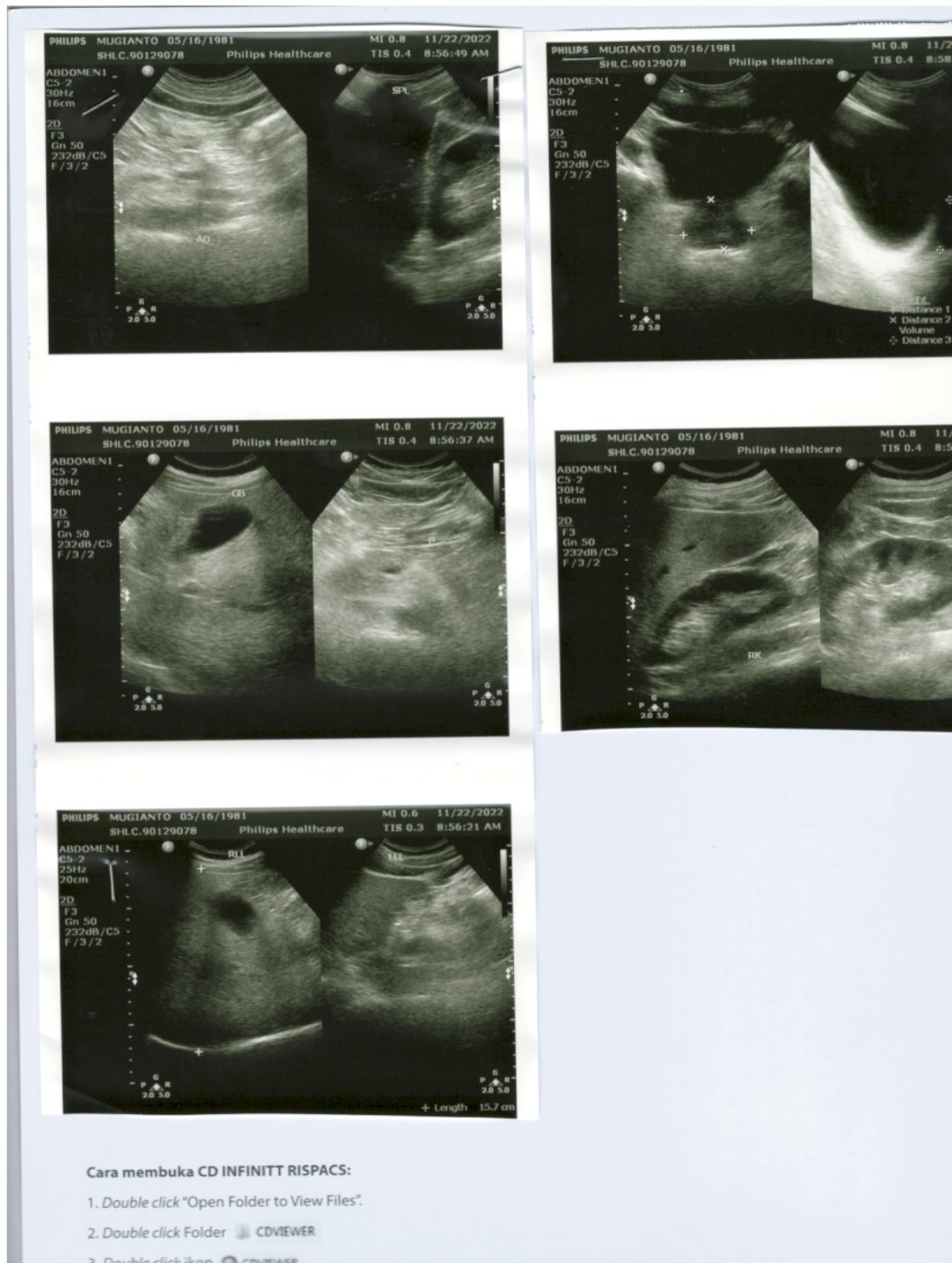Kesimpulan

- Sementara Tidak Fit

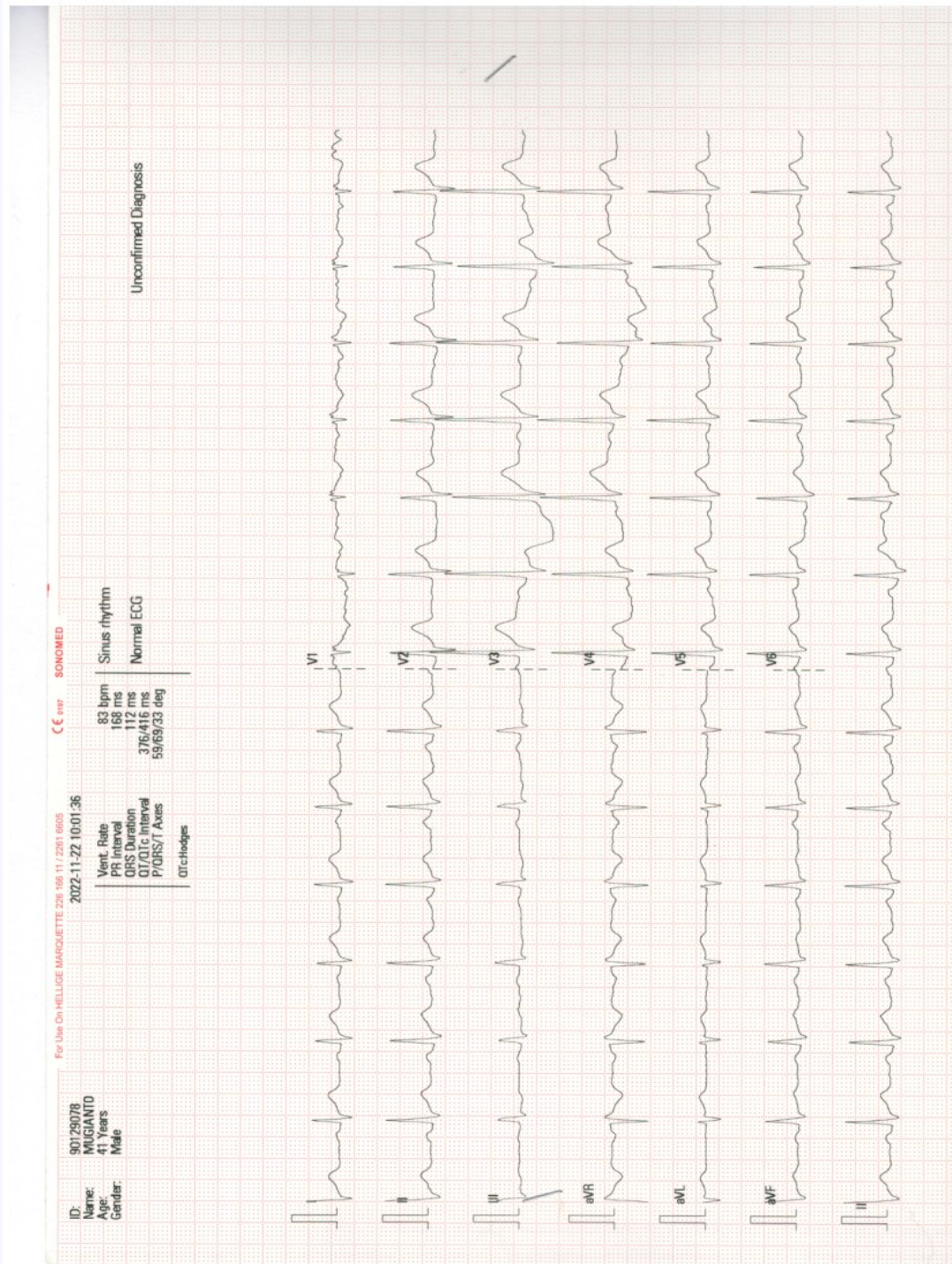


dr. Julianto Kemala


USG Abdomen



EKG 1



EKG 2

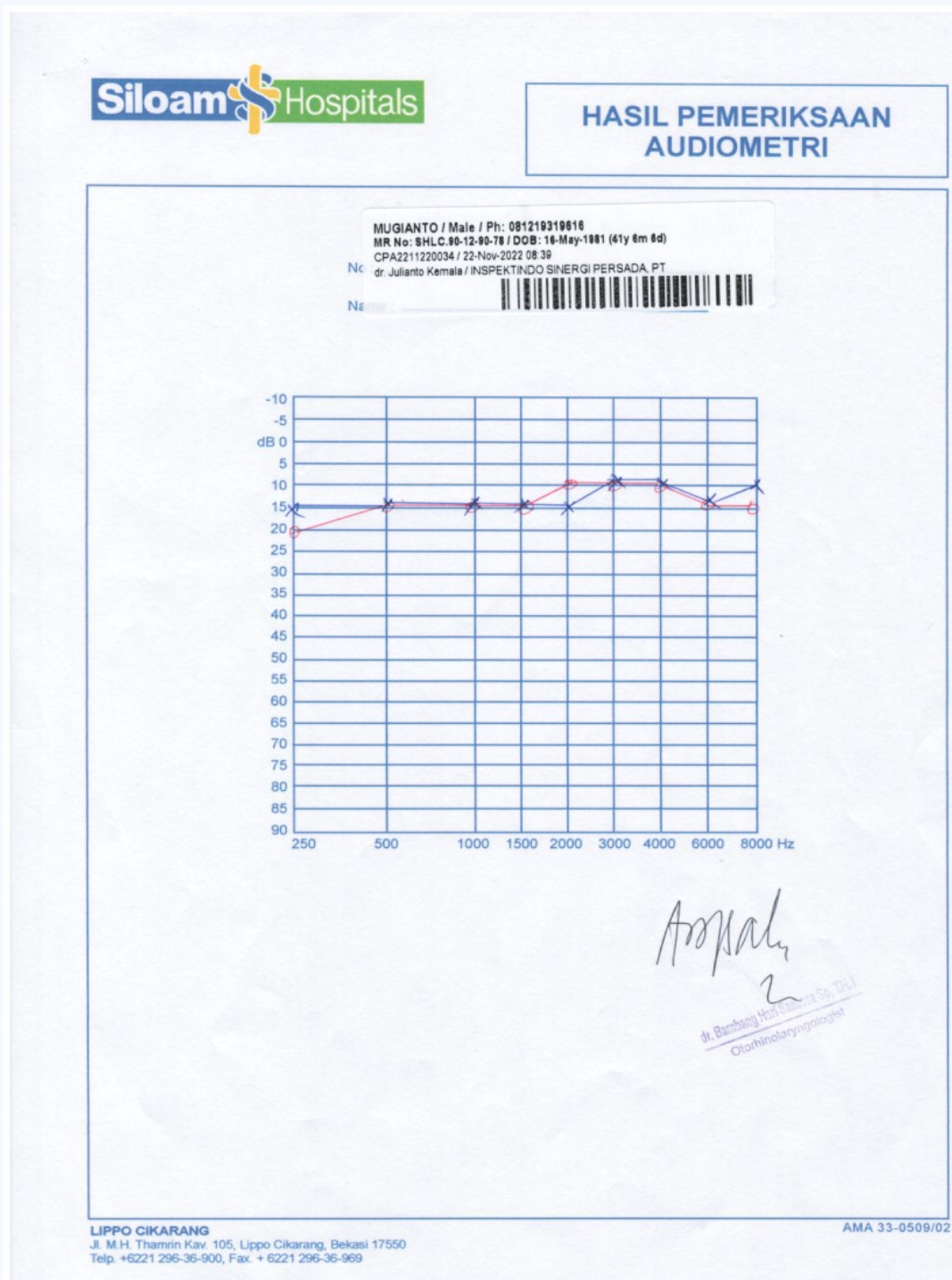


The ECG tracing area is mostly blank, suggesting the recording is not visible or has been obscured.

Atrial rate	_____	Rhythm	Normal Sinus rhythm (Normal ECG)
Vent.rate	_____	P Waves	_____
P-R Interval	_____	T Waves	_____
QRS Interval	_____	S-T Sagment	_____
Q-T Interval	_____	Remarks	_____
Elec.Axis	_____		
Eles. Pos	_____		
Patient Pos	_____		

Dr. Christine Aulia, SpJP
Dokter Spesialis Jantung & Pembuluh Darah
No. SIP 503/206/DPMP/SP/SP/2015
SILAM

Audiometri



Treadmill 1

Page 1 / 1

RS. Siloam
 Jl. MH Thamrin Kav.105
 Lippo Cikarang

Station
 Telephone:

EXERCISE STRESS TEST REPORT

Patient Name: MUGIANTO, MUGIANTO DOB: 05/16/1981
 Patient ID: 901290782022 Age: 41yrs
 Height: 176 cm Gender: Male
 Weight: 87.1 kg Race: Asian

Study Date: 12/05/2022 Referring Physician: dr. Himawan Wicaksono, SpJP
 Test Type: Treadmill Stress Test Attending Physician: dr. Himawan Wicaksono, SpJP
 Protocol: BRUCE Technician: Tri Hartanto

Medications:
 --

Medical History:
 MCU

Reason for Exercise Test:
 MCU

Exercise Test Summary

Phase Name	Stage Name	Time in Stage	Speed (km/h)	Grade (%)	HR (bpm)	BP (mmHg)	Comment
PRETEST	SUPINE	07:43	0.00	0.00	104	150/90	
	STANDING	00:21	0.00	0.00	105		
	HYPERV.	00:02	0.00	0.00	106		
EXERCISE	WARM-UP	00:18	1.60	0.00	107		
	STAGE 1	03:00	2.70	10.00	117	150/90	
	STAGE 2	03:00	4.00	12.00	126	150/90	
	STAGE 3	03:00	5.50	14.00	141	150/90	
	STAGE 4	00:59	6.70	16.00	153	160/90	
RECOVERY		01:05	1.30	0.00	137	160/90	

The patient exercised according to the BRUCE for 9:59 min:s, achieving a work level of Max. METS: 11.60. The resting heart rate of 105 bpm rose to a maximal heart rate of 153 bpm. This value represents 85 % of the maximal, age-predicted heart rate. The resting blood pressure of 150/90 mmHg, rose to a maximum blood pressure of 160/90 mmHg. The exercise test was stopped due to --.

Interpretation
 --

Conclusions
 --

Physician _____ Technician _____

Normal resting ECG
chest pain ⊕
anghina ⊕
negative ischemic response
good fitness

dr. Himawan Wicaksono, SpJP
 Dokter Spesialis Penyakit Dalam dan Pembuluh Darah
 503/233/Dinkes/Sp/2017

Treadmill 2

MUGIANTO, MUGIANTO
 Patient ID 901290782022
 12/05/2022 10:43:45
 Male 176 cm 87.1 kg
 41yrs Asian
 Meds:
 Test Reason: MCU
 Medical History: MCU

RS. Siloam

BRUCE: Total Exercise Time 09:59
 Max HR: 153 bpm 85% of max predicted 179 bpm HR at rest: 105
 Max BP: 160/90 mmHg BP at rest: 150/90 Max RPP: 24000 mmHg*bpm
 Maximum Workload: 11.60 METS
 Max. ST: -0.65 mm, 0.00 mV/s in III; EXERCISE STAGE 3 08:00
 Arrhythmia: A:10, VBIIG:2, PVC:29, PSVC:20, CPLT:1

Tabular Summary

Phase Name	Stage Name	Time in Stage	Speed (km/h)	Grade (%)	Workload (METs)	HR (bpm)	BP (mmHg)	RPP (mmHg*bpm)	VE (/min)	ST Level (III mm)	Comment
PRETEST	SUPINE	07:43	0.00	0.00	1.0	104	150/90	15600	0	-0.40	
	STANDING	00:21	0.00	0.00	1.0	105			0	-0.25	
	HYPERV.	00:02	0.00	0.00	1.0	106			0	-0.25	
	WARM-UP	00:18	1.60	0.00	1.0	107			0	-0.20	
EXERCISE	STAGE 1	03:00	2.70	10.00	4.6	117	150/90	17550	3	-0.05	
	STAGE 2	03:00	4.00	12.00	7.0	126	150/90	18900	0	-0.30	
	STAGE 3	03:00	5.50	14.00	10.2	141	150/90	21150	3	0.15	
	STAGE 4	00:59	6.70	16.00	11.6	153	160/90	24480	2	-0.35	
RECOVERY		01:05	1.30	0.00	6.2	137	160/90	21920	0	-0.25	


GE CardioSoft V6.73 (2)

Unconfirmed

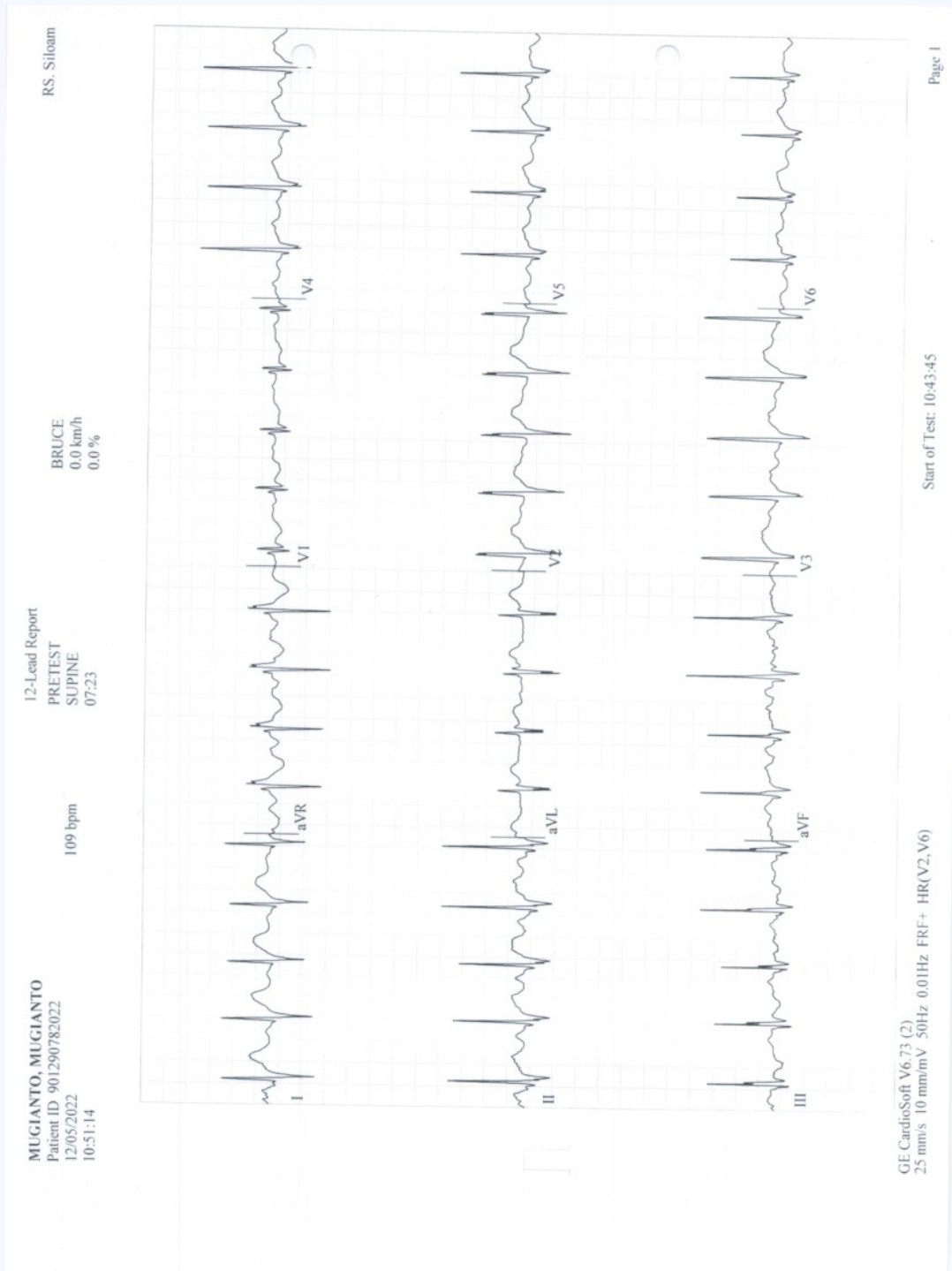
Attending MD: dr. Himawan Wicaksono, SpJP

Page 1

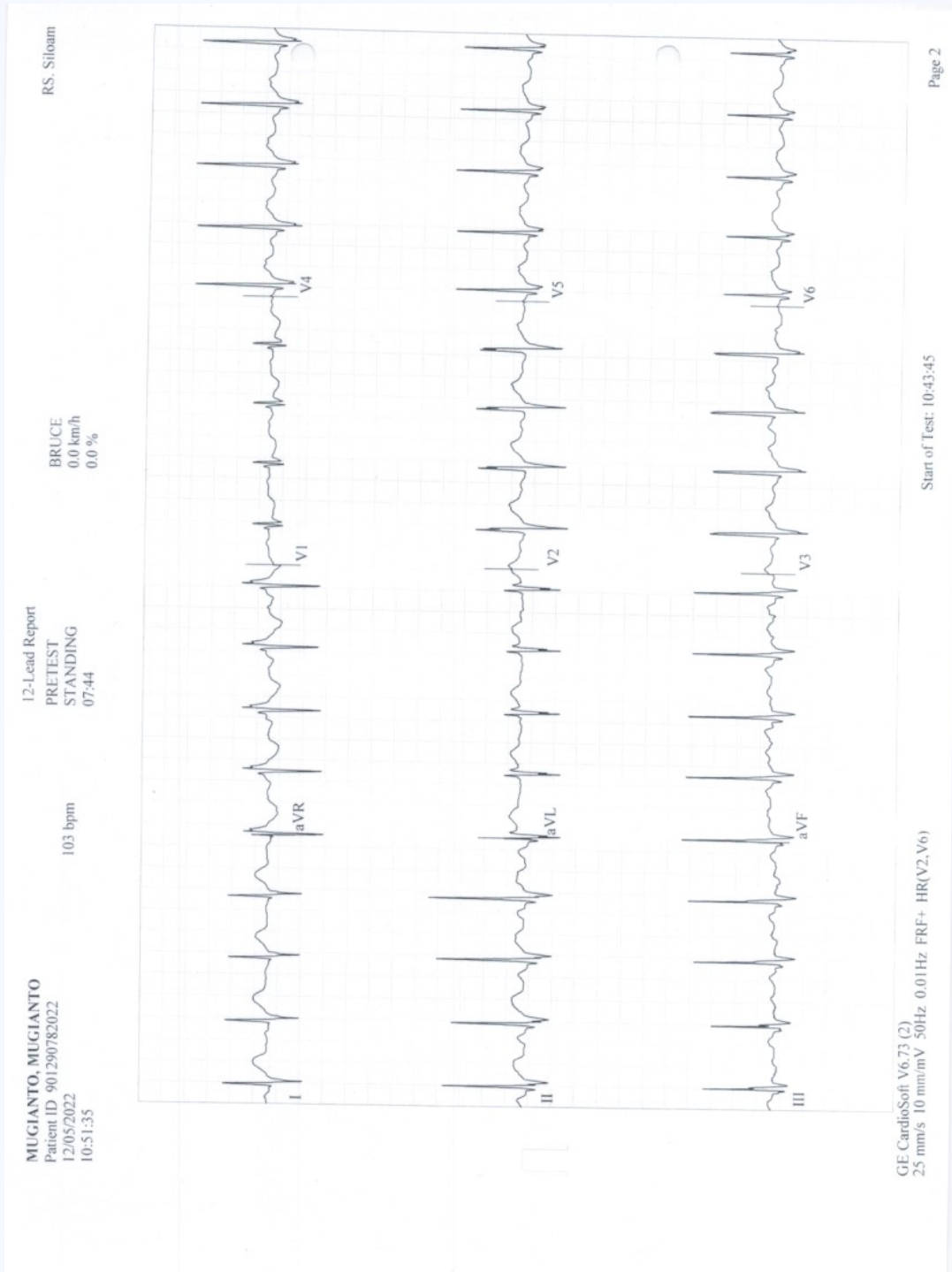
Treadmill 3



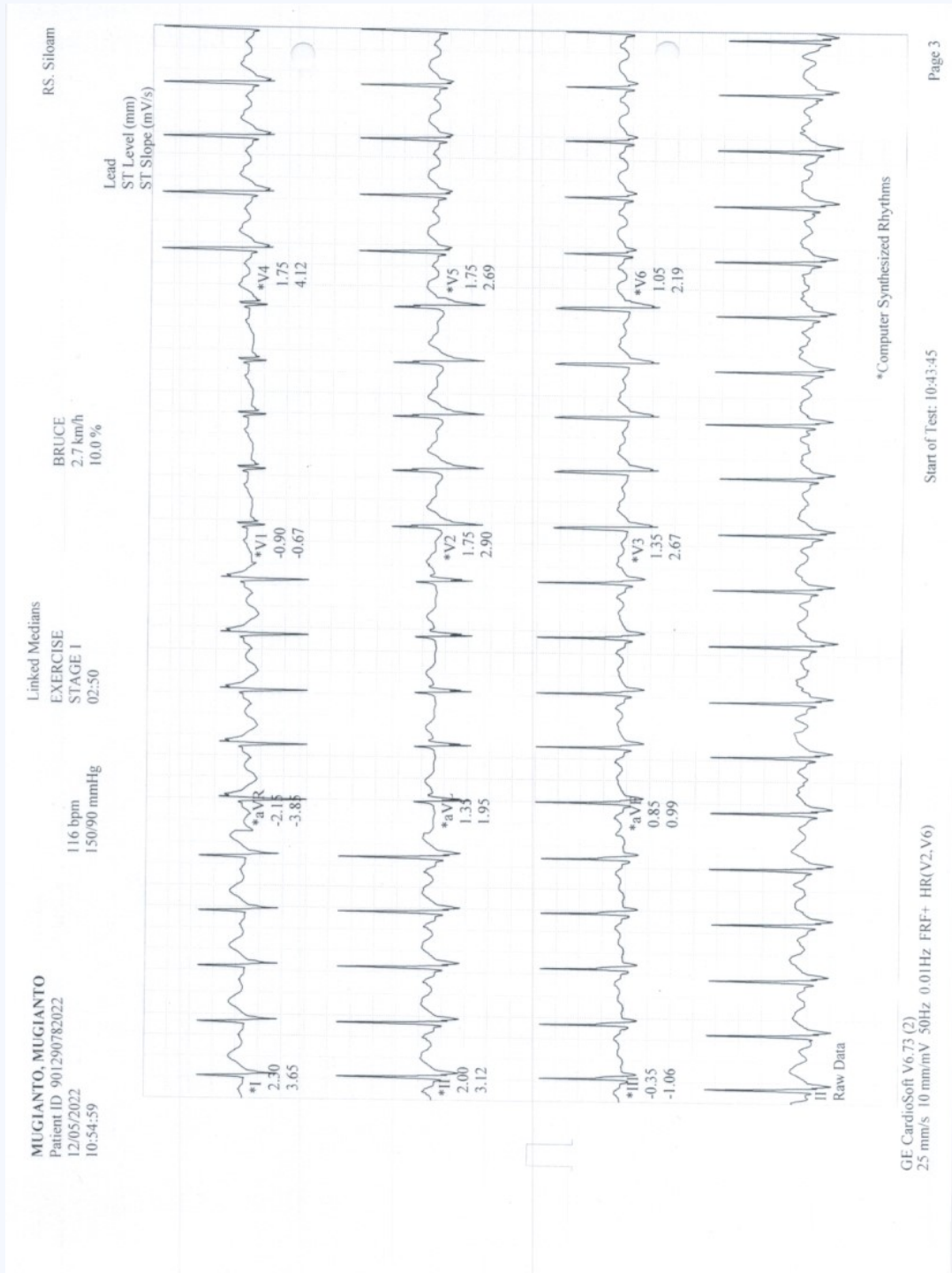
Treadmill 4



Treadmill 5

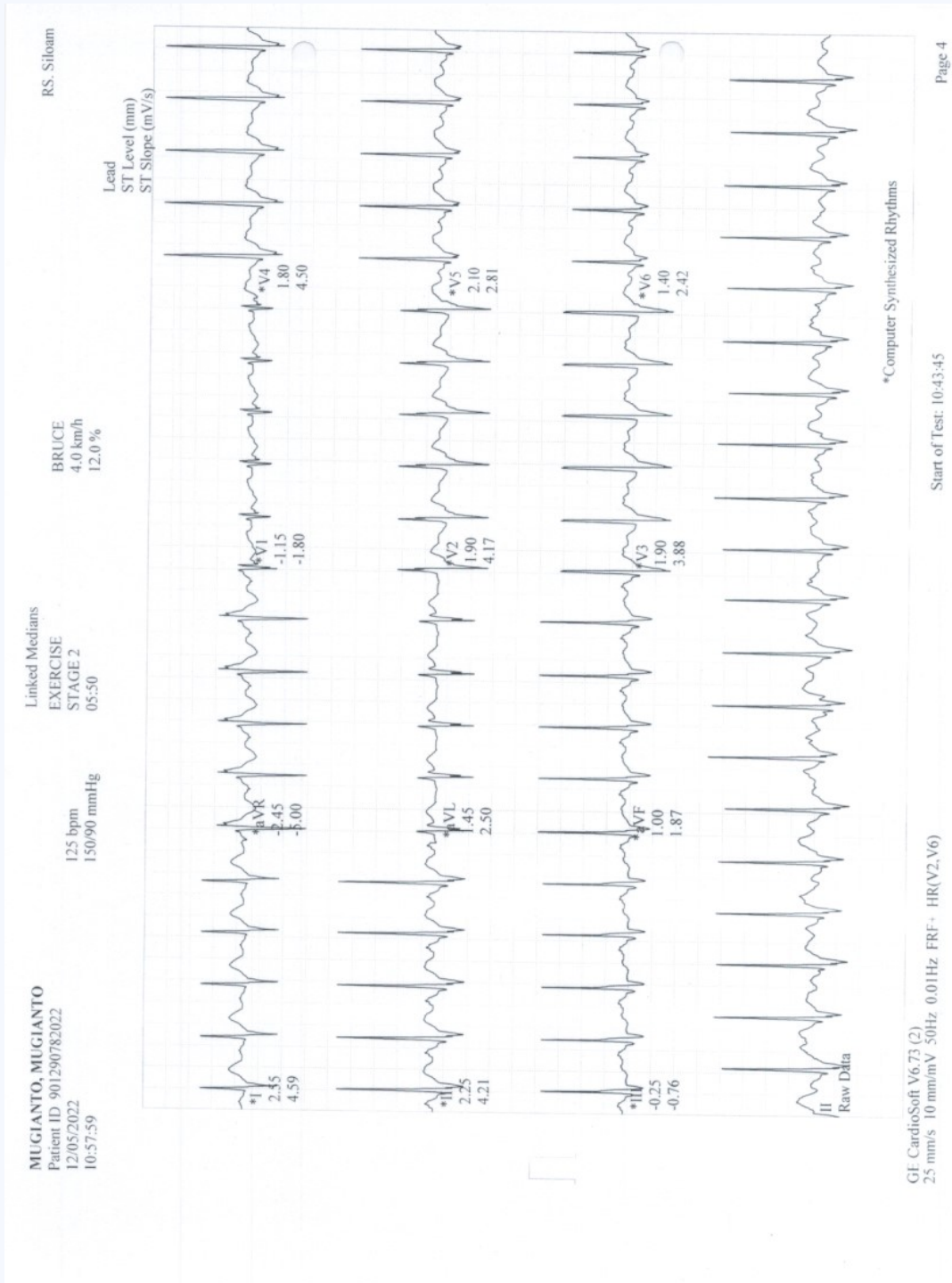


Treadmill 6



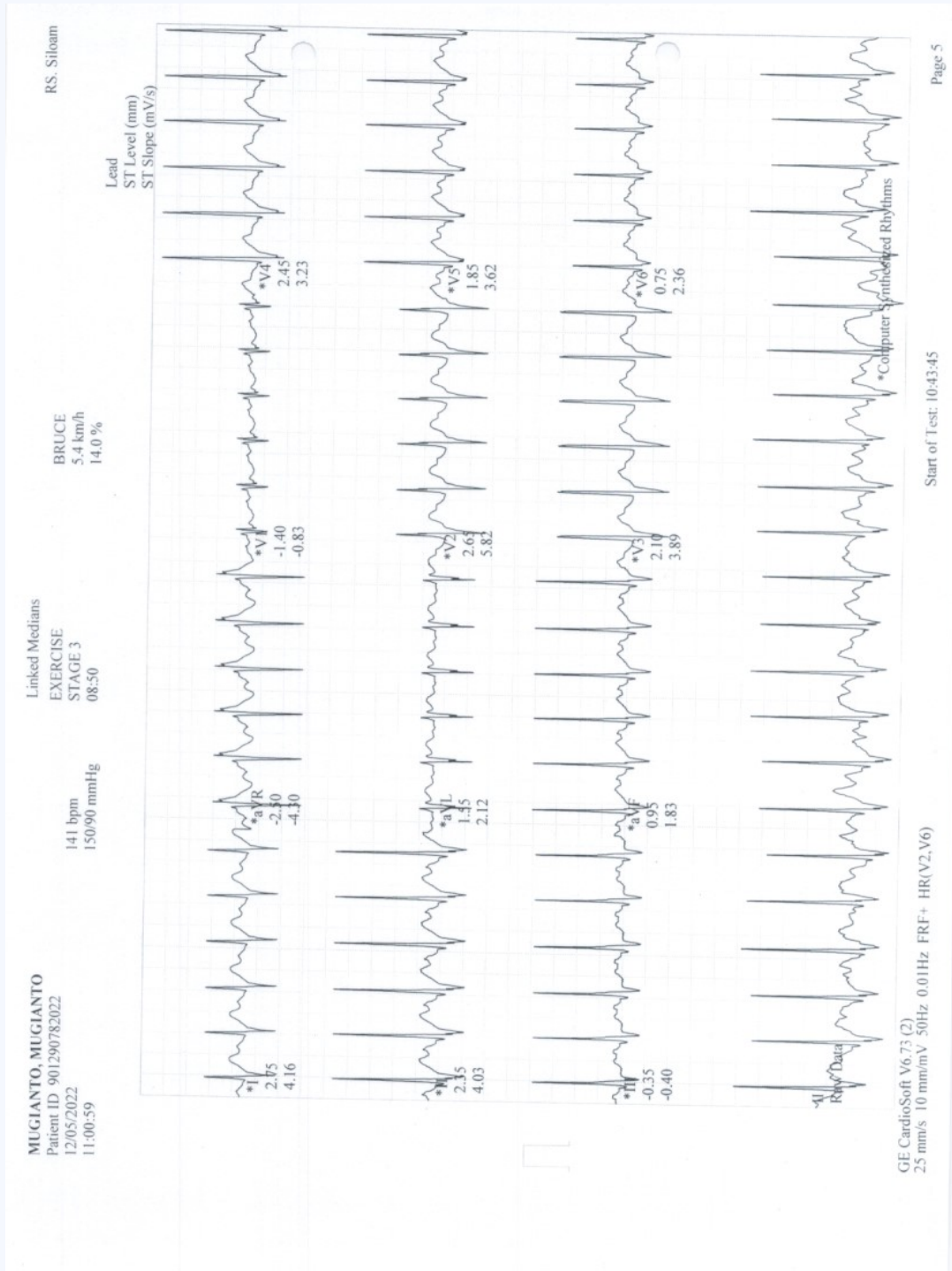
0

Treadmill 7



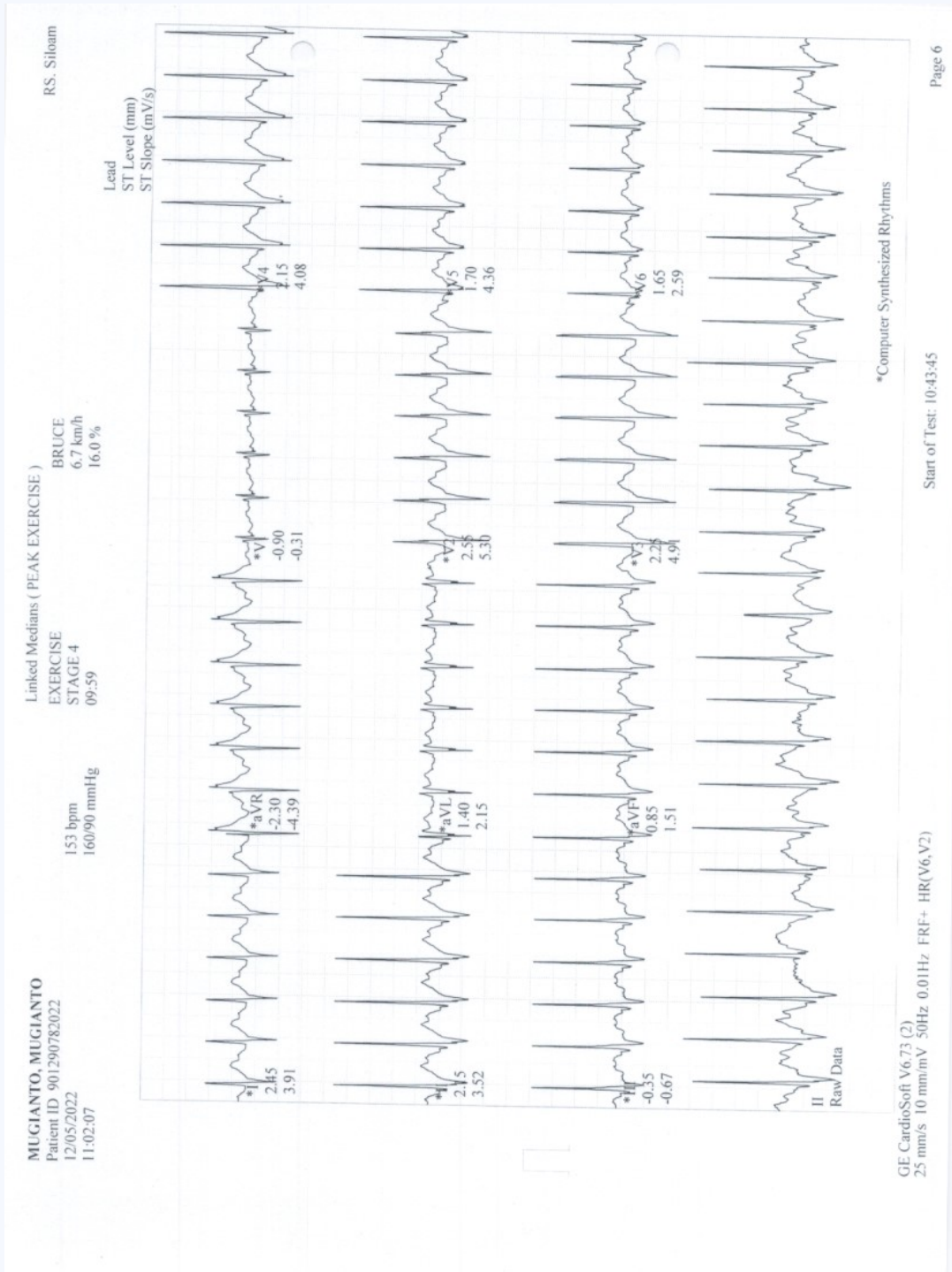
1

Treadmill 8



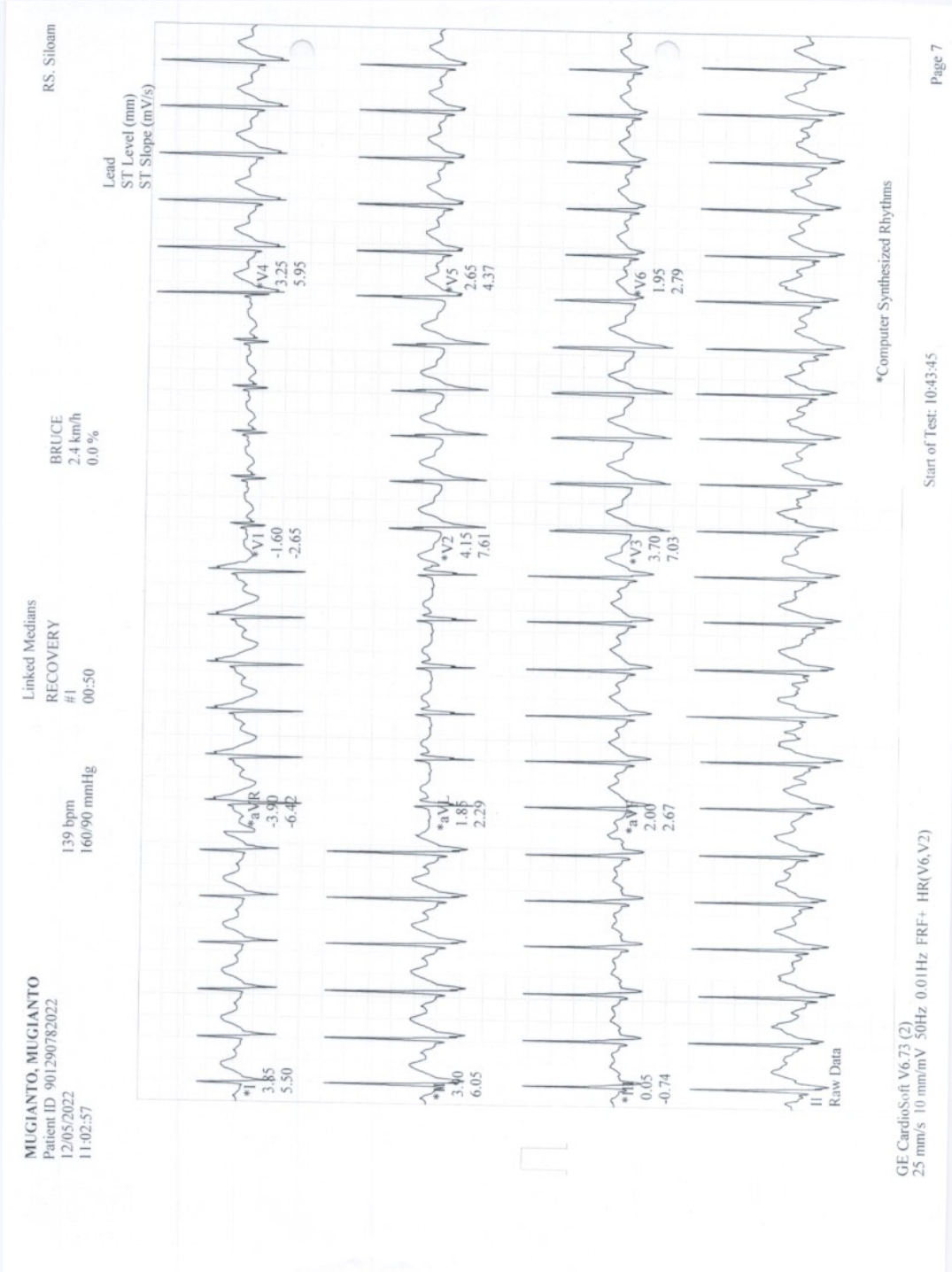
2

Treadmill 9



3

Treadmill 10



Teknik:

Thorax proyeksi PA

Temuan:

PARU: Normal

MEDIASTINUM: Normal

TRAKEA DAN BRONKUS: Normal

HILUS: Normal

PLEURA: Normal

DIAFRAGMA: Normal

JANTUNG: Normal CTR: <50%

AORTA: Aorta elongasi

VERTEBRA THORAKAL DAN TULANG-TULANG LAINNYA: Normal

JARINGAN LUNAK: Normal

ABDOMEN YANG TERVISUALISASI: Normal

LEHER YANG TERVISUALISASI: Normal

==== [Conclusion] =====

Kesan:

Tidak tampak kelainan signifikan cor dan pulmo pada pemeriksaan saat ini.

Aorta elongasi

Teknik:

USG whole abdomen

Temuan:

HEPAR: Ukuran membesar (panjang +/- 15,7 cm) dengan echostruktur parenkim homogen meningkat

LIEN: Normal

SISTEM VENA PORTA: Normal

VENA CAVA INFERIOR, VENA HEPATIKA: Normal

SISTEM BILIER: Normal

KANTUNG EMPEDU: Normal

PANKREAS: Normal

GINJAL:

- KANAN: Normal

- KIRI: Normal

SISTEM PELVIOKALISES: Normal

BULI-BULI: Normal

KELENJAR GETAH BENING: Tidak tampak membesar

CAIRAN BEBAS: Tidak ditemukan

PROSTAT: Ukuran membesar (estimasi volume +/- 29 cm³) dengan echostruktur parenkim homogen, tidak tampak kalsifikasi

VESIKULA SEMINALIS: Normal

==== [Conclusion] =====

Kesan:

Hepatomegali

Fatty liver

Hipertrofi prostat

Tidak tampak kelainan pada organ intraabdomen lain yang tervisualisasi saat ini

