

**DATA PRIBADI**  
*PERSONAL DATA***Nomor Formulir**  
*Formulir Number*

ISP-19

**NIK**

90086233

**Nama Lengkap**  
*Full Name*

Achmad Saidi

**Tanggal Lahir / Usia**  
*Date of Birth / Age*

19.07.1967

/

53 Tahun

**Jenis Kelamin**  
*Sex*

Laki-laki

**Alamat**  
*Address*

PT. INSPEKTINDO SINERGI PERSADA

**Divisi**  
*Division*

-

**Kebangsaan**  
*Nationality*

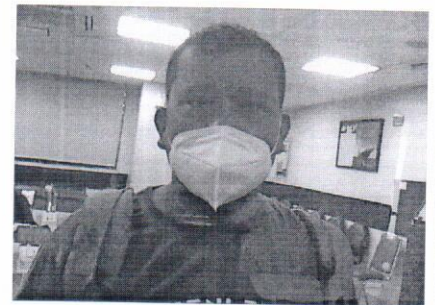
INDONESIA

**Jenis Medical Check Up**  
*Medical Check Up Type*

Medical Check Up Paket Perusahaan

**Tanggal Pemeriksaan**  
*Date of Examination*

14.07.2021



No Peg : 90086233  
Nama : Achmad Saidi

No Form : ISP-19

**RIWAYAT KESEHATAN**

**Keluhan**

Tidak ada

**Penyakit yang pernah diderita**

Tidak ada

**Kebiasaan**    Rokok (*Cigarettes*) : Tidak  
                  Alkohol (*Alcohol*) : Tidak  
                  Kopi (*Coffee*) : Tidak  
                  Olah Raga (*Exercise*): Tidak  
                  Obat-obatan (*Drugs*) : Tidak

**Penyakit Keluarga**

Darah Tinggi (*Hypertension*) : Tidak  
Kencing Manis (*Diabetes Melitus*) : Tidak  
Sakit Jantung (*Heart disease*) : Tidak  
Sakit Ginjal (*Renal disease*) : Tidak  
Gangguan Mental (*Psyc. disorder*) : Tidak  
Lain-lain (*Others*) : Tidak

210714-3360

**PEMERIKSAAN FISIK**

Tinggi Badan	: 163.30 cm	Tekanan Darah	: 110/80 mmHg
Berat Badan	: 82.00 kg	Denyut Nadi	: 71 x / menit
BMI	: 30.89 (Obesitas)	RR	: Normal (20)
Visus	Visus Kanan : 20/40	Visus Kiri	: 20/40
Mata	[ ] Tidak ada Kelainan	[X] Terdapat Kelainan	
	Kiri : Myopia : -   Kanan : Myopia : -		
Kulit	[X] Tidak ada Kelainan	[ ] Terdapat Kelainan	
THT	[ ] Tidak ada Kelainan	[X] Terdapat Kelainan	
	Telinga Kiri : Serumen(+)   Kanan : Serumen Prop(+)		
Gigi & Mulut	[X] Tidak dilakukan pemeriksaan		
	(Pencegahan penularan covid-19)		
KGB	[X] Tidak ada Kelainan	[ ] Terdapat Kelainan	
Paru-paru	[X] Tidak ada Kelainan	[ ] Terdapat Kelainan	
Jantung	[X] Tidak ada Kelainan	[ ] Terdapat Kelainan	
Pencernaan	[X] Tidak ada Kelainan	[ ] Terdapat Kelainan	
Ginjal	[X] Tidak ada Kelainan	[ ] Terdapat Kelainan	
Saraf	[X] Tidak ada Kelainan	[ ] Terdapat Kelainan	
Kelainan Lain	[X] Tidak ada Kelainan	[ ] Terdapat Kelainan	

**PEMERIKSAAN TAMBAHAN**

LAPORAN EKG	Normal Normal Sinus Rythm
LAPORAN TREADMILL	Normal Negative Ischemic Response
LAPORAN PAPSMEAR	Tidak ada Pemeriksaan
LAPORAN UROFLOWMETRI	Tidak ada Pemeriksaan

7/15/2021

11:02:31AM

NO REG : 90086233  
NO MCU : 210714-3360Print Date : 15.07.2021  
Print Time : 11:02**LAPORAN SPESIFIK***SPECIFIC REPORT***1. AUDIOMETRI :**

	250	500	1000	1500	2000	3000	4000	6000	8000
Right ear	20	20	20	20	20	25	25	25	25
Left ear	20	20	20	20	25	25	30	30	25

Result : ADS Dalam Batas Normal

**2. SPIROMETRI :**

VC :-

FVC :-

FEV1o :-

Result : Tidak ada Pemeriksaan

Bangsai/Poli	: CHECKUP	Pasien	: ACHMAD SAIDI
Umur/Seks	: 53 Y / Male	Alamat	: LINK WILULANG 004/009 LEBAKGEDE PULOMER
Tanggal Lahir	: 19-07-1967	No.Pasien	: 90086233
Tanggal Terima	: 14-07-2021 09:02	No.Lab	: 21151710
Tanggal Cetak	: 14-07-21 16:34	No.Reg	: CPA2107140014
Halaman	: 1 / 3	Dokter	: dr. Julianto Kemala

Info Klinik :

RUTIN

T E S	HASIL	UNIT	NILAI RUJUKAN
-------	-------	------	---------------

HEMATOLOGI

Darah Lengkap

Hemoglobin	16.1	g/dL	13.0 - 18.0
Jumlah Lekosit	8.5	10 <sup>3</sup> /ul	5.0 - 10.0
Hitung Jenis			
Basofil	0	%	0 - 1
Eosinofil	3	%	1 - 3
Batang	L 0	%	2 - 6
Segmen	54	%	50 - 70
Limfosit	37	%	20 - 40
Absolute Lymphocyte Count	3.15	10 <sup>3</sup> /ul	
Neutrophyl Lymphocyte Rat	1.5		
Monosit	6	%	2 - 8
Jumlah Eritrosit	5.49	10 <sup>6</sup> /uL	4.60 - 6.20
Hematokrit	46.5	%	40.0 - 54.0
MCV	84.7	fL	80.0 - 96.0
MCH	29.3	pg	27.0 - 31.0
MCHC	34.6	g/dL	32.0 - 36.0
Jumlah Trombosit	283	10 <sup>3</sup> /ul	150 - 400
Laju Endap Darah	H 24	mm/jam	0 - 15

Golongan Darah + Rhesus

Golongan Darah	B
Rhesus	Positif

KIMIA DARAH

ALT (SGPT)	24	U/L	0 - 45
AST (SGOT)	21	U/L	13 - 33
Gamma GT	38	U/L	5 - 86
Trigliserida	88	mg/dL	50 - 150
Kolesterol Total	H 202	mg/dL	100 - 200
HDL Direk	43	mg/dL	>= 40
LDL Kolesterol	H 141	mg/dL	< 130

Bangsai/Poli	: CHECKUP	Pasien	: <b>ACHMAD SAIDI</b>
Umur/Seks	: 53 Y / Male	Alamat	: LINK WILULANG 004/009 LEBAKGEDE PULOMER
Tanggal Lahir	: 19-07-1967	No.Pasien	: <b>90086233</b>
Tanggal Terima	: 14-07-2021 09:02	No.Lab	: <b>21151710</b>
Tanggal Cetak	: 14-07-21 16:34	No.Reg	: CPA2107140014
Halaman	: 2 / 3	Dokter	: dr. Julianto Kemala

RUTIN

Info Klinik :

T E S	HASIL	UNIT	NILAI RUJUKAN
-------	-------	------	---------------

**Glukosa Puasa**

Glukosa Darah Puasa	<b>H 105</b>	mg/dL	60 - 100
Kreatinin Darah	0.96	mg/dL	0.8 - 1.3
Asam Urat	6.8	mg/dL	3.5 - 7.2

**URINALISA**

**Lengkap**

Warna	kuning		Kuning
Kejernihan	jernih		Jernih
Berat Jenis	1.025		1.005 - 1.030
pH	6.5		5.0 - 7.0
Lekosit Esterase	Negatif		Negatif
Nitrit	Negatif		Negatif
Protein	Negatif		Negatif
Glukosa	Negatif		Negatif
Keton	Negatif		Negatif
Urobilinogen	1.00	mg/dL	0.10 - 1.90
Bilirubin	Negatif		Negatif
Darah Samar	Negatif		Negatif
Sedimen			
Eritrosit	1	/uL	<3
Lekosit	5	/uL	<10
Silinder	Negatif	/lpk	
Sel Epitel	(+)		(+)
Kristal	Negatif		Negatif
Lain-lain	Negatif		

**TINJA**

**Analisa Faeces Lengkap**

Warna	coklat	Coklat
Konsistensi	lembek	Lembek
Lendir	Negatif	Negatif

Bangsai/Poli	: CHECKUP	Pasien	: ACHMAD SAIDI
Umur/Seks	: 53 Y / Male	Alamat	: LINK WILULANG 004/009 LEBAKGEDE PULOMER
Tanggal Lahir	: 19-07-1967	No.Pasien	: 90086233
Tanggal Terima	: 14-07-2021 09:02	No.Lab	: 21151710
Tanggal Cetak	: 14-07-21 16:34	No.Reg	: CPA2107140014
Halaman	: 3 / 3	Dokter	: dr. Julianto Kemala

RUTIN

Info Klinik :

T E S	HASIL	UNIT	NILAI RUJUKAN
-------	-------	------	---------------

Darah	Negatif		Negatif
Mikroskopik			
Eritrosit	0-1	/lpb	
Leukosit	2-4	/lpb	
Epitel	Positif	/lpb	
Telur Cacing	Negatif		Negatif
Amoeba	Negatif		Negatif
Sisa Makanan			
Amilum	Negatif		Negatif
Lemak	Negatif		Negatif
Serat Tumbuhan	<b>Positif</b>		Negatif
Darah Samar	Negatif		Negatif
pH	6.5		
Glukosa	Negatif		
Pewarnaan Gram	Ditemukan batang gram negatif		
Lain - lain	Sel Ragi (+)		
Keterangan	Infeksi Jamur		

Suyanto  
 Tanggal Pelaporan : 14-07-2021 16:34



Patient Name	: <b>ACHMAD SAIDI</b>	Patient ID	: <b>SHLC.90086233</b>
Sex / Age / DOB	: <b>M / 053Y / 07/19/1967</b>	Accession No.	: <b>4000013218950</b>
Modality	: <b>CR\SD</b>	Scan Date	: <b>07/14/2021 09:02:26</b>
Procedure	: <b>THORAX AP/PA</b>	Report Date/Time	: <b>07/14/2021 09:46:01 (WIB)</b>
Ref. Department	: <b>MCU</b>	Referring Physician	: <b>DR. JULIANTO KEMALA</b>

Teknik:  
Thorax proyeksi PA

Temuan:  
 PARU: Normal  
 MEDIASTINUM: Normal  
 TRAKEA DAN BRONKUS: Normal  
 HILUS: Normal  
 PLEURA: Penebalan minimal pleura lateral hemithoraks kanan-kiri  
 DIAFRAGMA: Normal  
 JANTUNG: Normal                      CTR: <50%  
 AORTA: Normal  
 VERTEBRA THORAKAL DAN TULANG-TULANG LAINNYA: Normal  
 JARINGAN LUNAK: Normal  
 ABDOMEN YANG TERVISUALISASI: Normal  
 LEHER YANG TERVISUALISASI: Normal

--  
 Kesan:  
 Penebalan minimal pleura lateral hemithoraks kanan-kiri

**Best Regards,**



**dr. Amelia Putri, Sp.Rad**

*\*This document is digitally signed and hence no manual signature is required.*



Patient Name	: <b>ACHMAD SAIDI</b>	Patient ID	: <b>SHLC.90086233</b>
Sex / Age / DOB	: <b>M / 053Y / 07/19/1967</b>	Accession No.	: <b>4000013217228</b>
Modality	: <b>US</b>	Scan Date	: <b>07/14/2021 09:18:51</b>
Procedure	: <b>COMPLETE ABDOMEN USG</b>	Report Date/Time	: <b>07/14/2021 09:30:18 (WIB)</b>
Ref. Department	: <b>MCU</b>	Referring Physician	: <b>DR. JULIANTO KEMALA</b>

Teknik:  
USG whole abdomen

Temuan:

HEPAR: Bentuk dan ukuran normal, echostruktur parenkim homogen meningkat ringan.

LIEN: Normal

SISTEM VENA PORTA: Normal

VENA CAVA INFERIOR, VENA HEPATIKA: Normal

SISTEM BILIER: Normal

KANTUNG EMPEDU: Normal

PANKREAS: Normal

GINJAL: Bentuk dan ukuran baik. Echostruktur parenkim homogen, differensiasi korteks dan medulla jelas. Sistem pelviokalis tidak melebar. Tidak tampak batu. Lesi anechoic berbatas tegas tepi reguler di ginjal kiri berukuran +/- 1,86 x 1,34 cm.

SISTEM PELVIOKALISES: Normal

BULI-BULI: Normal

KELENJAR GETAH BENING: Tidak tampak membesar

CAIRAN BEBAS: Tidak ditemukan

PROSTAT: Normal

VESIKULA SEMINALIS: Normal

--

Kesan:

Laki-laki usia 53 tahun dengan diagnosa medical check up;

Mild fatty liver

Kista di ginjal kiri

Tidak tampak kelainan pada organ-organ intraabdomen lain yang tervisualisasi saat ini.

**Best Regards,**

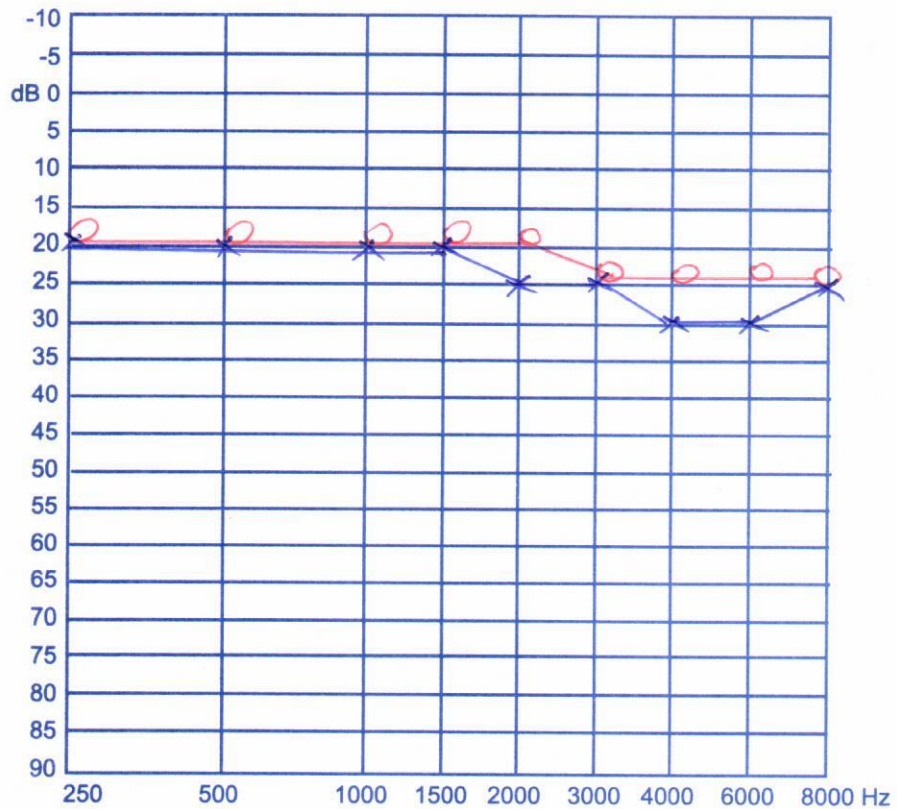


**dr. Amelia Putri, Sp.Rad**

*\*This document is digitally signed and hence no manual signature is required.*

**HASIL PEMERIKSAAN  
AUDIOMETRI**

ACHMAD SAIDI / Male / Ph: 081273088206  
 MR No: SHLC.90-08-62-33 / DOB: 19-Jul-1967 (53y 11m 26d)  
 CPA2107140014 / 14-Jul-2021 07:57  
 dr. Julianto Kemala / INSPEKTINDO SINERGI PERSADA, PT



*Handwritten signature*

Dr. Bambang Hari Santosa, Sp.L.  
 Spesialis Otorhinolaryngologist  
 SIP : 503/040/Dinkes/Sp/2018  
 SHIC

No Peg : 90086233  
Nama : Achmad Saidi

No Form : ISP-19

### KESIMPULAN

#### Hasil pemeriksaan fisik (Physical result)

1. Kondisi Nutrisi : Obesitas (BMI = 30.8)
2. Mata : Myopia (ODS=20/40)
3. Telinga : AD Serumen Prop (+), AS Serumen (+)

#### Saran dan anjuran (Advice)

1. Konsultasi ke Ahli Gizi
2. Pakai Kacamata sesuai penurunan visus
3. Bersihkan Telinga, Konsultasi ke Dokter Spesialis THT

#### Hasil pemeriksaan lab (Laboratory result)

1. Darah : LED Meningkat = 24 mm/jam, Kolesterol Total Meningkat = 202 mg/dl, LDL Kolesterol Meningkat = 141 mg/dl, Glukosa Darah Puasa Meningkat = 105 mg/dl
2. Urine dan Faeces : Tidak ada Kelainan

#### Saran dan anjuran (Advice)

1. Diet rendah lemak dan rendah karbohidrat disertai olahraga teratur, Jika ada keluhan Konsultasi ke Dokter

#### Hasil pemeriksaan radiologi (Radiologic result)

1. Thorax : Penebalan minimal pleura lateral hemithoraks kanan-kiri
2. USG Abdomen : Mild fatty liver. Kista di Ginjal Kiri. Tidak tampak kelainan pada organ-organ intraabdomen lain yang tervisualisasi saat ini

#### Saran dan anjuran (Advice)

1. Konsultasi ke Dokter Spesialis Paru
2. Konsultasi ke Dokter Spesialis Penyakit Dalam dan Dokter Spesialis Urologi

#### Hasil Keseluruhan

Kurang Baik

**DIET HIPERKOLESTEROL**

1. Menggunakan minyak goreng tidak lebih dari 2 kali penggorengan
2. Kurangi konsumsi makanan yang mengandung daging, jeroan kecuali daging ayam dan ikan.
3. Kurangi konsumsi makanan yang mengandung lemak tinggi, seperti makanan yang mengandung santan, gorengan, makanan berminyak lainnya.
4. Olah raga teratur minimal jalan cepat seminggu 3 kali @ 30 menit
5. Konsumsi makanan yang berserat tinggi seperti oat meal (bubur gandum), dianjurkan yang **fast cooking** dan tidak ditambah garam, gula atau susu, boleh ditambah sayuran hijau yang telah dicuci bersih., perbanyak konsumsi buah seperti jeruk, papaya, tidak dianjurkan konsumsi buah durian.
6. Banyak makan sayuran hijau, seperti brokoli, cai sim, bayam, kailan, dsb

**DIET HIPERGLIKEMIA**

1. Makan sering dalam porsi kecil
2. Dalam 1 menu makanan tidak terdapat lebih dari 1 karbohidrat, contohnya, makan nasi tidak dengan mie, bihun atau kentang, karena semua itu sama mengandung karbohidrat
3. Banyak olah raga jalan kaki minimal 3 kali seminggu, minimal 30 menit
4. Tidak konsumsi makanan yang mengandung karbohidrat sederhana seperti coklat, kue tart, roti dan permen.
5. Konsumsi buah dan sayuran hijau, kecuali durian, pisang, mangga

Kami mengucapkan terima kasih atas kepercayaan Anda pada  
"Siloam Hospitals Lippo Cikarang" untuk Pemeriksaan  
Kesehatan.

We would like to thank you for the confidence given to  
the *Siloam Hospitals* Lippo Cikarang to perform this  
Medical Check Up.

Kami sarankan Pemeriksaan Kesehatan rutin setiap 1 tahun.

We suggest to have a Medical Check Up Yearly.

Resident Medical Officer


dr. Julianto Kemala

NO. 503/766/Dinkes/DU/2017

ID: 2021071408523A24

For Use On HELLIGE MARQUETTE 226 166 11 / 2261 6605

2021-07-14 08:53:04

SONOMED

ACHMAD SAIDI / Male / Ph: 081273089208  
MR No: SHLC.90-08-62-33 / DOB: 19-Jul-1967 (53y 11m 26d)  
CPA2107140014 / 14-Jul-2021 07:57  
dr. Jullianto Kemala / INSPEKTINDO SINERGI PERSADA PT

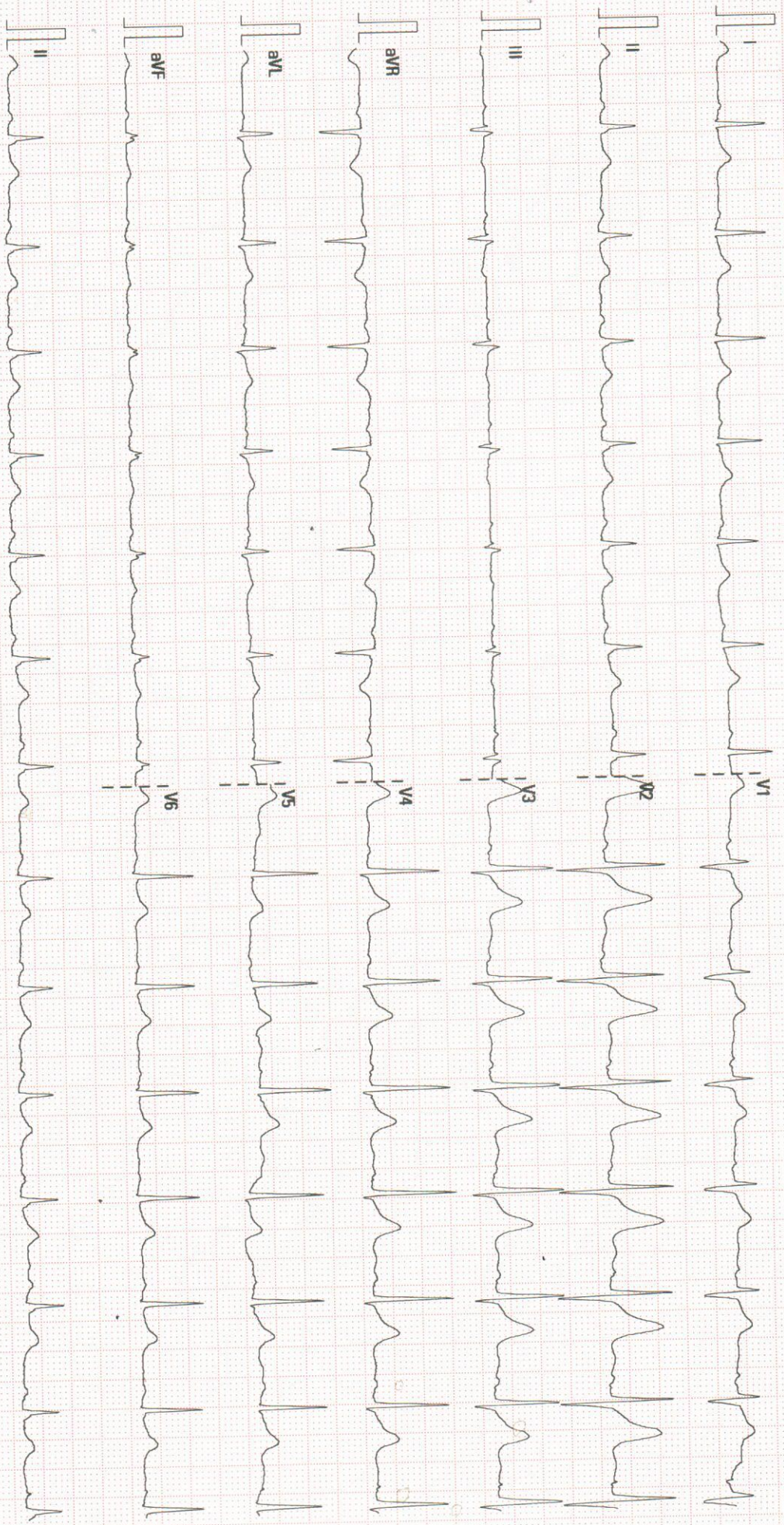


Vent. Rate  
PR Interval  
QRS Duration  
QT/QTc Interval  
P/QRS/T Axes  
QTc/Hodges

83 bpm  
146 ms  
86 ms  
360/400 ms  
41/29/19 deg

Sinus rhythm  
--- Interpretation made without knowing patient's gender/age ---  
Normal ECG\*

Unconfirmed Diagnosis.



25 mm/s

10 mm/mV

60 Hz

RRR 35 Hz

Siloam Hospital Lippo Cikarang

02.07.00.V28.4.1

SN:FN:91014438

Atrial rate \_\_\_\_\_  
Vent.rate \_\_\_\_\_  
P-R Interval \_\_\_\_\_  
QRS Interval \_\_\_\_\_  
Q-T Interval \_\_\_\_\_  
Elec.Axis \_\_\_\_\_  
Eles. Pos \_\_\_\_\_  
Patient Pos \_\_\_\_\_

Rhytm \_\_\_\_\_  
P Waves \_\_\_\_\_  
T Waves \_\_\_\_\_  
S-T Sagment \_\_\_\_\_  
Remarks \_\_\_\_\_

**Normal Sinus rythm 83 bpm  
( Normal ECG )**

dr. Himawan Wicaksono, Sp JP  
Spesialis Jantung & Pembuluh Darah  
SIP : 503/235/Dinkes/Sp/2017



# EXERCISE STRESS TEST REPORT

Patient Name: Saidi, Achmad  
Patient ID: 90086233  
Height: 163 cm  
Weight: 82.4 kg

DOB: 07/19/1967  
Age: 53yrs  
Gender: Male  
Race: Asian

Study Date: 07/14/2021  
Test Type: Treadmill Stress Test  
Protocol: BRUCE

Referring Physician: dr. Himawan Wicaksono, SpJP  
Attending Physician: dr. Himawan Wicaksono, SpJP  
Technician: Tri Warindah

Medications:  
--

Medical History:  
--

Reason for Exercise Test:  
MCU

## Exercise Test Summary

Phase Name	Stage Name	Time * in Stage	Speed (km/h)	Grade (%)	HR (bpm)	BP (mmHg)	Comment
PRETEST	SUPINE	01:00	0.00	0.00			
	STANDING	04:57	0.00	0.00	92	130/80	
	HYPERV.	00:02	0.00	0.00	88		
	WARM-UP	01:20	1.60	0.00	88		
EXERCISE	STAGE 1	03:00	2.70	10.00	113		
	STAGE 2	03:00	4.00	12.00	141	130/80	
	STAGE 3	01:04	5.40	14.00	153	140/90	
RECOVERY		02:09	0.00	0.00	164		

The patient exercised according to the BRUCE for 7:04 min:s, achieving a work level of Max. METS: 8.50. The resting heart rate of 89 bpm rose to a maximal heart rate of 164 bpm. This value represents 98 % of the maximal, age-predicted heart rate. The resting blood pressure of 130/80 mmHg, rose to a maximum blood pressure of 140/90 mmHg. The exercise test was stopped due to --.

## Interpretation

--

## Conclusions

--

Physician

Technician

Normal resting ECG

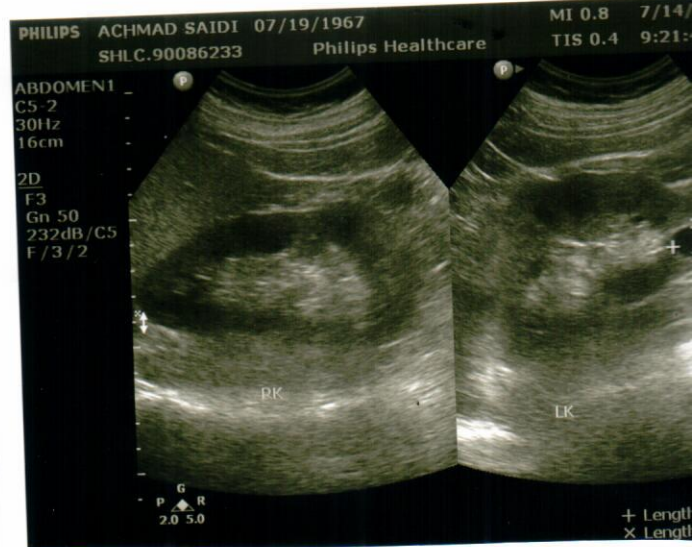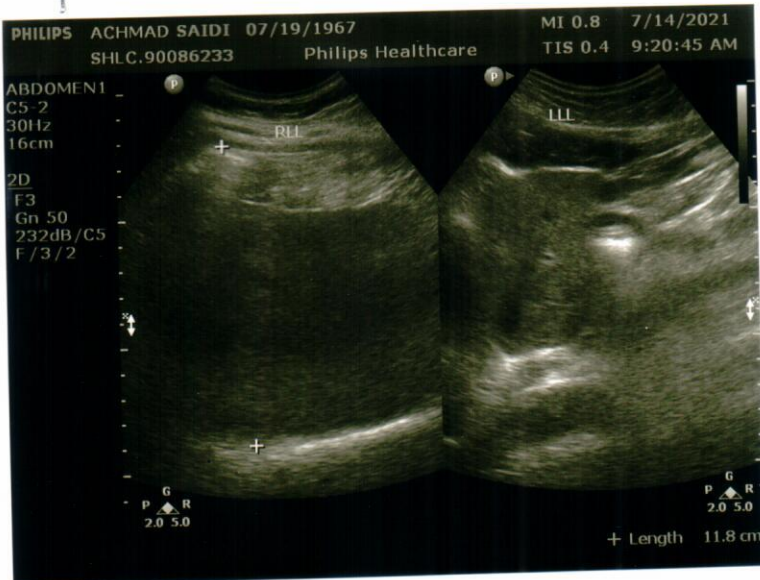
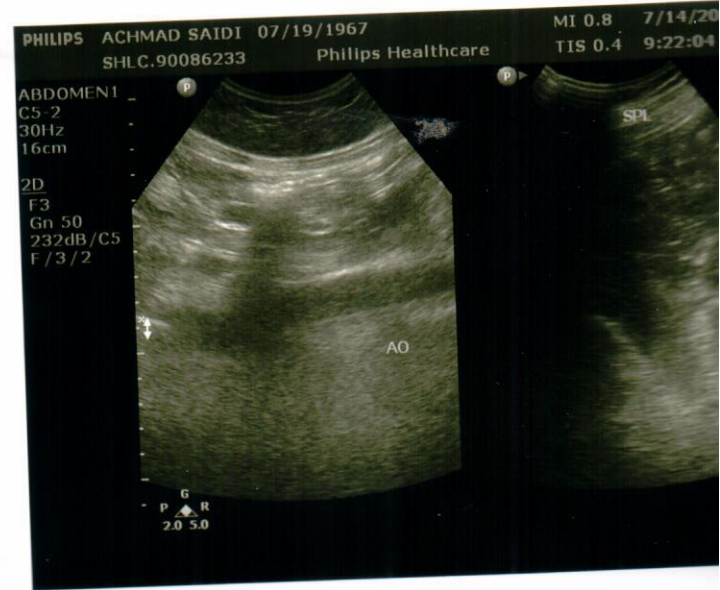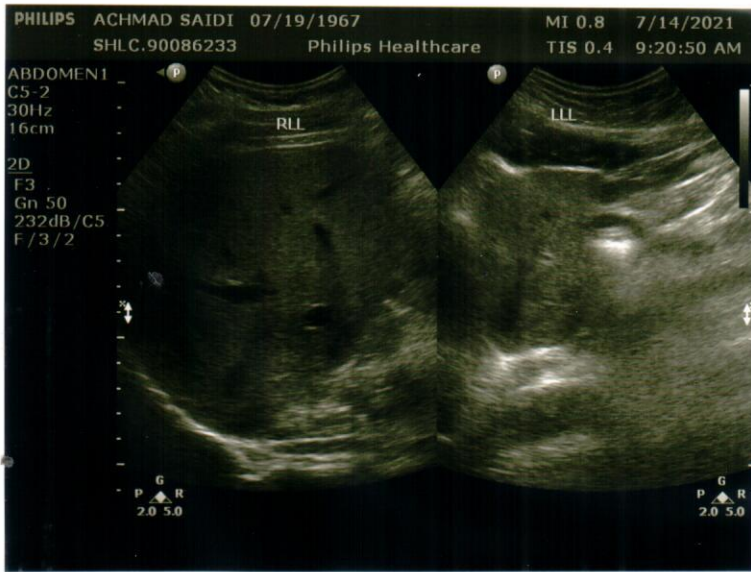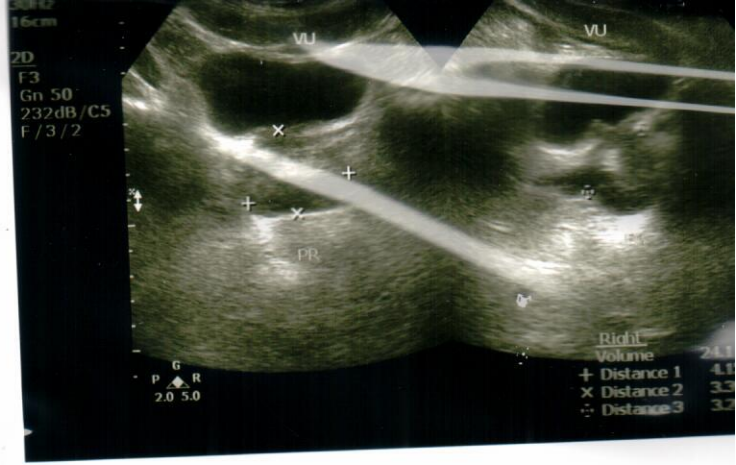
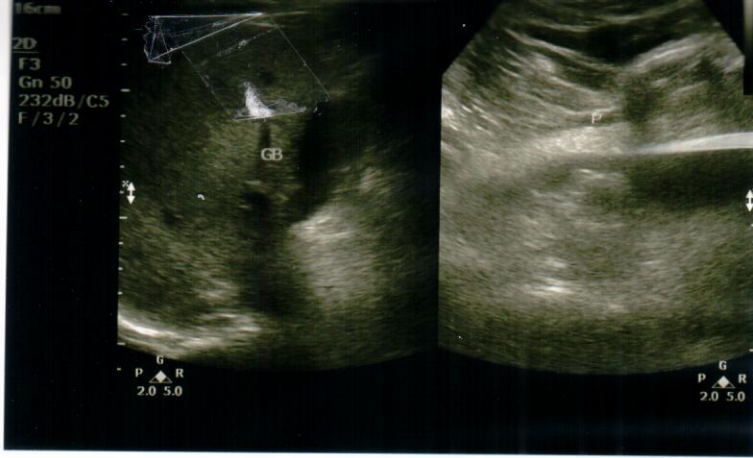chest pain ⊖

arrhythmia ⊖

negative ischemic response

average heart rate

dr. Himawan Wicaksono, SpJP  
 Spesialis Jantung & Pembuluh Darah  
 SIP: 503/235/Dinkes/Sp/2017



### Cara membuka CD INFINITT RISPACS:

1. Double click "Open Folder to View Files".
2. Double click Folder CDVIEWER
3. Double click ikon CDVIEWER
4. Double click nama pasien untuk membuka gambar.
5. Ketik huruf "R" pada keyboard untuk melihat report.