

# MEDICAL CHECK UP REPORT

## HASIL MEDICAL CHECK UP

Patient Name :

Nama Pasien

**EGI ANWAR BAIHAQI**

Doctor Name :

Nama Dokter

**dr. Rizka Alvantiasari Suprpto**

Package :

Paket

**PT. INSPEKTINDO SINERGI PERSADA**

SILOAM HOSPITALS LIPPO CIKARANG

07 Desember 2022

# EGI ANWAR BAIHAQI

Appointment ID: 218456

No. Appointment

Date of Birth : 13 Juni 1989

Tanggal Lahir

Gender : Male

Jenis Kelamin

Phone Number : +6282312348020

Nomor Telepon

E-mail : sarni@inspektindo.com

E-mail

## Form Kuesioner Website

No Significant History

## Riwayat Penyakit Dahulu

● Lain-lain : Ya, Riwayat Positif Covid-19 Tahun 2021

## Riwayat Vaksinasi

- Hepatitis A : Tidak
- Hepatitis B : Tidak
- Influenza : Tidak
- Human Papilloma Virus : Tidak
- Varicella : Tidak
- Mumps Measles Rubella : Tidak
- Tifoid : Tidak
- Lain-lain : Ya, Vaksin Covid-19 (Dosis 3)

## Riwayat Penyakit Keluarga

## Riwayat Kebiasaan

● Apakah Anda pernah merokok secara teratur? : Ya

- Bila 'Ya', apakah Anda saat ini masih tetap merokok? : Ya, 5 Batang/Hari
- Apakah Anda berolahraga secara teratur? : Ya, (Futsal)
- Apakah Anda mengonsumsi minuman beralkohol? : Tidak

## Untuk wanita - Riwayat Kesehatan Reproduksi

- Menstruasi pertama pada usia? : -

## Antropometri

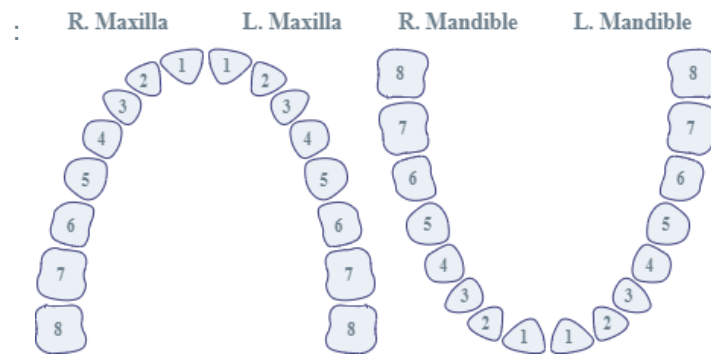
● Tekanan Darah Sistolik	: 110
● Tekanan Darah Diastolik	: 70
● Tekanan Darah	: 110/70 mmHg
● Lingkar Perut	: -
● Nadi	: 75x/menit
● Lingkar Dada Inspirasi	: -
● Lingkar Dada Ekspirasi	: -
● Laju Napas	: 18x/menit
● Berat Badan	: 64.2 kg
● Tinggi Badan	: 174.5 cm
● Indeks Massa Tubuh	: 21.08
● Lingkar Pergelangan Tangan	: -
● Lingkar Leher	: -
● Keluhan Utama	: -
● Penampakan Umum	: Normal
● Kulit	: Lipoma di Tangan Kanan
● Nodus Limfe	: Normal

## Status Generalis

● Ketajaman Visus Mata Kiri	: 20/20
● Lapang Pandang Mata Kiri	: Sesuai dengan Pemeriksa
● Adisi Mata Kiri	: Normal
● Koreksi Mata Kiri	: Normal
● Ketajaman Visus Mata Kanan	: 20/20
● Lapang Pandang Mata Kanan	: Sesuai dengan Pemeriksa
● Adisi Mata Kanan	: Normal
● Koreksi Mata Kanan	: Normal
● Buta Warna	: Buta Warna Parsial

- Sclera
- Conjunctiva
- Inspeksi
- Telinga Kiri
- Telinga Kanan
- Lidah
- Hidung
- Mulut
- Gigi
- Gambar Gigi

- : Tidak Ikterik
- : Tidak Anemis
- : Normal
- : Normal
- : Normal
- : Tidak Dilakukan
- : Tidak Dilakukan
- : Tidak Dilakukan
- : Tidak Dilakukan



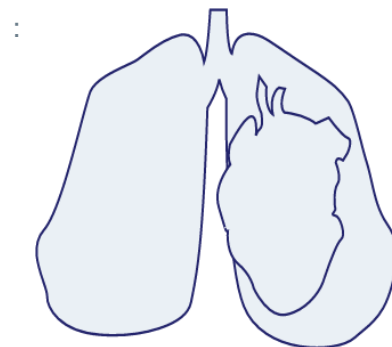
- Tiroid
- Tumor
- Lainnya

- : Normal
- : Normal
- : Normal

## Toraks

- Paru
- Gambar Toraks

- : Normal

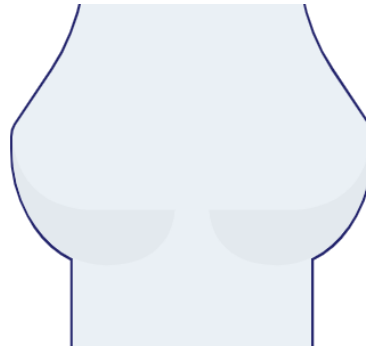


● Payudara

: Normal

● Gambar Payudara

:



● Jantung

: Normal

● Punggung

: Normal

● Dada

: Normal

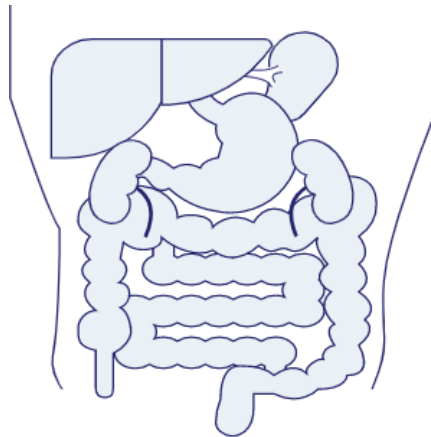
## Abdomen

● Abdomen

: Normal

● Gambar Abdomen

:



● Lambung

: Normal

● Liver

: Normal

● Usus

: Normal

● Lien

: Normal

● Rektum

: Tidak Dilakukan

● Ginjal

: Normal

● Tes Hernia : Tidak Dilakukan

## Ekstremitas

● Ekstremitas Atas Kanan : Normal

● Ekstremitas Atas Kiri : Normal

● Ekstremitas Bawah Kanan : Normal

● Ekstremitas Bawah Kiri : Normal

● Otot : Normal

● Tulang : Normal

## Saraf

● Motorik : Normal

● Koordinasi : Normal

● Sensorik : Normal

● Refleks Pathologic : Normal

● Refleks Physiologic : Normal

● Harvard Test : Tidak Dilakukan

● Patrick : Tidak Dilakukan

● Contrapack : Tidak Dilakukan

● Tinnel Test : Tidak Dilakukan

● Phalen Test : Tidak Dilakukan

● Tremor Test : Tidak Dilakukan

● Romberg : Tidak Dilakukan

## Pemeriksaan Dokter Spesialis

- MATA : ODS Emetropia
- DOKTER UMUM : Jaeger Test : Jaeger I

## Pemeriksaan Laboratorium

JENIS PEMERIKSAAN	HASIL	NILAI NORMAL
<b>● Darah Lengkap</b>		
● Hemoglobin	14.4 g/dL	13.0 - 18.0
● Jumlah Lekosit	5.2 10 <sup>3</sup> /ul	5.0 - 10.0
<b>● Hitung Jenis</b>		
● Basofil	0 %	0 - 1
● Eosinofil	3 %	1 - 3
● Batang	2 %	2 - 6
● Segmen	57 %	50 - 70
● Limfosit	33 %	20 - 40
● Absolute Lymphocyte Count	1.72 10 <sup>3</sup> /ul	
● Neutrophyl Lymphocyte Rat	1.8	
● Monosit	5 %	2 - 8
● Jumlah Eritrosit	4.72 10 <sup>6</sup> /uL	4.60 - 6.20
● Hematokrit	41.3 %	40.0 - 54.0
● MCV	87.5 fL	80.0 - 96.0
● MCH	30.5 pg	27.0 - 31.0
● MCHC	34.9 g/dL	32.0 - 36.0
● Jumlah Trombosit	177 10 <sup>3</sup> /ul	150 - 400
● Laju Endap Darah	10 mm/jam	0 - 15
<b>● Golongan Darah + Rhesus</b>		
● Golongan Darah	B	
● Rhesus	Positif	
● ALT (SGPT)	12 U/L	0 - 45
● AST (SGOT)	16 U/L	13 - 33
● Gamma GT	13 U/L	5 - 86
● Trigliserida	70 mg/dL	50 - 150
● Kolesterol Total	147 mg/dL	100 - 200
● HDL Direk	45 mg/dL	>= 40
● LDL Direk	101 mg/dL	0 - 130
<b>● Glukosa Puasa</b>		
● Glukosa Darah Puasa	94 mg/dL	60 - 100



● Kreatinin Darah		
● Kreatinin Darah	0.91 mg/dL	0.8 - 1.3
● eGFR	110.3 mL/mnt/1.73 m <sup>2</sup>	CKD EPI GFR Comment >= 60 Normal kidney function Reff : National Kidney Foundation, 2006
● Asam Urat	<b>5.8 mg/dL</b>	<b>3.5 - 7.2</b>
● <b>Lengkap</b>		
● Warna	kuning	Kuning
● Kejernihan	jernih	Jernih
● Berat Jenis	1.010	1.005 - 1.030
● pH	7.0	5.0 - 7.0
● Lekosit Esterase	Negatif /uL	Negatif
● Nitrit	Negatif	Negatif
● Protein	Negatif mg/dL	Negatif
● Glukosa	Negatif mg/dL	Negatif
● Keton	Negatif	Negatif
● Urobilinogen	0.8 mg/dL	0.1 - 0.9
● Bilirubin	Negatif	Negatif
● Darah Samar	Negatif /uL	Negatif
● Sedimen		
● Eritrosit	1 cells/uL	<3
● Lekosit	5 cells/uL	<10
● Silinder	Negatif /lpk	
● Sel Epitel	(+)	(+)
● Kristal	Negatif	Negatif
● Lain-lain	Negatif	
● <b>Analisa Faeces Lengkap</b>		
● Warna	coklat	Coklat
● Konsistensi	lembek	Lembek
● Lendir	Negatif	Negatif
● Darah	Negatif	Negatif
● Mikroskopik		
● Eritrosit	1-2 /lpb	

● Leukosit	2-4 /lpb	
● Epitel	Positif /lpb	
● Telur Cacing	Negatif	Negatif
● Amoeba	Negatif	Negatif
● Sisa Makanan		
● Amilum	Negatif	Negatif
● Lemak	Negatif	Negatif
● Serat Tumbuhan	Positif	Negatif
● Darah Samar	Negatif	Negatif
● pH	6.5	
● Glukosa	Negatif	
● Pewarnaan Gram	Ditemukan batang gram negatif	
● Lain - lain	negatif	
● Keterangan	Tidak ditemukan kelainan spesifik	

## Pemeriksaan Penunjang

● Rontgen Thoraks	: Tidak tampak kelainan signifikan cor dan pulmo pada pemeriksaan saat ini
● Audiometri	: ADS Dalam Batas Normal
● EKG	: Normal Sinus Rythm

## Diagnosa

- Buta warna parsial
- Lipoma

## Saran

- Hindari pekerjaan yang membutuhkan ketelitian warna

## Konsultasi

- Kontrol teratur dokter Spesialis Mata
- Konsultasi dokter Spesialis Bedah

## Kesimpulan

- Fit dengan Catatan



dr. Rizka Alvientiasari Suprpto

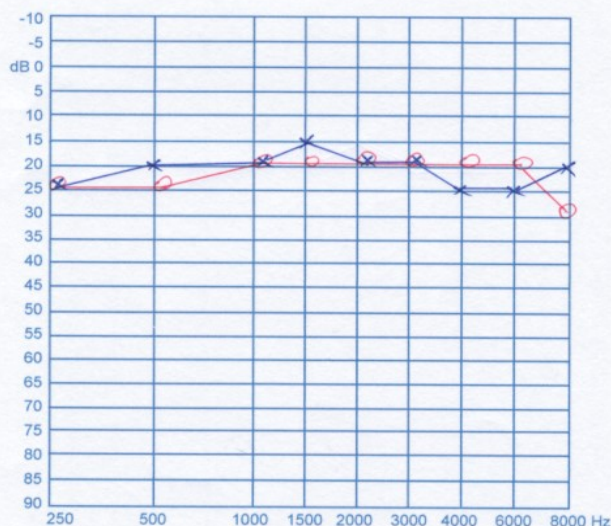
Audiometri



HASIL PEMERIKSAAN  
AUDIOMETRI

EGI ANWAR BAIHAQI / Male / Ph: 082312348020  
MR No: SHLC.90-07-27-00 / DOB: 13-Jun-1999 (33y 5m 24d)  
CPA2212070028 / 07-Dec-2022 08:39

dr. Julianto Kemala / INSPEKTINDO SINERGI PERSADA PT

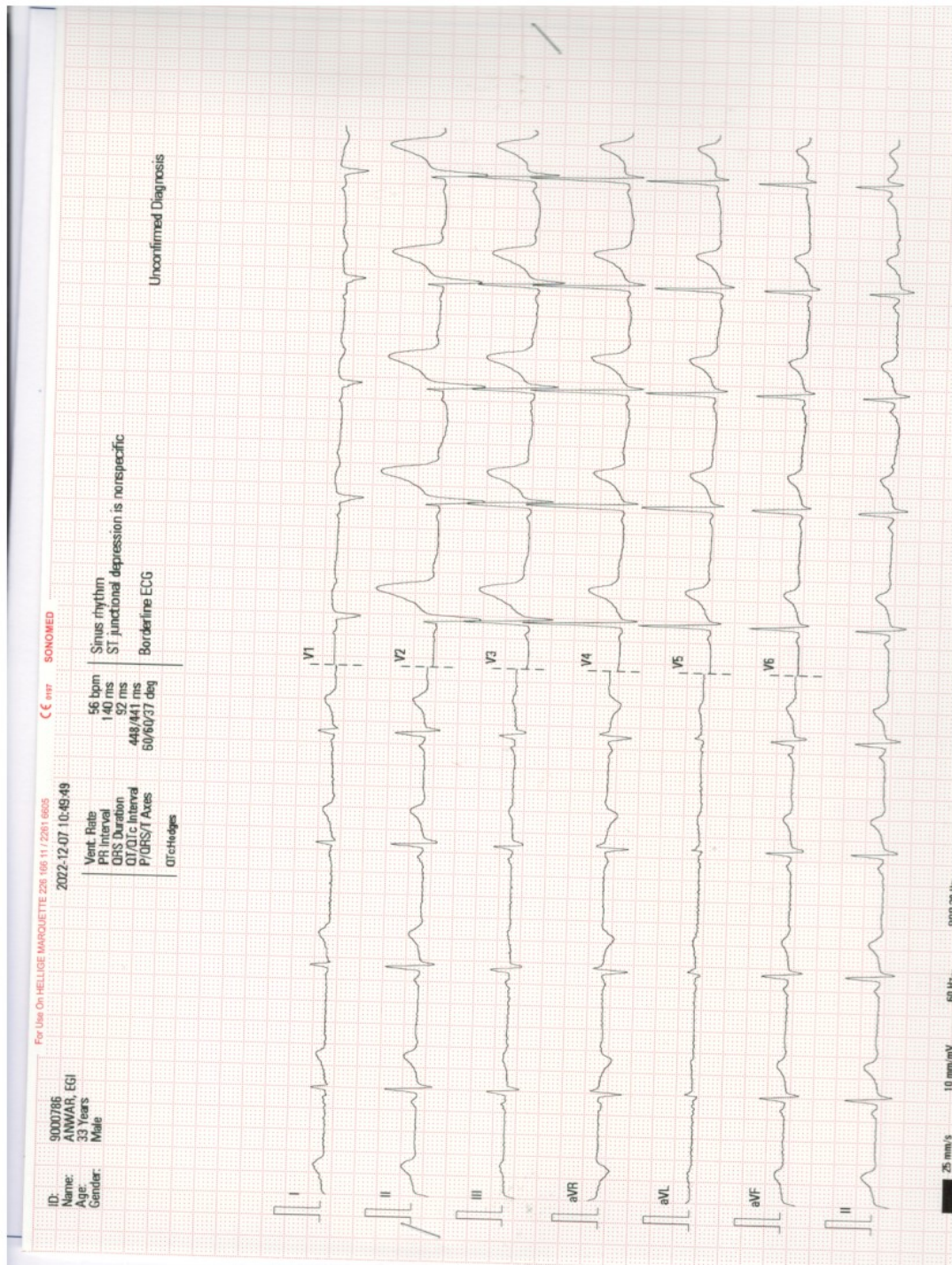


dr. Bambang Hart Sasosa Sp. THT  
Otorhinolaryngologist

LIPPO CIKARANG  
Jl. M.H. Thamrin Kav. 105, Lippo Cikarang, Bekasi 17550  
Telp. +6221 296-36-900, Fax. + 6221 296-36-969

AMA 33-0509/02

## EKG 1



## EKG 2

Atrial rate	_____	Rhytm	_____
Vent.rate	_____	P Waves	_____
P-R Interval	_____	T Waves	_____
QRS Interval	_____	S-T Sagment	_____
Q-T Interval	_____	Remarks	_____
Elec.Axis	_____		
Eles. Pos	_____		
Patient Pos	_____		

**Normal Sinus rhytm bpm  
( Normal ECG )**

*H*

**dr. Himsawan Wicaksono, SpJP**  
Dokter Spesialis Penyakit Dalam dan Pembuluh Darah  
503/230/Dokter/Sp/2017

Teknik:

Thorax proyeksi PA

Temuan:

PARU: Normal

MEDIASTINUM: Normal

TRAKEA DAN BRONKUS: Normal

HILUS: Normal

PLEURA: Normal

DIAFRAGMA: Normal

JANTUNG: Normal CTR: <50%

AORTA: Normal

VERTEBRA THORAKAL DAN TULANG-TULANG LAINNYA: Normal

JARINGAN LUNAK: Normal

ABDOMEN YANG TERVISUALISASI: Normal

LEHER YANG TERVISUALISASI: Normal

==== [Conclusion] =====

Kesan:

Tidak tampak kelainan signifikan cor dan pulmo pada pemeriksaan saat ini.

