



TERAKREDITASI DASAR
KARS



Rumah Sakit
permatahati

PERIODIC MEDICAL REPORT
LAPORAN PEMERIKSAAN KESEHATAN BERKALA

Tanggal : 13 Januari 2022
Nama : Tn. Yudhi Mardana
Jenis kelamin : Laki-Laki
Umur : 37 Tahun
Perusahaan : PT. Inspektindo Sinergi Persada

TO WHOM IT MAY CONCERN
THIS MEDICAL REPORT

Tanggal Pemeriksaan : 13 Januari 2022

No. Register : -

NAMA : **Tn. Yudhi Mardana**
Name

JENIS KELAMIN : Laki-Laki
Sex

STATUS : -
Married State

UMUR : 37 Tahun
Age

KEBANGSAAN : Indonesia
Nationality

PERUSAHAAN : **PT. Inspektindo Sinergi Persada**
Company

ALAMAT SURAT : -
Postal Address

ALAMAT RUMAH : Jl. Kemuning Kel. Balik Alam
Home Address

DOKTER PEMERIKSA : **dr. Ester Naingolan**
Examining Doctor

ALAMAT DOKTER : **RS – PERMATA HATI HEALTH CHECK UP**
Practice Address
Jl. Jend. Sudirman No. 37
Duri - Riau

I. ANAMNESISA

KELUHAN SEKARANG : Tidak ada keluhan.
Present Complaint

RIWAYAT PENYAKIT DAHULU :
Past Medical History

- Kelainan Jantung dan Sistem Pembuluh darah : Tidak pernah.
Heart and Blood Vessel Disorder
- Penyakit Hati : Tidak pernah.
Liver Disease
- Penyakit Paru : Tidak pernah.
Lung Disease
- Kelainan Saluran Cerna : Tidak pernah.
Alimentary Disease
- Kelainan Saluran Kemih : Tidak pernah.
Urinary Tractus Disorder
- Kencing Manis : Tidak pernah.
Diabetes Mellitus
- Rawat inap : Tidak pernah.
Hospitalization
- Kecelakaan : Tidak pernah.
Injuries
- Tindakan Bedah : Tidak pernah.
Surgical Procedure
- Obat - obatan : Tidak pernah.
Medication
- Lain - lain : -
Others



TERAKREDITASI DASAR
KARS RIWAYAT PENYAKIT KELUARGA
Family History

Rumah Sakit
permathati

- Kencing Manis : Tidak ada.
- Diabetes Mellitus
- Darah Tinggi : Tidak ada.
- Hypertension
- Penyakit Jantung : Tidak ada.
- Heart Diseases
- Tumor : Tidak ada.
- Cancer
- Ginjal : Tidak ada.
- Kidney
- Gangguan jiwa : Tidak ada.
- Mental Disorder
- Lain – lain : -
- Others

KEBIASAAN Habits

- Merokok : Ya
- Smoking
- Alkohol : Tidak ada.
- Alcohol
- Olah Raga : Tidak ada.
- Exercise
- Obat – obatan : Tidak ada.
- Medication

II. PEMERIKSAAN FISIK **Physical Examination**

SISTEM GENERALIS General System

- Tinggi Badan : 160 cm.
- Body Height
- Berat Badan : 72 kg.
- Body Weight



TERAKREDITASI DASAR
KARS

- Kulit
Skin : Turgor baik, Normal Appearance
- Suhu
Temperature : Afebris.

KEPALA
Head

- Rambut
Hair : Dalam batas normal.
- Mata
Eye :

	Right Eye / Mata Kanan	Left Eye / Mata Kiri
Konjunctiva	Tidak Anemis	Tidak Anemis
Sclera	Tidak Ikterik	Tidak Ikterik
Pupil	Bulat, Reguler, Reflek cahaya + / +	Bulat, Reguler, Reflek cahaya + / +
Visus	20/20	20/20
Buta Warna	Normal	
Lapangan pandang	Normal	Normal

- Hidung
Nose : Dalam batas normal.
- Telinga
Ears :
 - Telinga Kanan
Right Ear : Daun Telinga normal, Cairan (-), Darah (-), Membran timpani utuh.
 - Telinga Kiri
Left Ear : Daun Telinga normal, Cairan (-), Darah (-), Membran timpani utuh.
- Mulut
Mouth :
 - Lidah : Normal.
 - Faring : Normal.
 - Tonsil : Normal.

LEHER
Neck

- Kelenjar Tiroid
Thyroid Glands : Tidak teraba pembesaran.
- Kelenjar Getah Bening
Lymph Nodes : Tidak teraba pembesaran.
- Tekanan Vena Jugularis
Jugular Venous Pressure : Normal.
- Massa
Masses : Tidak teraba adanya massa.
- Trakea
Trachea : Normal, Posisi ditengah.

DADA
Chest

- Sistem Respirasi
Respiratory System :
 - Bentuk
Shape : Normothorax.
 - Gerakan
Movement : Simetris, sama kanan dan kiri.
 - Frekwensi Pernafasan
Respiratory Rate : 20 x / menit.
 - Suara Pernafasan
Respiratory Sound : Vesikuler normal, Wheezing tidak ada, Ronchi tidak ada.

- Sistem Kardiovaskuler
Cardiovascular System :
 - Frekwensi Jantung
Heart Rate : 80 x / menit Reguler.
 - Nadi Perifer
Peripheral Pulses : 80 x / menit.
 - Vena – Vena
Veins : Normal.
 - Tekanan Darah
Blood Pressure : 100/60 mmHg.
 - Bunyi Jantung
Heart Sound : Normal. Bising tidak ada.
 - Edema
Oedema : Tidak ada.
 - Pembuluh Darah
Blood Vessel : Normal.
 - Lain-lain
Others : -

Abdomen

- Sistem Saluran Cerna :
Gastro Intestinal System
 - Abdominal General : Normal.
Abdomen
 - Hati : Tidak teraba pembesaran.
Liver
 - Limpa : Tidak teraba pembesaran.
Spleen
 - Massa : Tidak teraba adanya massa.
Masses
 - Asites : Tidak ada
Ascites
 - Pemeriksaan Anus : Dalam batas normal.
Rectal Touser
- Pemeriksaan Hernia
 - Inspeksi : Dalam batas normal.
 - Palpasi : Dalam batas normal.
 - Manuver Valsava : -/-
- Sistem Saluran Kemih :
Genito Urinary System
 - Ginjal : Ballotemen negatif kiri dan kanan. Normal.
Kidney
 - Alat Kelamin : Dalam batas normal..
External Genitalia
 - Lain-lain : -
Others

ANGGOTA GERAK
Extremities

- Anggota gerak atas :
Upper Extremities

	Kanan	Kiri
* Sensorik	Normal	Normal
* Motorik	5/5/5	5/5/5
* Gerakan	Normal kesegala arah	Normal kesegala arah



TERAKREDITASI DASAR
KARS

- Anggota gerak bawah :
Lower Extremities

	Kanan	Kiri
* Sensorik	Normal	Normal
* Motorik	5/5/5	5/5/5
* Gerakan	Normal kesegala arah	Normal kesegala arah

SISTEM SYARAF PUSAT :
Central Nervous System

- Sistem Cranial : Normal.
Cranial System
- Motorik : Normal.
Motor System
- Sensorik : Normal.
Sensor System
- Tanda – tanda Cerebellar : Normal.
Cerebellar Signs
- Refleks Fisiologi : + / + Normal.
Physiological Reflex
- Refleks Patologis : - / -
Pathological Reflex

SISTEM LOKOMOTIF :
Locomotiv0e System

- Tulang Punggung : Normal.
Spine
- Tungkai dan Lengan : Normal.
Limbs
- Tangan : Normal.
Hands
- Kaki : Normal.
Foot
- Sendi : Normal.
Joint
- Otot - otot : Normal.
Muscles



PEMERIKSAAN LABORATORIUM

Laboratory Examination

Nama Pasien : YUDHI MURDANA
Tanggal Lahir : 29-10-1984

Tanggal : 13 Januari 2022
Ket. Klinis : Medical Check Up

*** BLOOD / Darah ;**

- Hemoglobin	:	15.6	gr %	(L 12 - 16) (P 12 - 14)
- Lekosit	:	7.630	/ mm ³	(5 - 10,0)
- LED	:	5/10	/ mm ²	(L < 20)
- Eritrosit	:	5.2 jt	0,5/ul	(L 4,5 - 5,5) (P 4,0 - 5,0)
- Trombosit	:	271.000	0,5/m	(150 - 400)
- Hematokrit	:	46	%	(L 42 - 54) (P 36 - 48)
- Hitung jenis	:			
Basofil	:	0	%	(0 - 1)
Eosinofil	:	4	%	(1 - 3)
Batang	:	2	%	(0 - 4)
Segmen	:	47	%	(50 - 70)
Limfosit	:	43	%	(20 - 40)
Monosit	:	4	%	(2 - 8)
- Golongan darah	:	A	Rh +	



*** BLOOD CHEMISTRY / Kimia Darah :**


- Glucosa	:		
Glucosa Nucther	:	89	mg % (<126)
- Total Kolesterol	:	252	mg % (< 220)
- Triglyserida	:	250	mg % (< 200)
- HDL Cholesterol	:	38	mg % (40 – 60)
- LDL Cholestrol	:	164	mg % (100-129)
- Ureum Darah	:	26	mg % (10 – 40)
- Kreatinin	:	1.0	mg % (0,7 – 1,5)
- Uric Acid	:	7.6	mg % (3.4 – 7.0)
- S.G.O.T.	:	23	U/l (< 24)
- S.G.P.T	:	35	U/l (< 32)
- GAMMA GT	:	56	U/l (L=10-71 P=6-42)

*** URINALYSIS / Urinalisa :**

- Warna	:	Kuning Muda
- BJ	:	1.030
- pH	:	6.0
- Protein	:	(-) Negatif
- Reduksi	:	(-) Negatif
- Leukosit	:	(-) Negatif
- Bilirubin	:	(-) Negatif
- Urobilin	:	(+) Positif
- Darah	:	(-) Negatif
- Keton	:	(-) Negatif
- Sedimen	:	
Epitel	:	1 - 3 /lp
Lekosit	:	0 - 5 /lp
Eritrosit	:	0- 3 /lp
Silinder	:	(-) Negatif
Kristal	:	(-) Negatif
Nitrit	:	(-) Negatif

Duri, 13 Januari 2022

Diperiksa oleh,


Rumah Sakit
Permatahati
(Nelly Susanti, A.Md.AK)



PEMERIKSAAN RADIOLOGI

Radiology Examination

Nama Pasien : Thyudhi m Tanggal : 13, 01, 2022
Tanggal Lahir : 29, 10, 1984 Keterangan Klinis :

* **Foto Thorax**

Chest X Ray

- **Paru (Pulmo)** : CORAKAN BRONCHO VASKULER NORMAL
Lung TAK TAMPAK KESURAMAN / INFLILTRAT
SINUS COSTOPRENICUS DAN DIAFRAGMA NORMAL
- **Jantung (Cor)** : CTR < 50%
Heart LETAK, BENTUK, BESAR NORMAL
- **Kesimpulan** : **PARU (PULMO) : TAK TAMPAK KELAINAN.**
JANTUNG (COR) : TAK MEMBESAR.

Duri, 13, 01 2022

Pemeriksa,



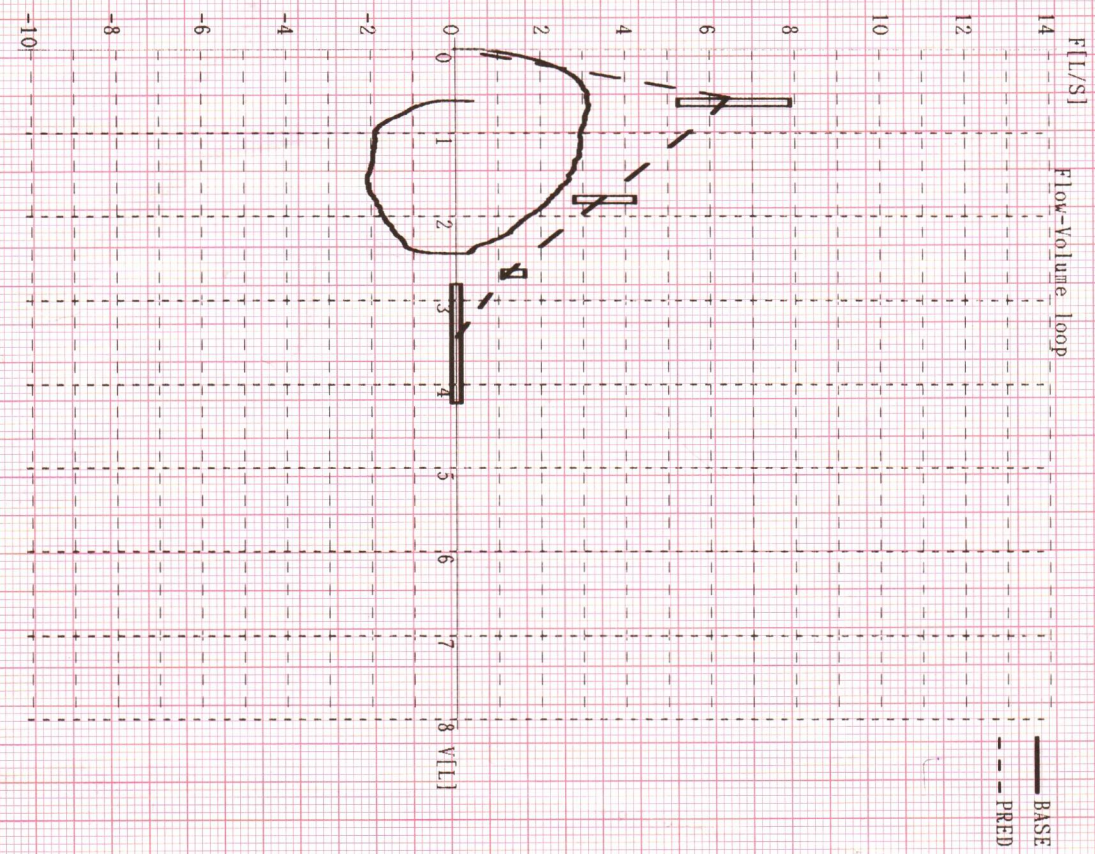
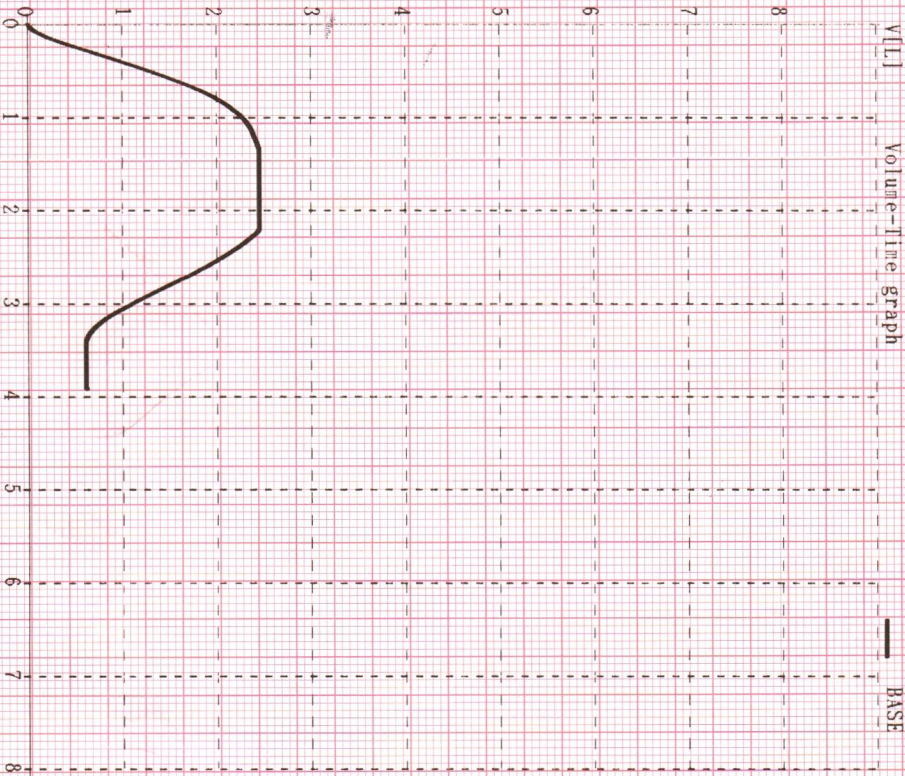
dr. DK. WICAKSANA, Sp Rad

Radiolog

Patient
 - ID : 1
 - Name : yudhi m
 - Sex : Male
 - Age : 38years
 - Weight : 72kg
 - Height : 160cm
 - Race : Oriental
 - Smoke : Yes
 (1/2 Pack/Day - 0years)

FVC prediction formula : Knudson/ITS
 - Result : Mild restriction

	BEST	PRED	APRED	MEAS1	MEAS2	MEAS3
FVC	2.45 [L]	3.52 [L]	69.6 [L]	2.45 [L]	0.00 [L]	0.00 [L]
FEV1	2.27 [L]	2.98 [L]	76.2 [L]	2.27 [L]	0.00 [L]	0.00 [L]
FEV1/FVC	92.74 [%]	82.81 [%]	112.0 [%]	92.74 [%]	0.00 [%]	0.00 [%]
FEF 200-1200ml	2.99 [LPS]	6.02 [LPS]	49.6 [LPS]	2.99 [LPS]	0.00 [LPS]	0.00 [LPS]
FEF 25-75%	2.79 [LPS]	2.86 [LPS]	97.5 [LPS]	2.79 [LPS]	0.00 [LPS]	0.00 [LPS]
FEF 75-85%	1.82 [LPS]	0.99 [LPS]	183.9 [LPS]	1.82 [LPS]	0.00 [LPS]	0.00 [LPS]
PEF	3.25 [LPS]	6.58 [LPS]	49.3 [LPS]	3.25 [LPS]	0.00 [LPS]	0.00 [LPS]
FEF 25%	3.11 [LPS]	6.49 [LPS]	47.9 [LPS]	3.11 [LPS]	0.00 [LPS]	0.00 [LPS]
FEF 50%	2.93 [LPS]	3.53 [LPS]	83.0 [LPS]	2.93 [LPS]	0.00 [LPS]	0.00 [LPS]
FEF 75%	2.19 [LPS]	1.37 [LPS]	159.6 [LPS]	2.19 [LPS]	0.00 [LPS]	0.00 [LPS]



CardioTouch

Spirometer Version 6.1d

Bionet Co., Ltd.

2024-09-16 12:32:54

Hospital: PERMATA HATI / Confirmed by: dr H Surya HFD

Nama : Tn. Yudhi M : 13 JAN 2022
Umur : 38 Tahun : Medikal Check Up

FVC : 69.6
FEV1 : 76.2
FEV1/FVS : 112.0
Kesan : Resonansi Habis
Anjuran :

Pemeriksa, 13 JAN 2022

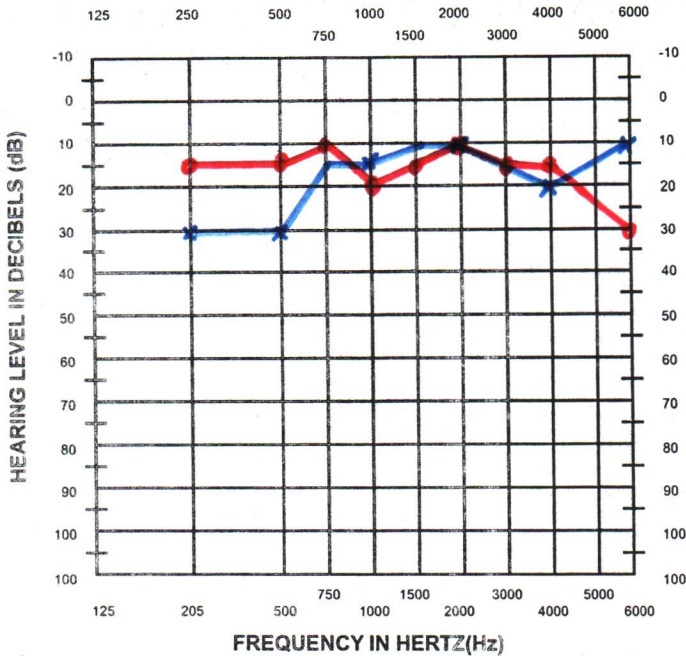


Dr. Anggraini R, SpP
Spesialis Paru

Nama : Tn. Yudhi M Tanggal : 13 JAN 2022

 T. Lahir : 29-10-1984 Ket. Klinik : Medikal Check Up

NAME Tn. Yudhi M DATE 29/10/1984 BY _____



AUDIOGRAM KEY	
Right Left	
AC Unmasked	○ ×
AC Masked	△ □
Mastoid Unmasked	< >
Mastoid Masked	□ □
BC Forehead Masked	┌ ┐

Both	
BC Forehead Unmasked Sound Field	Y \$

	Right Ear	Left Ear
SRT		
Discrim		
MCL		
UCL		

- Telinga Kanan : DALAM BATAS NORMAL.
- Telinga Kiri : DALAM BATAS NORMAL.
- Kesan : AMBANG DENGAR TELINGA KANAN DAN KIRI DALAM BATAS NORMAL
- Anjuran : _____

Duri, 13 JAN 2022

 Pemeriksa,



dr. YUSLASNI ROHA, SpTHT KL

Nama : yudhi Murdana.

 Tanggal Lahir : 29/10/84.

 Tanggal : 13/01/22.

 Ket. Klinis : PT. inspektando (MCU)

	Mata Kanan / Right Eye	Mata Kiri / Left Eye
Visus / Vises	6/6	6/6
Refraksi / Refraction	-	-
Reaksi Cahaya / Reaction to Light	normal	normal
Pupil / Pupils	Normal	Normal
Segment Depan / Anterior Segment	Normal	Normal
Segment Belakang / Posterior Segment	Normal	Normal
Tekanan Bola Mata / Ocular Pressure	Normal	Normal
Gerakan Bola Mata / Eye Movement	Normal	Normal
Lapangan Pandang / Perimetri	Normal	Normal
Near of Vision	-	-
Jaeger J1	W2	W2
J2	-	-
J3	-	-
Buta Warna / Color Blindness	Tidak	

Kesan : *Meriz Normal*

 Anjuran :

Duri : 13 JAN 2022



 Rumah Sakit

permatahati

 dr. Anafi, Sp M

 Ophthalmologist

KESIMPULAN & ANJURAN *Conclusion & Recommendation*

Dari serangkaian pemeriksaan kesehatan **Tn. Yudhi Mardana** umur 37 tahun pada 13 Januari 2022 yang telah dilakukan oleh Tim Dokter kami sebagai berikut :

- dr. Ester Nainggolan (**Dokter umum**)
- dr. Amrizal Amir, SpPD (**Spesialis Penyakit Dalam**)
- dr. DK. Wicaksono, SpR (**Spesialis Radiologi**)
- dr. Andri Sp.M (**Spesialis Mata**)
- dr. Yuslasni Roha, Sp.THT (**Spesialis Telinga Hidung Tenggorokan**)
- dr. Tengku Widya Tri Handayani (**Koordinator Medical Check Up**)

• ANAMNESA

- o Keluhan Sekarang : Tidak ada keluhan.
- o Riwayat Penyakit Dahulu : -
- o Riwayat Penyakit Keluarga : -

• PEMERIKSAAN FISIK

- o Mata : Dalam batas normal.

• LABORATORIUM

- o Darah Lengkap : Dalam batas normal.
- o Urine Lengkap : Dalam batas normal.
- o Kimia Darah : **Dislipidemia (Peningkatan Kolesterol) : 252 mg/dl**
Hipertrigliserida (Peningkatan Trigliserida) : 250 mg/dl
Peningkatan LDL : 164 mg/dl
Hiperurisemia (Peningkatan Asam Urat) : 7.6 mg/dl

• RADIOLOGI

: Jantung dan Paru dalam batas normal.

• AUDIOMETRI

: Ambang dengar telinga kanan dan kiri dalam batas normal.

• SPIROMETRI

: Restriksi Ringan

• ELEKTROKARDIOGRAFI

: Dalam batas normal.

Kesimpulan : Dari Anamnesa, Pemeriksaan Fisik, Pemeriksaan Laboratorium, Rontgen Photo Thorax, Audiometri, Spirometri dan Elektrokardiografi dapat disimpulkan bahwa kondisi kesehatan yang bersangkutan pada saat ini dalam keadaan :

DAPAT MELAKUKAN AKTIFITAS PEKERJAAN

- Catatan :**
- * Konsultasi ke Dokter Spesialis Penyakit Dalam untuk **Dislipidemia (Hipertrigliserida) dan Hiperurisemia**
 - * Senantiasa mengkonsumsi makanan rendah lemak dan rendah purin
 - * Berhenti merokok.
 - * Istirahat cukup dan olah raga yang teratur

Duri, 14 Januari 2022



Rumah Sakit
permatahati

dr. Tengku Widya Tri Handayani
Koordinator Medical checkup