

MEDICAL CHECK UP REPORT

HASIL MEDICAL CHECK UP

Patient Name :

Nama Pasien

AGUS PRIYANTO

Doctor Name :

Nama Dokter

dr. Michael Jansen Sulaiman

Package :

Paket

PT. INSPEKTINDO SINERGI PERSADA

SILOAM HOSPITALS LIPPO CIKARANG

27 April 2022

AGUS PRIYANTO

Appointment ID: 103025

No. Appointment

Date of Birth : 24 Agustus 1990

Tanggal Lahir

Gender : Male

Jenis Kelamin

Phone Number : +6289673311838

Nomor Telepon

E-mail : sarni@inspektindo.com

E-mail

Form Kuesioner Website

No Significant History

Riwayat Penyakit Dahulu

● Lain-lain : Ya, Sakit Typhus Saat SD

Riwayat Vaksinasi

- Hepatitis A : Tidak
- Hepatitis B : Tidak
- Influenza : Tidak
- Human Papilloma Virus : Tidak
- Varicella : Tidak
- Mumps Measles Rubella : Tidak
- Tifoid : Tidak
- Lain-lain : Ya, Vaksin Covid 3x

Riwayat Penyakit Keluarga

- Diabetes Mellitus : Ya, Bapak (Alm)
- Hipertensi : Ya, Bapak (Alm)

Riwayat Kebiasaan

- Apakah Anda pernah merokok secara teratur? : Ya

- Bila 'Ya', apakah Anda saat ini masih tetap merokok? : Ya, 12 Batang/Hari
- Apakah Anda berolahraga secara teratur? : Ya, (Futsal(120 minutes/week))
- Apakah Anda mengonsumsi minuman beralkohol? : Ya
- Bila 'Ya', minuman beralkohol manakah yang Anda konsumsi? : Wine(1 - 2 Botol/bulan)

Untuk wanita - Riwayat Kesehatan Reproduksi

- Apakah Anda sedang dalam masa kehamilan? : Tidak

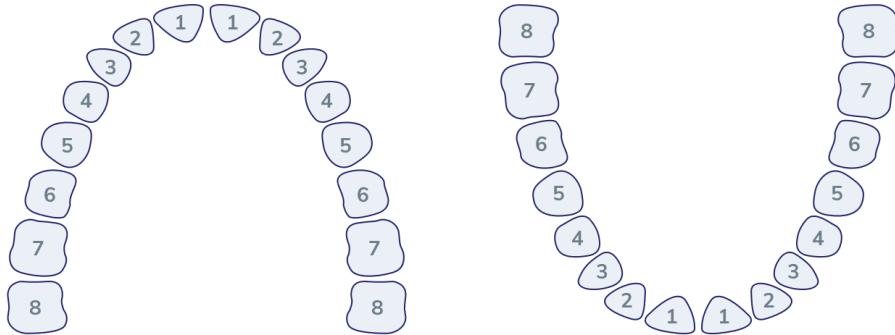
Antropometri

● Tekanan Darah Sistolik	: 100
● Tekanan Darah Diastolik	: 70
● Tekanan Darah	: 100/70 mmHg
● Lingkar Perut	: -
● Nadi	: 70x/menit
● Lingkar Dada Inspirasi	: -
● Lingkar Dada Ekspirasi	: -
● Laju Napas	: 18x/menit
● Berat Badan	: 69 kg
● Tinggi Badan	: 157 cm
● Indeks Massa Tubuh	: 27.99
● Lingkar Pergelangan Tangan	: -
● Lingkar Leher	: -
● Penampakan Umum	: Normal
● Kulit	: Normal
● Nodus Limfe	: Normal

Status Generalis

● Ketajaman Visus Mata Kiri	: Abnormal (20/25)
● Lapang Pandang Mata Kiri	: Normal, Jaeger I
● Adisi Mata Kiri	: Normal
● Koreksi Mata Kiri	: -0.50
● Ketajaman Visus Mata Kanan	: Abnormal (20/25)
● Lapang Pandang Mata Kanan	: Normal, Jaeger I
● Adisi Mata Kanan	: Normal
● Koreksi Mata Kanan	: -0.50
● Buta Warna	: Normal
● Telinga Kiri	: Normal

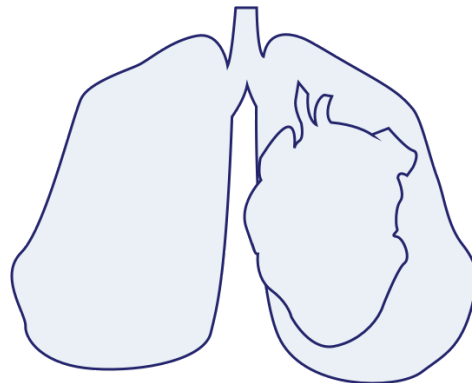
- Telinga Kanan : Normal
- Hidung : Tidak dilakukan pemeriksaan
- Mulut : Tidak dilakukan pemeriksaan
- Gigi : Tidak dilakukan pemeriksaan
- Gambar Gigi : R. Maxilla L. Maxilla R. Mandible L. Mandible



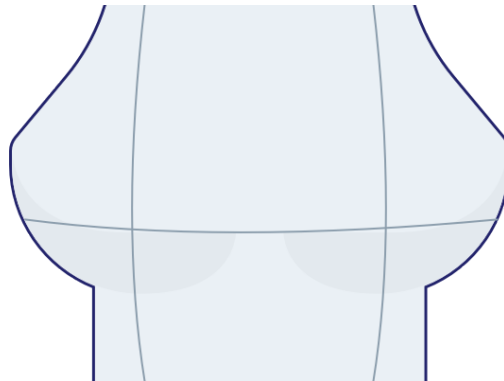
- Tiroid : Normal
- Tumor : Normal
- Lainnya : Normal

Toraks

- Paru : Normal
- Gambar Toraks :



- Payudara : Normal
- Gambar Payudara :

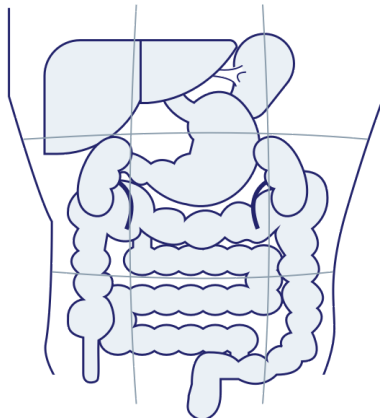


● Jantung : Normal

Abdomen

● Abdomen : Normal

● Gambar Abdomen :



● Lambung : Normal

● Liver : Normal

● Usus : Normal

● Lien : Normal

● Rektum : Tidak dilakukan pemeriksaan

● Ginjal : Normal

● Tes Hernia : Tidak dilakukan pemeriksaan

Ekstremitas

● Ekstremitas Atas Kanan : Normal

● Ekstremitas Atas Kiri : Normal

● Ekstremitas Bawah Kanan : Normal

● Ekstremitas Bawah Kiri : Normal

Saraf

● Motorik : Normal

● Koordinasi : Normal

● Sensorik : Normal

● Refleks : Normal

Pemeriksaan Dokter Spesialis

● MATA : Myopia Simplex ODS

Pemeriksaan Laboratorium

JENIS PEMERIKSAAN	HASIL	NILAI NORMAL
● Darah Lengkap		
● Hemoglobin	15.1 g/dL	13.0 - 18.0
● Jumlah Lekosit (H)	11.9 10^3 /ul	5.0 - 10.0
● Hitung Jenis		
● Basofil	0 %	0 - 1
● Eosinofil	2 %	1 - 3
● Batang (L)	0 %	2 - 6
● Segmen	57 %	50 - 70
● Limfosit	34 %	20 - 40
● Absolute Lymphocyte Count	4.05 10^3 /ul	
● Neutrophyl Lymphocyte Rat	1.7	
● Monosit	7 %	2 - 8
● Jumlah Eritrosit	4.96 10^6 /uL	4.60 - 6.20
● Hematokrit	44.5 %	40.0 - 54.0
● MCV	89.7 fL	80.0 - 96.0
● MCH	30.4 pg	27.0 - 31.0
● MCHC	33.9 g/dL	32.0 - 36.0
● Jumlah Trombosit	280 10^3 /ul	150 - 400
● Laju Endap Darah	8 mm/jam	0 - 15
● Golongan Darah + Rhesus		
● Golongan Darah	B	
● Rhesus	Positif	
● ALT (SGPT)	26 U/L	0 - 45
● AST (SGOT)	25 U/L	13 - 33
● Gamma GT	43 U/L	5 - 86
● Trigliserida	91 mg/dL	50 - 150
● Kolesterol Total	190 mg/dL	100 - 200
● HDL Direk	40 mg/dL	>= 40
● LDL Direk (H)	140 mg/dL	0 - 130
● Glukosa Puasa		
● Glukosa Darah Puasa	99 mg/dL	60 - 100
● Kreatinin Darah		

● Kreatinin Darah	0.99 mg/dL	0.8 - 1.3
● eGFR	101.1 mL/mnt/1.73 m ²	CKD EPI GFR Comment >= 60 Normal kidney function Reff : National Kidney Foundation, 2006
● Asam Urat	7.0 mg/dL	3.5 - 7.2
● Lengkap		
● Warna	kuning	Kuning
● Kejernihan	jernih	Jernih
● Berat Jenis	1.005	1.005 - 1.030
● pH	6.0	5.0 - 7.0
● Lekosit Esterase	Negatif	Negatif
● Nitrit	Negatif	Negatif
● Protein	Negatif	Negatif
● Glukosa	Negatif	Negatif
● Keton	Negatif	Negatif
● Urobilinogen	normal mg/dL	0.1 - 0.9
● Bilirubin	Negatif	Negatif
● Darah Samar	Negatif	Negatif
● Sedimen		
● Eritrosit	1 /uL	<3
● Lekosit	3 /uL	<10
● Silinder	Negatif /lpk	
● Sel Epitel	(+)	(+)
● Kristal	Negatif	Negatif
● Lain-lain	Negatif	
● Analisa Faeces Lengkap		
● Warna	coklat	Coklat
● Konsistensi	lembek	Lembek
● Lendir	Negatif	Negatif
● Darah	Negatif	Negatif
● Mikroskopik		
● Eritrosit	1-2 /lpb	
● Leukosit	2-3 /lpb	
● Epitel	Positif /lpb	
● Telur Cacing	Negatif	Negatif

● Amoeba	Negatif	Negatif
● Sisa Makanan		
● Amilum	Negatif	Negatif
● Lemak	Negatif	Negatif
● Serat Tumbuhan	Positif	Negatif
● Darah Samar	Negatif	Negatif
● pH	6.5	
● Glukosa	Negatif	
● Pewarnaan Gram	Ditemukan batang gram negatif	
● Lain - lain	Negatif	
● Keterangan	Tidak ditemukan kelainan spesifik	

Pemeriksaan Penunjang

● Rontgen Thoraks	: Tidak tampak kelainan signifikan cor dan pulmo pada pemeriksaan saat ini
● EKG	: Sinus Bradycardia 53 bpm
● Audiometri	: ADS Dalam Batas Normal

Diagnosa

- Obesitas grade I
- Penurunan visus mata
- LDL kolesterol sedikit meningkat
- Sinus bradycardia

Saran


- Olahraga rutin 5 kali seminggu dengan durasi masing-masing minimal 30 menit, Diet rendah lemak atau kolesterol
- Periksa Mata Rutin
- Diet rendah lemak/kolesterol, Olahraga teratur
- Evaluasi pemeriksaan EKG

Konsultasi

- Konsultasi ahli gizi
- Konsultasi dokter spesialis Mata
- Konsultasi dokter Spesialis Penyakit Dalam bila ada keluhan
- Konsultasi dokter spesialis Jantung bila ada keluhan

Kesimpulan

- Fit dengan Restriksi

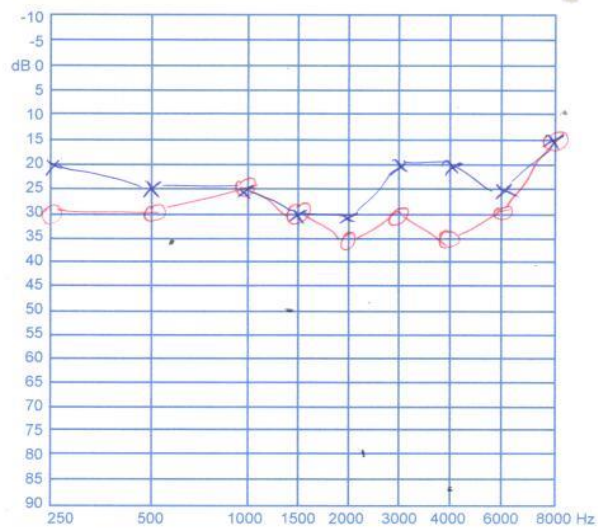


dr. Michael Jansen Sulaiman



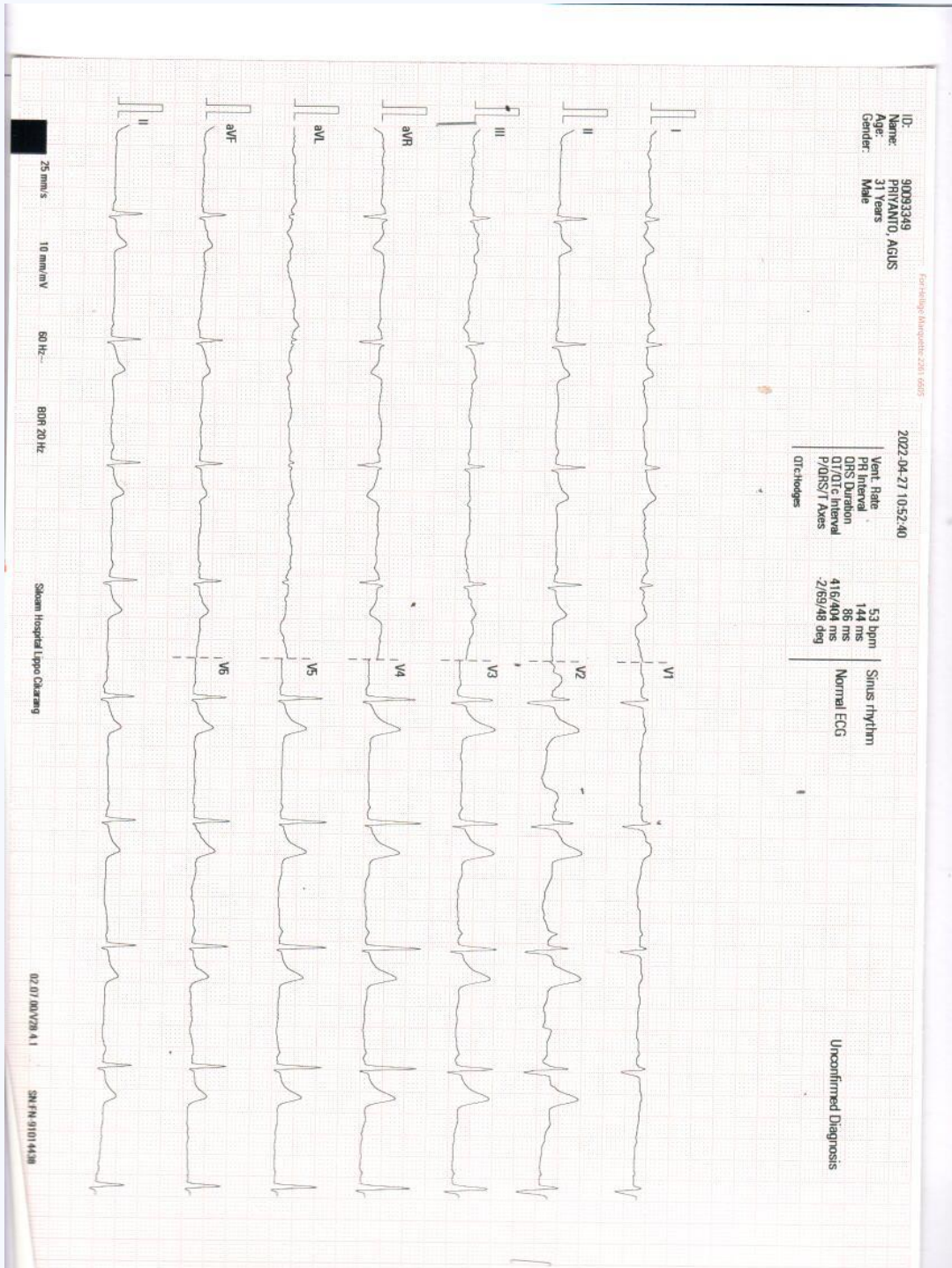
HASIL PEMERIKSAAN
AUDIOMETRI

AGUS PRIYANTO / Male / Ph: 080673311838
MR No: SHLC.90-08-33-48 / DOB: 24-Aug-1980 (31y 8m 3d)
CPA2204270019 / 27-Apr-2022 10:17
dr. Julianto Kemala / INSPEKTINDO SINERGI PERSADA, PT



Prof. Dr.

[Signature]
Dariusang Hari Santosa, SpTHT
Dokter Otorhinolaryngologist
503/040/Dinkes/Sp/2018
SHLC



Teknik:

Thorax proyeksi PA

Temuan:

PARU: Normal

MEDIASTINUM: Normal

TRAKEA DAN BRONKUS: Normal

HILUS: Normal

PLEURA: Normal

DIAFRAGMA: Normal

JANTUNG: Normal CTR: <50%

AORTA: Normal

VERTEBRA THORAKAL DAN TULANG-TULANG LAINNYA: Normal

JARINGAN LUNAK: Normal

ABDOMEN YANG TERVISUALISASI: Normal

LEHER YANG TERVISUALISASI: Normal

===== [Conclusion] =====

Kesan:

Tidak tampak kelainan signifikan cor dan pulmo pada pemeriksaan saat ini.

