

DATA PRIBADI
*PERSONAL DATA***Nomor Formulir**
Formulir Number

ISP-26

NIK

90066332

Nama Lengkap
Full Name

Agus Priyono

Tanggal Lahir / Usia
Date of Birth / Age

14.05.1986 / 35 Tahun

Jenis Kelamin
Sex

Laki-laki

Alamat
Address

PT. Inspektindo Sinergi Persada

Divisi
Division

-

Kebangsaan
Nationality

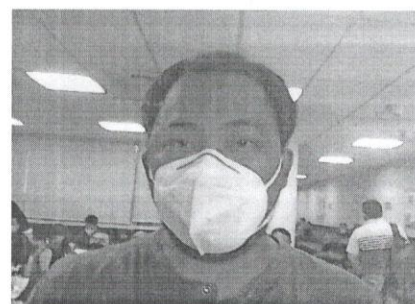
INDONESIA

Jenis Medical Check Up
Medical Check Up Type

Medical Check Up Paket Perusahaan

Tanggal Pemeriksaan
Date of Examination

27.07.2021



No Peg : 90066332
Nama : Agus Priyono

No Form : ISP-26

RIWAYAT KESEHATAN**Keluhan**

Tidak ada

Penyakit yang pernah diderita

Tidak ada

Kebiasaan **Rokok (Cigarettes)** : Ya ± 6-8 Batang/Hari
 Alkohol (Alcohol) : Tidak
 Kopi (Coffee) : Ya 2 Gelas/Hari
 Olah Raga (Exercise) : Tidak
 Obat-obatan (Drugs) : Tidak

Penyakit Keluarga

Darah Tinggi (Hypertension) : Tidak
Kencing Manis (Diabetes Melitus) : Tidak
Sakit Jantung (Heart disease) : Tidak
Sakit Ginjal (Renal disease) : Tidak
Gangguan Mental (Psyc. disorder) : Tidak
Lain-lain (Others) : Tidak

No Peg : 90066332
Nama : Agus Priyono

No Form : ISP-26

PEMERIKSAAN FISIK

Tinggi Badan : 166.00 cm
Berat Badan : 88 kg
BMI : 31.93 (Obesitas)

Tekanan Darah : 120/70 mmHg
Denyut Nadi : 80 x / menit
RR : Normal (18)

Visus	Visus Kanan : 20/20	Visus Kiri : 20/20
Mata	<input checked="" type="checkbox"/> Tidak ada Kelainan	<input type="checkbox"/> Terdapat Kelainan
Kulit	<input checked="" type="checkbox"/> Tidak ada Kelainan	<input type="checkbox"/> Terdapat Kelainan
THT	<input checked="" type="checkbox"/> Tidak ada Kelainan	<input type="checkbox"/> Terdapat Kelainan
Gigi & Mulut	<input checked="" type="checkbox"/> Tidak dilakukan pemeriksaan (Pencegahan penularan covid-19)	
KGB	<input checked="" type="checkbox"/> Tidak ada Kelainan	<input type="checkbox"/> Terdapat Kelainan
Paru-paru	<input checked="" type="checkbox"/> Tidak ada Kelainan	<input type="checkbox"/> Terdapat Kelainan
Jantung	<input checked="" type="checkbox"/> Tidak ada Kelainan	<input type="checkbox"/> Terdapat Kelainan
Perut	<input checked="" type="checkbox"/> Tidak ada Kelainan	<input type="checkbox"/> Terdapat Kelainan
Ginjal	<input checked="" type="checkbox"/> Tidak ada Kelainan	<input type="checkbox"/> Terdapat Kelainan
Saraf	<input checked="" type="checkbox"/> Tidak ada Kelainan	<input type="checkbox"/> Terdapat Kelainan
Kelainan Lain	<input checked="" type="checkbox"/> Tidak ada Kelainan	<input type="checkbox"/> Terdapat Kelainan

EKG : Tidak Normal
Sinus Rythm Slight ST-Depresi at Inferior Leads Sugestif
Ischemic

NO REG : 90066332
NO MCU: 210728-3369Print Date : 28.07.2021
Print Time : 8:46**LAPORAN SPESIFIK**
*SPECIFIC REPORT***1. AUDIOMETRI :**

	250	500	1000	1500	2000	3000	4000	6000	8000
Right ear	25	30	20	10	10	25	45	70	50
Left ear	15	15	20	25	20	25	65	60	30

Result : ADS Trauma Akustik

2. SPIROMETRI :

VC :-

FVC :-

FEV1₀ :-

Result : Tidak ada Pemeriksaan

Bangsai/Poli : CHECKUP
 Umur/Seks : 35 Y / Male
 Tanggal Lahir : 14-05-1986
 Tanggal Terima : 27-07-2021 09:28
 Tanggal Cetak : 27-07-21 16:37
 Halaman : 1 / 3

Pasien : **AGUS PRIYONO**
 Alamat : GEMURUH RT 002/006
 No.Pasien : **90066332**
 No.Lab : **21159399**
 No.Reg : CPA2107270035
 Dokter : dr. Julianto Kemala

RUTIN

Info Klinik :

T E S **HASIL** **UNIT** **NILAI RUJUKAN**

HEMATOLOGI

Darah Lengkap

Hemoglobin	14.7	g/dL	13.0 - 18.0
Jumlah Lekosit	7.9	10 ³ /ul	5.0 - 10.0
Hitung Jenis			
Basofil	0	%	0 - 1
Eosinofil	2	%	1 - 3
Batang	L 0	%	2 - 6
Segmen	64	%	50 - 70
Limfosit	25	%	20 - 40
Absolute Lymphocyte Count	1.98	10 ³ /ul	
Neutrophyl Lymphocyte Rat	2.6		
Monosit	H 9	%	2 - 8
Jumlah Eritrosit	L 4.35	10 ⁶ /uL	4.60 - 6.20
Hematokrit	L 38.7	%	40.0 - 54.0
MCV	89.0	fL	80.0 - 96.0
MCH	H 33.8	pg	27.0 - 31.0
MCHC	H 38.0	g/dL	32.0 - 36.0
Jumlah Trombosit	227	10 ³ /ul	150 - 400
Laju Endap Darah	5	mm/jam	0 - 15

Golongan Darah + Rhesus

Golongan Darah	A
Rhesus	Positif

KIMIA DARAH

ALT (SGPT)	31	U/L	0 - 45
AST (SGOT)	25	U/L	13 - 33
Gamma GT	21	U/L	5 - 86
Trigliserida	H 217	mg/dL	50 - 150
Kolesterol Total	184	mg/dL	100 - 200
HDL Direk	L 34	mg/dL	>= 40
LDL Direk	H 133	mg/dL	0 - 130

Bangsal/Poli : CHECKUP
 Umur/Seks : 35 Y / Male
 Tanggal Lahir : 14-05-1986
 Tanggal Terima : 27-07-2021 09:28
 Tanggal Cetak : 27-07-21 16:37
 Halaman : 2 / 3

Pasien : **AGUS PRIYONO**
 Alamat : GEMURUH RT 002/006
 No.Pasien : **90066332**
 No.Lab : **21159399**
 No.Reg : CPA2107270035
 Dokter : dr. Julianto Kemala

RUTIN

Info Klinik :

T E S	HASIL	UNIT	NILAI RUJUKAN
-------	-------	------	---------------

Glukosa Puasa

Glukosa Darah Puasa	80	mg/dL	60 - 100
Kreatinin Darah	1.28	mg/dL	0.8 - 1.3
Asam Urat	4.8	mg/dL	3.5 - 7.2

URINALISA
Lengkap

Warna	kuning		Kuning
Kejernihan	jernih		Jernih
Berat Jenis	1.010		1.005 - 1.030
pH	6.0		5.0 - 7.0
Lekosit Esterase	Negatif		Negatif
Nitrit	Negatif		Negatif
Protein	Negatif		Negatif
Glukosa	Negatif		Negatif
Keton	Negatif		Negatif
Urobilinogen	1.00	mg/dL	0.10 - 1.90
Bilirubin	Negatif		Negatif
Darah Samar	Negatif		Negatif
Sedimen			
Eritrosit	1	/uL	<3
Lekosit	4	/uL	<10
Silinder	Negatif	/lpk	.
Sel Epitel	(+)		(+)
Kristal	Negatif		Negatif
Lain-lain	Negatif		

TINJA
Analisa Faeces Lengkap

Warna	coklat		.Coklat
Konsistensi	lembek		Lembek
Lendir	Negatif		Negatif

Bangsai/Poli : CHECKUP
 Umur/Seks : 35 Y / Male
 Tanggal Lahir : 14-05-1986
 Tanggal Terima : 27-07-2021 09:28
 Tanggal Cetak : 27-07-21 16:37
 Halaman : 3 / 3

Pasien : **AGUS PRIYONO**
 Alamat : GEMURUH RT 002/006
 No.Pasien : **90066332**
 No.Lab : **21159399**
 No.Reg : CPA2107270035
 Dokter : dr. Julianto Kemala

RUTIN

Info Klinik :

T E S	HASIL	UNIT	NILAI RUJUKAN
Darah	Negatif		Negatif
Mikroskopik			
Eritrosit	0-1	/lpb	
Leukosit	0-1	/lpb	
Epitel	Positif	/lpb	
Telur Cacing	Negatif		Negatif
Amoeba	Negatif		Negatif
Sisa Makanan			
Amilum	Negatif		Negatif
Lemak	Negatif		Negatif
Serat Tumbuhan	Positif		Negatif
Darah Samar	Negatif		Negatif
pH	6.0		
Glukosa	Negatif		
Pewarnaan Gram	Ditemukan batang gram negatif		
Lain - lain	Negatif		
Keterangan	Tidak ditemukan kelainan spesifik		

Siti Rochani
 Tanggal Pelaporan : 27-07-2021 16:37



Patient Name	: AGUS PRIYONO	Patient ID	: SHLC.90066332
Sex / Age / DOB	: M / 035Y / 05/14/1986	Accession No.	: 4000013338889
Modality	: CR\SD	Scan Date	: 07/27/2021 09:31:54
Procedure	: THORAX AP/PA	Report Date/Time	: 07/27/2021 09:43:30 (WIB)
Ref. Department	: MCU	Referring Physician	: DR. JULIANTO KEMALA

Technique:
Thorax PA view

Findings:
LUNGS: Normal
MEDIASTINUM: Normal
TRACHEA AND BRONCHUS: Normal
PULMONARY HILA: Normal
PLEURA: Minimal thickening of lateral pleura right hemithorax
DIAPHRAGM: Normal
HEART: Normal CTR:<50%
AORTA: Normal
THORACIC SPINE: Normal
OTHER VISUALIZED BONES: Normal
VISUALIZED SOFT TISSUES: Normal
VISUALIZED ABDOMEN: Normal
VISUALIZED NECK: Normal

Impression:
Minimal thickening of lateral pleura right hemithorax

Best Regards,

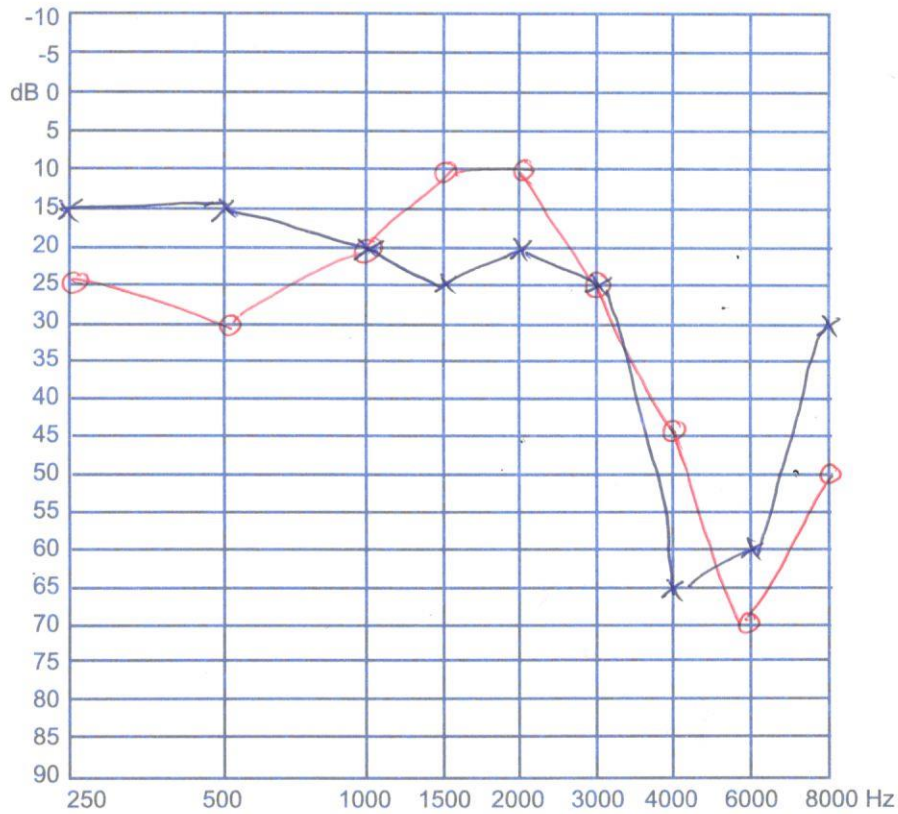


dr. Amelia Putri, Sp.Rad

**This document is digitally signed and hence no manual signature is required.*

**HASIL PEMERIKSAAN
AUDIOMETRI**

AGUS PRIYONO / Male / Ph: 081295943383
 MR No: SHLC.90-06-63-32 / DOB: 14-May-1986 (36y 2m 13d)
 CPA2107270035 / 27-Jul-2021 08:25
 dr. Julianto Kemala / INSPEKTINDO SINERGI PERSADA, PT



Handwritten signature

dr. Bambang Hari Santosa SpTHT
 Spesialis Otorhinolaryngolog
 SIP : 503/040/Dinkes/Sp/2018

No Peg : 90066332
Nama : Agus Priyono

No Form : ISP-26

KESIMPULAN

Hasil pemeriksaan fisik (Physical result)

1. Kondisi Nutrisi : Obesitas (BMI = 31.9)
2. Audiometri : ADS Trauma Akustik
3. EKG : Sinus Rythm Slight ST-Depresi at Inferior Leads Sugestif Ischemic

Saran dan anjuran (Advice)

1. Konsultasi ke Ahli Gizi
2. Hindari Kebisingan, Gunakan Ear plug di tempat bising
3. Segera Konsultasi ke Dokter Spesialis Jantung

Hasil pemeriksaan lab (Laboratory result)

1. Darah : Trigliserida Meningkatkan = 217 mg/dl, LDL Direk Meningkatkan = 133 mg/dl
2. Urine dan Faeces : Tidak ada Kelainan

Saran dan anjuran (Advice)

1. Diet rendah lemak dan olahraga teratur

Hasil pemeriksaan radiologi (Radiologic result)

- Thorax : Minimal thickening of lateral pleura right hemithorax

Saran dan anjuran (Advice)

- Konsultasi ke Dokter Spesialis Paru

Hasil Keseluruhan

Kurang Baik

DIET HIPERKOLESTEROL

1. Menggunakan minyak goreng tidak lebih dari 2 kali penggorengan
2. Kurangi konsumsi makanan yang mengandung daging, jeroan kecuali daging ayam dan ikan.
3. Kurangi konsumsi makanan yang mengandung lemak tinggi, seperti makanan yang mengandung santan, gorengan, makanan berminyak lainnya.
4. Olah raga teratur minimal jalan cepat, seminggu 3 kali @ 30 menit
5. Konsumsi makanan yang berserat tinggi seperti oat meal (bubur gandum), dianjurkan yang **fast cooking** dan tidak ditambah garam, gula atau susu, boleh ditambah sayuran hijau yang telah dicuci bersih., perbanyak konsumsi buah seperti jeruk, pepaya, tidak dianjurkan konsumsi buah durian.
6. Banyak makan sayuran hijau, seperti brokoli, cai sim, bayam, kailan, dsb

Kami mengucapkan terima kasih atas kepercayaan Anda pada
"Siloam Hospitals Lippo Cikarang" untuk Pemeriksaan
Kesehatan.

We would like to thank you for the confidence given to
the *Siloam Hospitals* Lippo Cikarang to perform this
Medical Check Up.

Kami sarankan Pemeriksaan Kesehatan rutin setiap 1 tahun.

We suggest to have a Medical Check Up Yearly.

Resident Medical Officer




dr. Dennis Christian Tu

NO. 503/301/DPMPTSP/DU/2021

ID: 90066332
Name: PRIYONO, AGUS
Age: 35 Years
Gender: Male

2021-07-27 09:22:48

Vent. Rate
PR Interval
QRS Duration
QT/QTc Interval
P/QRS/T Axes
QTc:Hodges

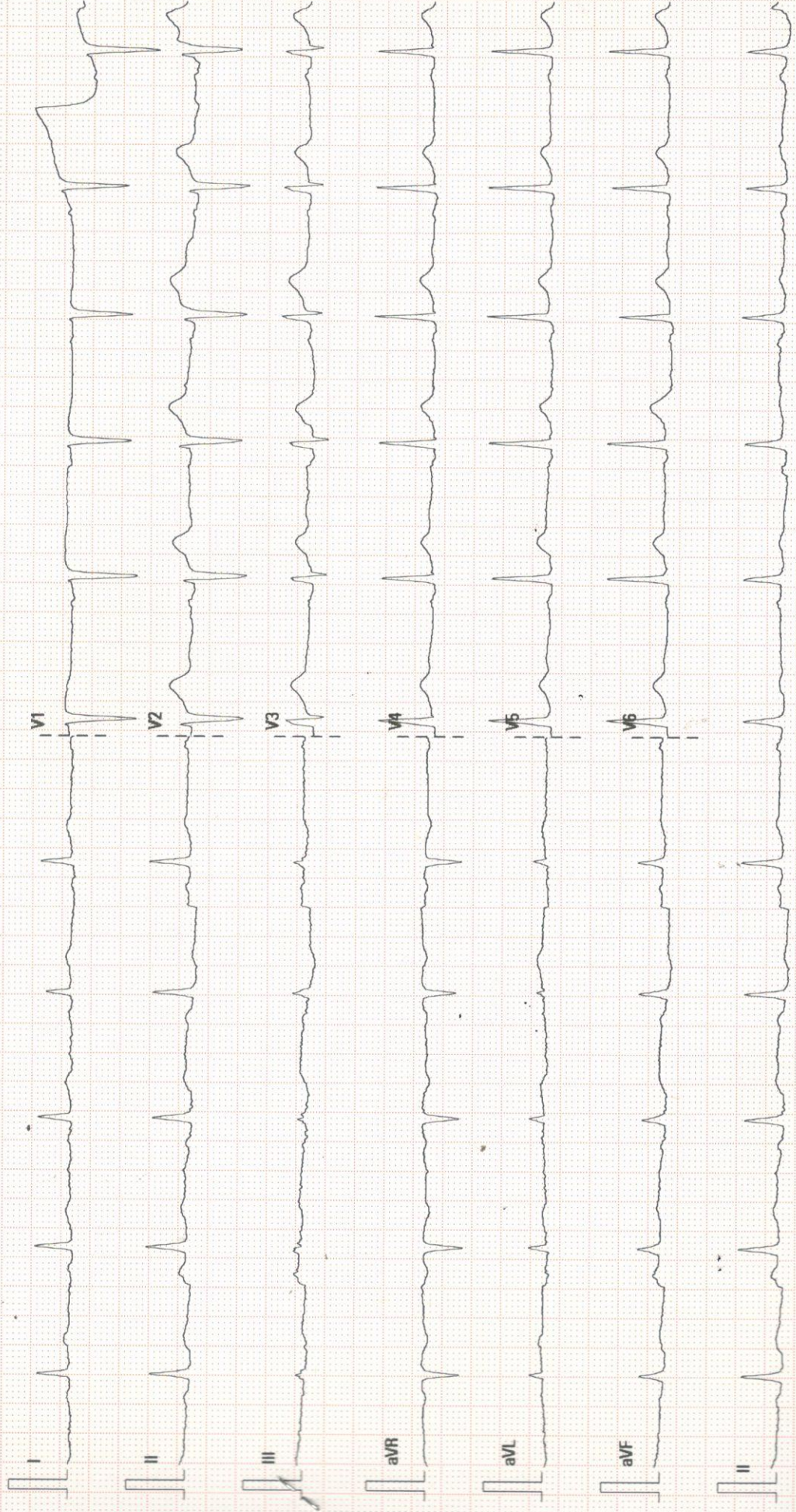
66 bpm
168 ms
88 ms
398/409 ms
58/41/13 deg

Sinus rhythm
Inferior T wave abnormality is nonspecific
Borderline ECG

Unconfirmed Diagnosis

dr. Christine Anita SpJP

Spesialis Jantung & pembuluh Darah
No. 503/286/DPMP/ST/Sp/2011
SPLG



Atrial rate	_____	Rhythm	<u>Sinus Arr</u>
Vent. rate	_____	P Waves	<u>Slight ST depress</u>
P-R Interval	_____	T Waves	<u>at inferior leads</u>
QRS Interval	_____	S-T Segment	<u>Eugesth ischemic</u>
Q-T Interval	_____	Remarks	_____
Elec. Axis	_____		
Eles. Pos	_____		
Patient Pos	_____		


 dr. Christine Anita, SpJP
 Dokter Spesialis Jantung & Pembuluh Darah
 No. 503/286/DPMPSTSP/Sp/2019
 UNLH

Record : Cardiologist Consultation