

**DATA PRIBADI**  
*PERSONAL DATA***Nomor Formulir**  
*Formulir Number*

ISP-25

**NIK**

90086238

**Nama Lengkap**  
*Full Name*

Felik Ferdianto

**Tanggal Lahir / Usia**  
*Date of Birth / Age*20.09.1995 / 25 **Tahun****Jenis Kelamin**  
*Sex*

Laki-laki

**Alamat**  
*Address*

PT. Inspektindo Sinergi Persada

**Divisi**  
*Division*

-

**Kebangsaan**  
*Nationality*

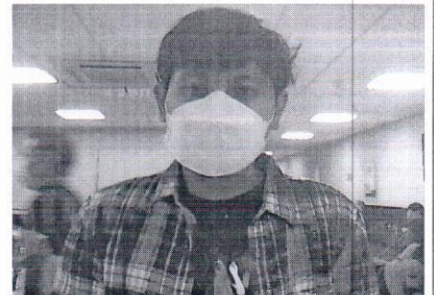
Indonesia

**Jenis Medical Check Up**  
*Medical Check Up Type*

Medical Check Up Paket Perusahaan

**Tanggal Pemeriksaan**  
*Date of Examination*

22.07.2021



No Peg : 90086238  
Nama : Felik Ferdiyanto

No Form : ISP-25

**RIWAYAT KESEHATAN****Keluhan**

Tidak ada

**Penyakit yang pernah diderita**

Riwayat DBD Tahun 2021

**Kebiasaan**    **Rokok (Cigarettes)** : Ya        1 Hari/Batang  
                  **Alkohol (Alcohol)**    : Tidak  
                  **Kopi (Coffee)**         : Tidak  
                  **Olah Raga (Exercise)**: Ya        16 Jam/Minggu (Basket Ball)  
                  **Obat-obatan (Drugs)** : Tidak

**Penyakit Keluarga**

**Darah Tinggi (Hypertension)**        : Tidak  
**Kencing Manis (Diabetes Melitus)**    : Tidak  
**Sakit Jantung (Heart disease)**       : Tidak  
**Sakit Ginjal (Renal disease)**         : Tidak  
**Gangguan Mental (Psyc. disorder)**   : Tidak  
**Lain-lain (Others)**                     : Tidak

No Peg : 90086238  
Nama : Felik Ferdiyanto

No Form : ISP-25

**PEMERIKSAAN FISIK**

Tinggi Badan : 174.00 cm  
Berat Badan : 83 kg  
BMI : 27.28 (Obesitas)

Tekanan Darah : 110/70 mmHg  
Denyut Nadi : 70 x / menit  
RR : Normal (16)

Visus	Visus Kanan : 20/20	Visus Kiri : 20/20
Mata	<input checked="" type="checkbox"/> Tidak ada Kelainan	<input type="checkbox"/> Terdapat Kelainan
Kulit	<input checked="" type="checkbox"/> Tidak ada Kelainan	<input type="checkbox"/> Terdapat Kelainan
THT	<input checked="" type="checkbox"/> Tidak ada Kelainan	<input type="checkbox"/> Terdapat Kelainan
Gigi & Mulut	<input checked="" type="checkbox"/> Tidak dilakukan pemeriksaan (Pencegahan penularan covid-19)	
KGB	<input checked="" type="checkbox"/> Tidak ada Kelainan	<input type="checkbox"/> Terdapat Kelainan
Paru-paru	<input checked="" type="checkbox"/> Tidak ada Kelainan	<input type="checkbox"/> Terdapat Kelainan
Jantung	<input checked="" type="checkbox"/> Tidak ada Kelainan	<input type="checkbox"/> Terdapat Kelainan
Perut	<input checked="" type="checkbox"/> Tidak ada Kelainan	<input type="checkbox"/> Terdapat Kelainan
Ginjal	<input checked="" type="checkbox"/> Tidak ada Kelainan	<input type="checkbox"/> Terdapat Kelainan
Saraf	<input checked="" type="checkbox"/> Tidak ada Kelainan	<input type="checkbox"/> Terdapat Kelainan
Kelainan Lain	<input checked="" type="checkbox"/> Tidak ada Kelainan	<input type="checkbox"/> Terdapat Kelainan

EKG : Tidak Normal  
Sinus Bradycardia Right Axis Deviation

NO REG : 90086238  
NO MCU: 210722-3368Print Date : 26.07.2021  
Print Time : 13:45**LAPORAN SPESIFIK***SPECIFIC REPORT***1. AUDIOMETRI :**

	250	500	1000	1500	2000	3000	4000	6000	8000
Right ear	20	20	20	15	20	15	15	10	25
Left ear	20	15	25	25	20	25	25	15	30

Result : ADS Dalam Batas Normal

**2. SPIROMETRI :**

VC :-

FVC :-

FEV1o :-

Result : Tidak ada Pemeriksaan

Bangsai/Poli : CHECKUP  
 Umur/Seks : 25 Y / Male  
 Tanggal Lahir : 20-09-1995  
 Tanggal Terima : 22-07-2021 10:27  
 Tanggal Cetak : 23-07-21 08:07  
 Halaman : 1 / 3

Pasien : **FELIK FERDIYANTO**  
 Alamat : WAHANA RAYA 181 008/012 BEJI UNGARAN  
 No.Pasien : **90086238**  
 No.Lab : **21156885**  
 No.Reg : CPA2107220036  
 Dokter : dr. Rizka Alviventiasari Supr  
 RUTIN

Info Klinik :

**T E S** **HASIL** **UNIT** **NILAI RUJUKAN**

**HEMATOLOGI**

**Darah Lengkap**

Hemoglobin	13.6	g/dL	13.0 - 18.0
Jumlah Lekosit	6.0	10 <sup>3</sup> /ul	5.0 - 10.0
Hitung Jenis			
Basofil	0	%	0 - 1
Eosinofil	3	%	1 - 3
Batang	<b>L 1</b>	%	2 - 6
Segmen	<b>L 46</b>	%	50 - 70
Limfosit	<b>H 41</b>	%	20 - 40
Absolute Lymphocyte Count	2.46	10 <sup>3</sup> /ul	
Neutrophyl Lymphocyte Rat	1.1		
Monosit	<b>H 9</b>	%	2 - 8
Jumlah Eritrosit	4.90	10 <sup>6</sup> /uL	4.60 - 6.20
Hematokrit	41.5	%	40.0 - 54.0
MCV	84.7	fL	80.0 - 96.0
MCH	27.8	pg	27.0 - 31.0
MCHC	32.8	g/dL	32.0 - 36.0
Jumlah Trombosit	217	10 <sup>3</sup> /ul	150 - 400
Laju Endap Darah	<b>H 63</b>	mm/jam	0 - 15

**Golongan Darah + Rhesus**

Golongan Darah	B
Rhesus	Positif

**KIMIA DARAH**

ALT (SGPT)	35	U/L	0 - 45
AST (SGOT)	25	U/L	13 - 33
Gamma GT	30	U/L	5 - 86
Trigliserida	76	mg/dL	50 - 150
Kolesterol Total	149	mg/dL	100 - 200
HDL Direk	63	mg/dL	>= 40
LDL Direk	93	mg/dL	0 - 130

Bangsai/Poli : CHECKUP  
 Umur/Seks : 25 Y / Male  
 Tanggal Lahir : 20-09-1995  
 Tanggal Terima : 22-07-2021 10:27  
 Tanggal Cetak : 23-07-21 08:07  
 Halaman : 2 / 3

Pasien : **FELIK FERDIYANTO**  
 Alamat : WAHANA RAYA 181 008/012 BEJI UNGARAN  
 No.Pasien : **90086238**  
 No.Lab : **21156885**  
 No.Reg : CPA2107220036  
 Dokter : dr. Rizka Alviventiasari Supr  
 RUTIN

Info Klinik :

T E S	HASIL	UNIT	NILAI RUJUKAN
-------	-------	------	---------------

**Glukosa Puasa**

Glukosa Darah Puasa	87	mg/dL	60 - 100
---------------------	----	-------	----------

Kreatinin Darah

1.25	mg/dL	0.8 - 1.3
------	-------	-----------

Asam Urat

<b>H 7.8</b>	<b>mg/dL</b>	3.5 - 7.2
--------------	--------------	-----------

**URINALISA**

**Lengkap**

Warna	kuning		Kuning
Kejernihan	jernih		Jernih
Berat Jenis	1.010		1.005 - 1.030
pH	6.5		5.0 - 7.0
Lekosit Esterase	Negatif		Negatif
Nitrit	Negatif		Negatif
Protein	Negatif		Negatif
Glukosa	Negatif		Negatif
Keton	Negatif		Negatif
Urobilinogen	1.00	mg/dL	0.10 - 1.90
Bilirubin	Negatif		Negatif
Darah Samar	Negatif		Negatif
Sedimen			
Eritrosit	2	/uL	<3
Lekosit	5	/uL	<10
Silinder	Negatif	/lpk	
Sel Epitel	(+)		(+)
Kristal	Negatif		Negatif
Lain-lain	Negatif		

**TINJA**

<b>Analisa Faeces Lengkap</b>	Pending
-------------------------------	---------



Patient Name	: FELIK FERDIYANTO	Patient ID	: SHLC.90086238
Sex / Age / DOB	: M / 025Y / 09/20/1995	Accession No.	: 4000013295693
Modality	: CR\SD	Scan Date	: 07/22/2021 10:27:06
Procedure	: THORAX AP/PA	Report Date/Time	: 07/22/2021 10:46:00 (WIB)
Ref. Department	: MCU	Referring Physician	: DR. RIZKA ALVIVENTIASARI SUPRAPTO

Teknik:  
Thorax proyeksi PA

Temuan:  
PARU: Normal  
MEDIASTINUM: Normal  
TRAKEA DAN BRONKUS: Normal  
HILUS: Normal  
PLEURA: Normal  
DIAFRAGMA: Normal  
JANTUNG: Normal                      CTR: <50%  
AORTA: Normal  
VERTEBRA THORAKAL DAN TULANG-TULANG LAINNYA: Normal  
JARINGAN LUNAK: Normal  
ABDOMEN YANG TERVISUALISASI: Normal  
LEHER YANG TERVISUALISASI: Normal  
--

Kesan:  
Tidak tampak kelainan signifikan cor dan pulmo pada pemeriksaan saat ini.

**Best Regards,**



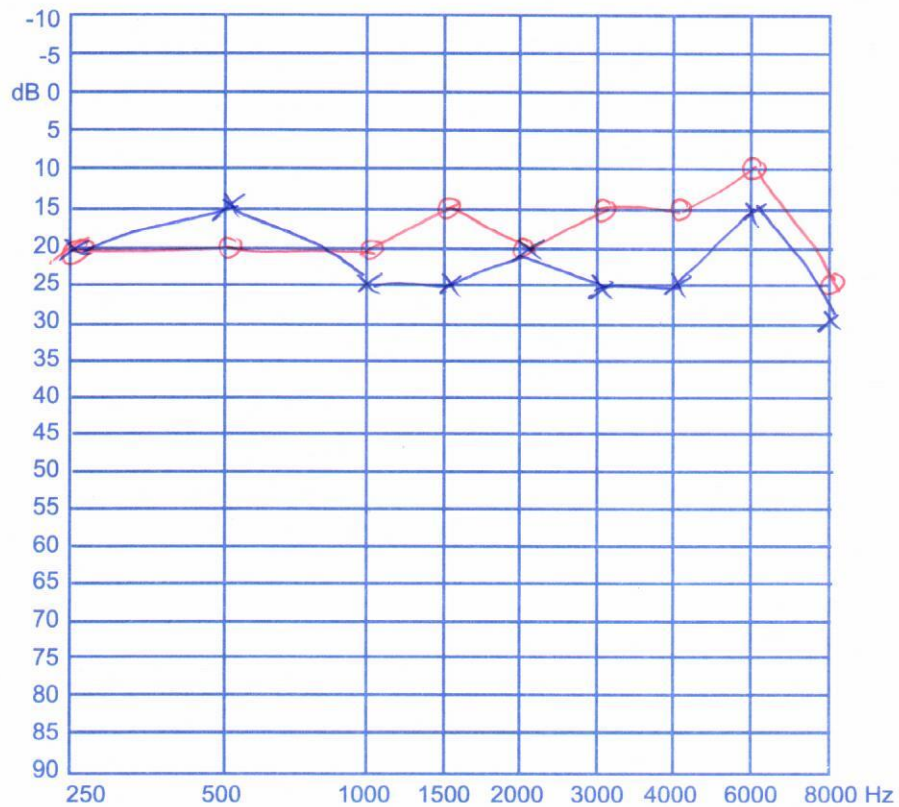
**dr. Amelia Putri, Sp.Rad**

*\*This document is digitally signed and hence no manual signature is required.*



**HASIL PEMERIKSAAN  
AUDIOMETRI**

FELIK FERDIYANTO / Male / Ph: 089667852613  
 MR No: SHLC.90-08-62-38 / DOB: 20-Sep-1995 (28y 10m 2d)  
 CPA2107220036 / 22-Jul-2021 09:09  
 dr. Rizka Alvientiasari Suprpto / INSPEKTINDO SINERGI PERSADA, PT



*Handwritten signature*

**dr. Bambang Hari Santosa, Sp. O.**  
 Spesialis Otorhinolaryngologist  
 SIP : 503/040/Dinkes/Sp/2018

No Peg : 90086238  
Nama : Felik Ferdianto

No Form : ISP-25

### KESIMPULAN

#### Hasil pemeriksaan fisik (Physical result)

1. Kondisi Nutrisi : Obesitas (BMI=27.2)
2. EKG : Sinus Bradycardia Right Axis Deviation

#### Saran dan anjuran (Advice)

1. Konsultasi ke Ahli Gizi
2. Jika ada Keluhan Konsultasi ke Dokter Spesialis Jantung

#### Hasil pemeriksaan lab (Laboratory result)

1. Darah : LED meningkat = 63 mm/jam, Asam Urat meningkat = 7.8 mg/dL
2. Urine : Tidak ada kelainan
3. Faeces : Pending, Tidak ada bahan (Pasien Menolak Melakukan Pemeriksaan Faeces)

#### Saran dan anjuran (Advice)

1. Diet rendah purin dan olahraga teratur, Jika ada keluhan konsultasi ke Dokter

#### Hasil pemeriksaan radiologi (Radiologic result)

- Thorax : Tidak tampak kelainan signifikan cor dan pulmo pada pemeriksaan saat ini

#### Saran dan anjuran (Advice)

-

#### Hasil Keseluruhan

Baik

**DIET HIPERURISEMIA**

1. Kurangi konsumsi jeroan, daging (kecuali ikan dan ayam) dan kacang-kacangan
2. Banyak minum air putih
3. Buah yang tidak dianjurkan adalah durian

Kami mengucapkan terima kasih atas kepercayaan Anda pada  
"*Siloam Hospitals Lippo Cikarang*" untuk Pemeriksaan  
Kesehatan.

We would like to thank you for the confidence given to  
the *Siloam Hospitals Lippo Cikarang* to perform this  
Medical Check Up.

**Kami sarankan Pemeriksaan Kesehatan rutin setiap 1 tahun.**

We suggest to have a Medical Check Up Yearly.

Resident Medical Officer

A handwritten signature in blue ink, appearing to read 'Dennis Christian Tu'.

ah dr. Dennis Christian Tu

NO. 503/301/DPMPTSP/DU/2021

ID: 90-08-62-38  
Name: FERRIYANTO, FELIX  
Age: 25 Years  
Gender: Male

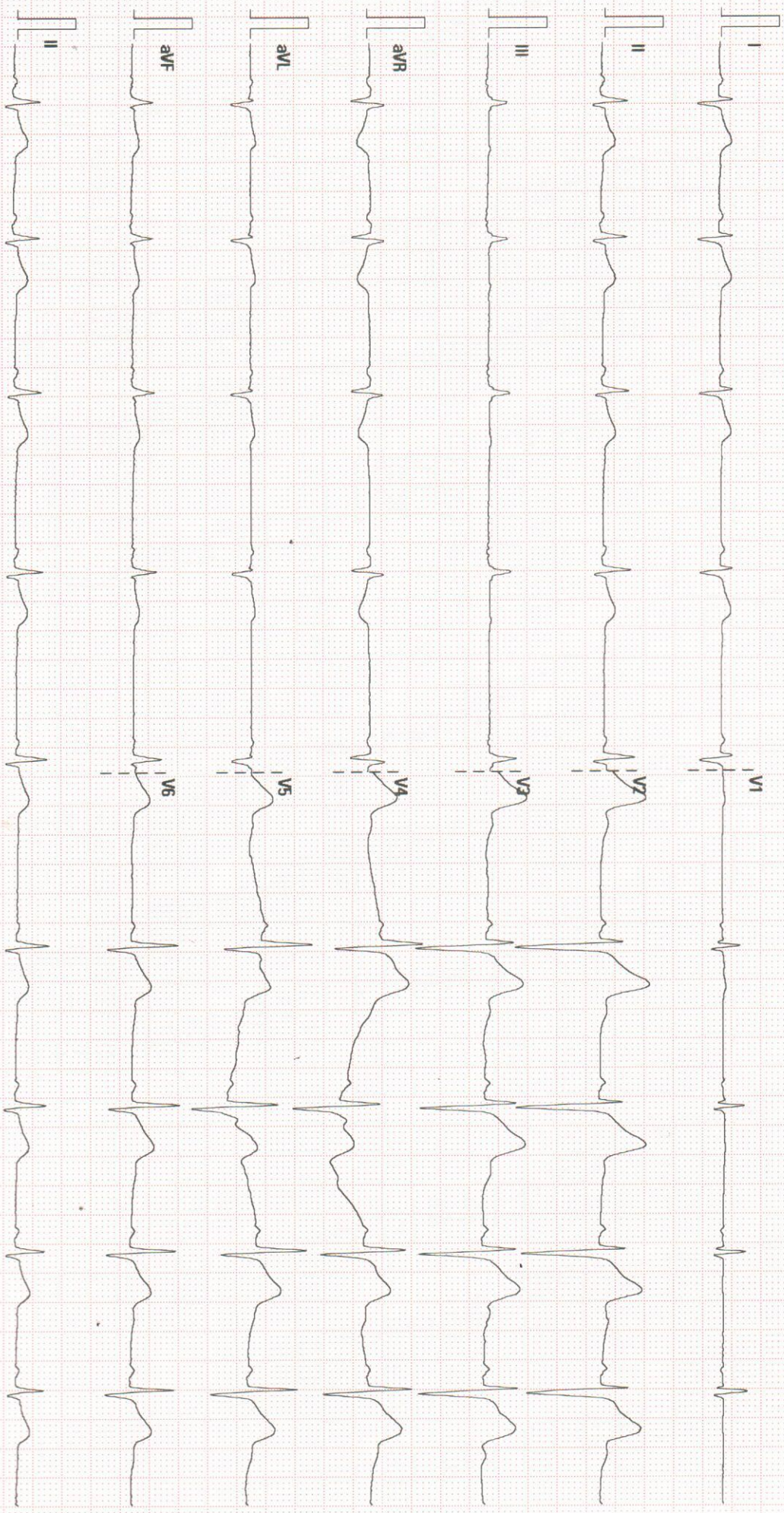
2021-07-22 09:54:33

Vent. Rate  
PR Interval  
QRS Duration  
QT/QTc Interval  
P/QRS/T Axes  
QTc:Hodges

54 bpm  
146 ms  
102 ms  
430/420 ms  
7/101/36 deg

Sinus arrhythmia  
Rightward axis  
Borderline ECG

Unconfirmed Diagnosis



25 mm/s

10 mm/mV

60 Hz

BOR 36 Hz

Siouxon Hospital Lipoo Clearang

02.07.00/V28.4.1

SN:FN-91014438

Atrial rate \_\_\_\_\_  
Vent.rate \_\_\_\_\_  
P-R Interval \_\_\_\_\_  
QRS Interval \_\_\_\_\_  
Q-T Interval \_\_\_\_\_  
Elec.Axis \_\_\_\_\_  
Eles. Pos \_\_\_\_\_  
Patient Pos \_\_\_\_\_

Rhytm \_\_\_\_\_  
P Waves \_\_\_\_\_  
T Waves \_\_\_\_\_  
S-T Sagment \_\_\_\_\_  
Remarks \_\_\_\_\_

*sinus bradycard  
right axis dev*

*ll*  
dr. Christine Anita, SpJP  
Dokter Spesialis Jantung & Pembuluh Darah  
No. 503/285/DPMP/Sp/2019  
SHLC