

Dari serangkaian pemeriksaan kesehatan Tn. **YUDHI MURDANA** umur 34 tahun yang telah dilakukan oleh Dokter kami pada tanggal 21 Januari 2019 dapat kami rangkumkan sebagai berikut:

- **ANAMNESA**
 - Keluhan Sekarang : Tidak adan keluhan.
 - Riwayat Penyakit Dahulu : -
 - Riwayat Penyakit Keluarga : -
- **PEMERIKSAAN FISIK** :
- Mata : Dalam batas normal.
- **LABORATORIUM** :
- Darah Lengkap : Peningkatan Haemoglobin.
- Urine Lengkap : Dalam batas normal.
- Kimia Darah : Hipertrigliserida (Peningkatan Trigliserida) : 303 mg/dl
- **RADIOLOGI** : Jantung dan Paru dalam batas normal.
- **SPIROMETRI** : Dalam batas normal.
- **ELEKTROKARDIOGRAFI** : Dalam batas normal.

Kesimpulan : Dari Anamnesa, Pemeriksaan Fisik, Pemeriksaan Laboratorium Rontgen Photo Thorax, Spirometri, Elektrokardiografi dapat disimpulkan bahwa kondisi yang bersangkutan pada saat ini dalam keadaan:

DAPAT MELAKUKAN AKTIFITAS PEKERJAAN

- Catatan** :
- * Konsultasi ke Dokter Spesialis Penyakit Dalam untuk **Hipertrigliseridia**
 - * Senantiasa mengkosumsi makanan rendah lemak
 - * Istirahat cukup dan olah raga yang teratur.

Duri, 25 Januari 2019

Rumah Sakit
permatahati
dr. **DIAN NOVERA**
Koordinator Medical Check Up

LAPORAN PEMERIKSAAN KESEHATAN BERKALA

KARYAWAN

LAIN - LAIN

NAMA : Yulhi Murbantanggal / LAHIR : 29-10-1984 JENIS KELAMIN : Laki-Laki
KOTA : Duri TELEPHONE : 0813 2000000 POSISI KERJA :

ALAMAT RUMAH : Jln. Kemuning no.06
PERUSAHAAN : PT. INSPEKTIMO

RIWAYAT PENYAKIT DAHULU :

↓
DM HT (-)
glus - DM (-)

RIWAYAT PENYAKIT KELUARGA :

↓
—

KELUHAN SEKARANG :

↓
—

TINGGI BADAN : 163 cm BERAT BADAN : 70 kg.
TEKANAN DARAH : 110/70 mmHg SUHU : 36.5 °C
FREKWENSI PERNAFASAN : 20 x/menit NADI : x/menit

GINJAL : 2-3 (-)

ALAT KELAMIN : 2-3

KELENJER SELA PAHA : 2-3

HERNIA : (-)

ANGGOTA GERAK : RT, RL, PL, PR, L, R

SISTEM SYARAF : 2-3

REFLEK NEUROLOGI : RT, RL, PL, PR, L, R

VARISES : (-)

ANUS - RECTUM : Hemorrhoids :
Prostate :
Tumor : 2-3

KEPALA : 2-3

MATA :

	Mata Kanan	Mata Kiri
Konjungtiva	normal (-)	normal (-)
Selera	1/2 (-)	1/2 (-)
Pupil	1/2 (-)	1/2 (-)
Visus	20/20	20/20
Rofraksi		
Buta Warna	(-)	

Kanan :
TELINGA : Kiri : 2-3
Membrantimpani :

KULIT : 2-3

RONTGEN
PHOTO THORAX :

HIDUNG : 2-3

LAIN - LAIN :

MULUT : Lidah :
Gigi : Caries (17)
Faring :
Tonsil :
Gusi :

LEHER : Kelenjer Thyroid : Pembesaran FTB (-)
Kelenjer Getah Bening :
Tekanan Vena Jugularis : Turun 2/3 Jantung
Massa :
Trachea :

DADA: Bentuk : Simetris
Gerakan : normal RT, RL, PL, PR
Paru :
Jantung : Jantung : Cor Pulmonale (-)
Khusus untuk perempuan : Payudara : Reguler

PERUT : Hati : 2-3
Limpa : Hepatomegali (-)
Massa :

KEBIASAAN :
✓ Merokok : (-)
✓ Minum Alkohol : (-)
✓ Olah Raga : (17)
✓ Obat - obatan : (-)

PEMERIKSAAN LABORATORIUM
Laboratory Examination


Nama : Tn. Yudi Murdana
T. Lahir : 29 -10 -1964
Tanggal : 21 Januari 2019
Ket. Klinis : Medical Check Up

* BLOOD / Darah :

- Hemoglobin	:	15.0	gr %	(L 12 - 16) (P 12 - 14)
- Lekosit	:	9.170	/ mm 3	(5 - 10.0)
- LED	:	2/5	/ mm 2	(L < 20) (P < 30)
- Hitung jenis	:			
Basofil	:	0	%	(0 - 1)
Eosinofil	:	2	%	(1 - 3)
Batang	:	1	%	(0 - 4)
Segmen	:	58	%	(50 - 70)
Limfosit	:	38	%	(20 - 40)
Monosit	:	1	%	(2 - 8)
- Golongan darah	:	B Rh +		

Nama : *Yudi Murdana*
Umur : *29-10-84.*
Tanggal Periksa :
Alamat :

Golongan Darah	<i>B</i>
Rhesus	<i>+</i>



Anti : A Anti : B Anti : AB Anti : Rh


* BLOOD CHEMISTRY / Kimia Darah :

Glucosa Nucther	:	84	mg %	(<126)
Glucose Post Prondial	:	112	mg %	(< 140)
- Total Kolesterol	:	201	mg %	(< 220)
- Triglyserida	:	303	mg %	(< 200)
- HDL Cholesterol	:	34	mg %	(40 – 60)
- LDL Cholestrol	:	107	smg %	(100-129)
- Ureum Darah	:	19	mg %	(10 – 40)
- Kreatinin	:	0,5	mg %	(0,7 – 1,5)
- Uric Acid	:	6.4	mg %	(3.4 – 7.0)
- S.G.O.T.	:	21	U/l	(< 24)
- S.G.P.T	:	35	U/l	(< 32)
- Gamma GT	:	39	U/l	(L=10-71 P=6-42)

* URINALYSIS / Urinalisa :

- Warna	:	Kuning Muda
- BJ	:	1.015
- pH	:	6.0
- Protein	:	(-) Negatif
- Reduksi	:	(-) Negatif
- Leukosit	:	(-) Negatif
- Bilirubin	:	(-) Negatif
- Urobilin	:	(+) Positif
- Darah	:	(-) Negatif
- Sedimen	:	
Epitel	:	0 – 2 /lp
Lekosit	:	0 – 3 /lp
Eritrosit	:	0 – 2 /lp
Silinder	:	(-) Negatif
Kristal	:	(-) Negatif
Nitrit	:	(-) Negatif

Duri, 21 Januari 2019
Diperiksa oleh,

Rumah Sakit 
permatahati

(Nelly Santy, A.md.Ak)



PEMERIKSAAN MATA Eye Examination

Nama : Yudi Mardani Tanggal : 21 / 01 - 2019
Tanggal Lahir : 29 / 10 - 1984 Ket. Klinis : RM

Table with 3 columns: Examination Item, Mata Kanan / Right Eye, and Mata Kiri / Left Eye. Rows include Visus, Refraksi, Reaksi Cahaya, Pupil, Segment Depan, Segment Belakang, Tekanan Bola Mata, Gerakan Bola Mata, Lapangan Pandang, Near of Vision, Jaeger, and Buta Warna.

Kesan : Emetropia

Anjuran :

Duri, 21-01-2019

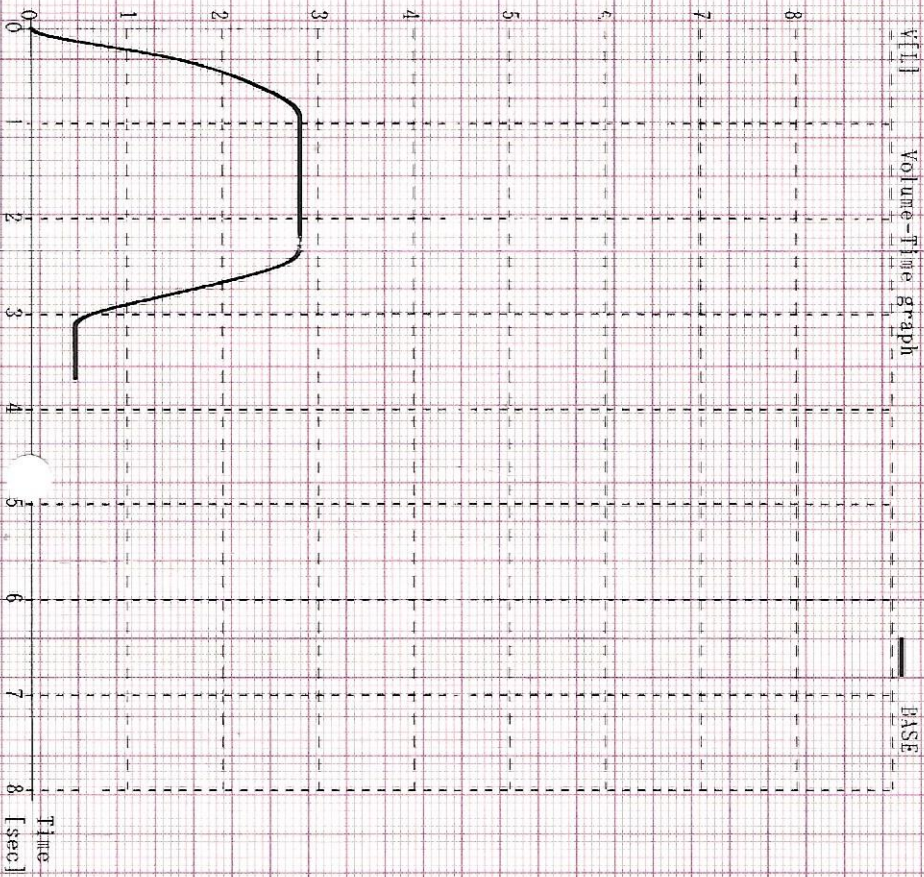

dr. Rusdayani, Sp M Ophthalmologist

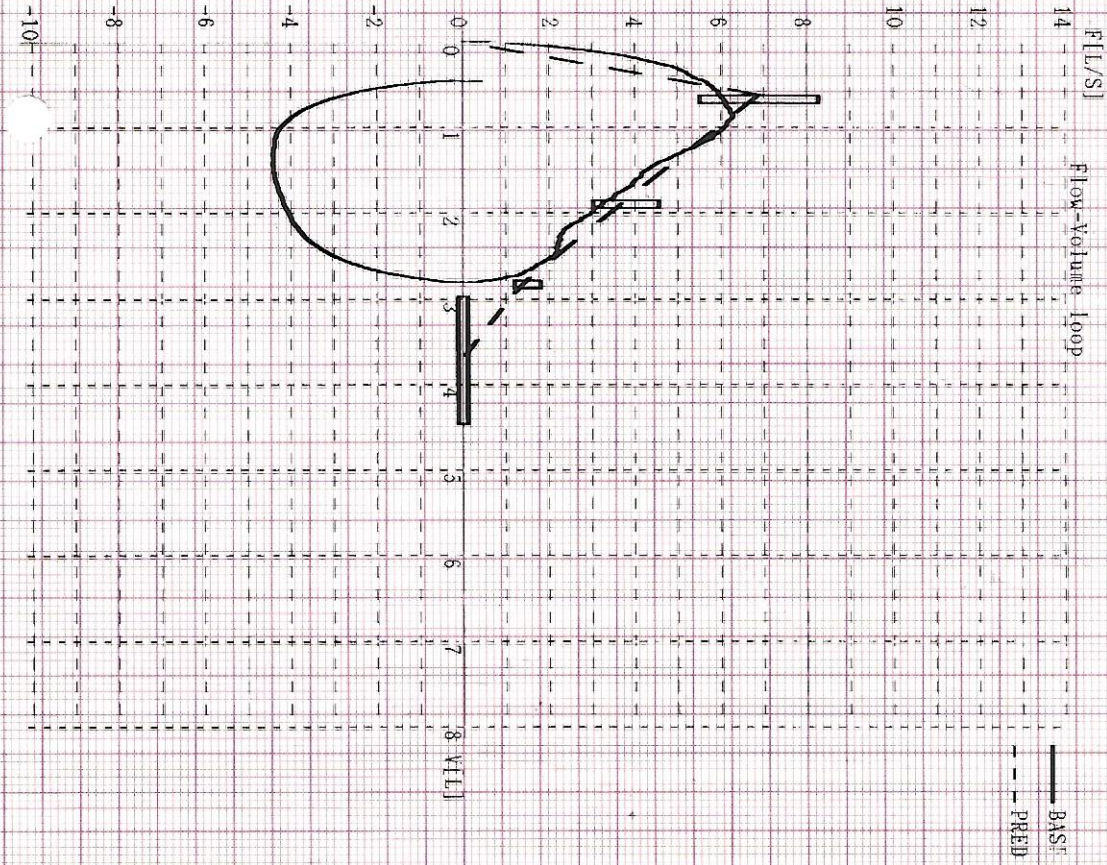
Patient

- ID : 01
 - Name : yudi
 - Sex : Male
 - Age : 34years
 - Weight : 69kg
 - Height : 163cm
 - Race : Oriental
 - Smoke : Yes
 (1/2 Pack/Day - 0years)

FVC prediction Formula : Knudson/ITS
 - Result : Mild restriction



MEAS1	MEAS2	MEAS3	MEAS4	MEAS5	MEAS6	MEAS7	MEAS8	MEAS9	MEAS10	MEAS11	MEAS12	MEAS13	MEAS14	MEAS15	MEAS16	MEAS17	MEAS18	MEAS19	MEAS20
FEV1	2.81	3.72	75.4	0.00	0.00	0.00	0.00	0.00	0.00	0.00	0.00	0.00	0.00	0.00	0.00	0.00	0.00	0.00	0.00
FEV1 FVC	99.99	83.16	120.2	0.00	0.00	0.00	0.00	0.00	0.00	0.00	0.00	0.00	0.00	0.00	0.00	0.00	0.00	0.00	0.00
FEF 200-1200ml	5.71	6.28	91.0	0.00	0.00	0.00	0.00	0.00	0.00	0.00	0.00	0.00	0.00	0.00	0.00	0.00	0.00	0.00	0.00
FEF 25-75%	4.39	3.11	141.0	0.00	0.00	0.00	0.00	0.00	0.00	0.00	0.00	0.00	0.00	0.00	0.00	0.00	0.00	0.00	0.00
FEF 75-85%	2.34	1.07	218.5	0.00	0.00	0.00	0.00	0.00	0.00	0.00	0.00	0.00	0.00	0.00	0.00	0.00	0.00	0.00	0.00
PEF	6.45	6.00	93.4	0.00	0.00	0.00	0.00	0.00	0.00	0.00	0.00	0.00	0.00	0.00	0.00	0.00	0.00	0.00	0.00
PEF 25%	6.09	6.64	91.7	0.00	0.00	0.00	0.00	0.00	0.00	0.00	0.00	0.00	0.00	0.00	0.00	0.00	0.00	0.00	0.00
PEF 50%	4.66	3.80	122.8	0.00	0.00	0.00	0.00	0.00	0.00	0.00	0.00	0.00	0.00	0.00	0.00	0.00	0.00	0.00	0.00
PEF 75%	2.76	1.51	182.6	0.00	0.00	0.00	0.00	0.00	0.00	0.00	0.00	0.00	0.00	0.00	0.00	0.00	0.00	0.00	0.00



LAPORAN SPIROMETRI
Spirometry Report

Rumah Sakit



Permatahati

Nama : Yudhi Mardana
Umur : 34 thn

Tanggal : 21-01-2019
Ket. Klinis : MCU

FVC : 85,4 %
FEV1 : 89,2 %
FEV1/FVS : 70,2 %
Kesan : Normal
Anjuran :

Duri,
Pemeriksa,


Rumah Sakit
Permatahati
Dr. Anggraini R., SpP
Spesialis Paru



LAPORAN RADIOLOGI
Radiology Report

Nama : An. Yudhi Murdana
Tgl Lahir : 29-10-1984
Tanggal : 21-01-2019
Ket. Klinis : MCU

* Foto Thorax
Chest X Ray

- Paru : CORAKAN BRONCHO VASKULER NORMAL.
Lung : TAK TAMPAK KESURAMAN / INFILTRAT.
SINUS COSTOPRENICUS DAN DIAFRAGMA NORMAL.
- Jantung : CTR < 50%.
Heart : LETAK, BENTUK, BESAR NORMAL.
- Kesimpulan : PARU : TAK TAMPAK KELAINAN.
JANTUNG : TAK MEMBESAR.

Duri, 21-01-2019
Pemeriksa,


Rumah Sakit permatahati
dr. DK. WICAKSANA, Sp Rad
Radiolog