

DATA PRIBADI
PERSONAL DATA

Nomor Formulir
Formulir Number

ISP-31

NIK

90129078

Nama Lengkap
Full Name

Mugianto

Tanggal Lahir / Usia
Date of Birth / Age

16.05.1981 / 40 Tahun

Jenis Kelamin
Sex

Laki-laki

Alamat
Address

PT. INSPEKTINDO SINERGI PERSADA

Divisi
Division

-

Kebangsaan
Nationality


INDONESIA

Jenis Medical Check Up
Medical Check Up Type

Medical Check Up Paket Perusahaan

Tanggal Pemeriksaan
Date of Examination

27.11.2021



NO REG : 90129078
NO TRANS : 211129-3530

Print Date : 29.11.2021
Print Time : 15:04

RIWAYAT KESEHATAN

MEDICAL HISTORY

Keluhan

(Present Complaint)

Tidak ada

Penyakit yang pernah diderita

(Past Medical History)

Tidak ada

Kebiasaan **Rokok (Cigarettes)** : Tidak
(Habits) **Alkohol (Alcohol)** : Tidak
 Kopi (Coffee) : Tidak
 Olah Raga (Exercise): Ya 1-2 Jam/Minggu (Lari)
 Obat-obatan (Drugs) : Tidak

Penyakit Keluarga

(Family History)

Darah Tinggi (Hypertension) : Ya BAPAK
Kencing Manis (Diabetes Melitus) : Tidak
Sakit Jantung (Heart disease) : Ya IBU
Sakit Ginjal (Renal disease) : Tidak
Gangguan Mental (Psyc. disorder) : Tidak
Lain-lain (Others) : Tidak

211129-3530

PEMERIKSAAN FISIK

Tinggi Badan : 175.00 cm	Tekanan Darah : 140/80 mmHg
Berat Badan : 89.00 kg	Denyut Nadi : 70 x / menit
BMI : 29.09 (Obesitas)	RR : Normal (20)
Visus	Visus Kanan : 20/30 Visus Kiri : 20/30
Mata	[] Tidak ada Kelainan [X] Terdapat Kelainan Kiri : Presbiopia : +1.00 Kanan : Presbiopia : +1.00
Kulit	[X] Tidak ada Kelainan [] Terdapat Kelainan
THT	[X] Tidak ada Kelainan [] Terdapat Kelainan
Gigi & Mulut	[X] Tidak dilakukan pemeriksaan (Pencegahan penularan covid-19)
KGB	[X] Tidak ada Kelainan [] Terdapat Kelainan
Paru-paru	[X] Tidak ada Kelainan [] Terdapat Kelainan
Jantung	[X] Tidak ada Kelainan [] Terdapat Kelainan
Pencernaan	[X] Tidak ada Kelainan [] Terdapat Kelainan
Ginjal	[X] Tidak ada Kelainan [] Terdapat Kelainan
Saraf	[X] Tidak ada Kelainan [] Terdapat Kelainan
Kelainan Lain	[] Tidak ada Kelainan [X] Terdapat Kelainan Tekanan Darah : 'Hipertensi' - Jaeger Test : Jaeger 2 - Ishihara Test : Tidak Buta Warna

PEMERIKSAAN TAMBAHAN

LAPORAN EKG	Normal Normal Sinus Rythm
LAPORAN TREADMILL	Normal Negative Ischemic Response
LAPORAN PAPSMEAR	Tidak ada Pemeriksaan
LAPORAN UROFLOWMETRI	Tidak ada Pemeriksaan

11/29/202 3:28:54PM

NO REG : 90129078
NO MCU: 211129-3530Print Date : 29.11.2021
Print Time : 15:04**LAPORAN SPESIFIK**SPECIFIC REPORT**1. AUDIOMETRI :**

	250	500	1000	1500	2000	3000	4000	6000	8000
Right ear	25	25	20	20	20	20	25	25	25
Left ear	25	20	20	25	20	20	25	25	25

Result : ADS Dalam Batas Normal

2. SPIROMETRI :

VC :-

FVC :-

FEV1o :-

Result : Tidak ada Pemeriksaan

Bangsai/Poli	: CHECKUP	Pasien	: MUGIANTO
Umur/Seks	: 40 Y / Male	Alamat	: LANTUR NO 12 RT 003/006
Tanggal Lahir	: 16-05-1981	No.Pasien	: 90129078
Tanggal Terima	: 27-11-2021 09:05	No.Lab	: 21220217
Tanggal Cetak	: 27-11-21 16:31	No.Reg	: CPA2111270003
Halaman	: 2 / 3	Dokter	: dr. Julianto Kemala

RUTIN

Info Klinik :

T E S	HASIL	UNIT	NILAI RUJUKAN
-------	-------	------	---------------

Glukosa Puasa

Glukosa Darah Puasa	98	mg/dL	60 - 100
---------------------	----	-------	----------

Kreatinin Darah

Kreatinin Darah	1.02	mg/dL	0.8 - 1.3
eGFR	91.5	mL/mnt/1.73 m ²	

GFR Comment

>= 60 Normal kidney function

Reff : National Kidney Foundation, 2006

* CKD EPI

Asam Urat	6.1	mg/dL	3.5 - 7.2
-----------	-----	-------	-----------

URINALISA

Lengkap

Warna	kuning		Kuning
Kejernihan	jernih		Jernih
Berat Jenis	1.030		1.005 - 1.030
pH	6.5		5.0 - 7.0
Lekosit Esterase	Negatif		Negatif
Nitrit	Negatif		Negatif
Protein	Negatif		Negatif
Glukosa	Negatif		Negatif
Keton	Negatif		Negatif
Urobilinogen	1.15	mg/dL	0.10 - 1.90
Bilirubin	Negatif		Negatif
Darah Samar	Negatif		Negatif
Sedimen			
Eritrosit	1	/uL	<3
Lekosit	4	/uL	<10
Silinder	Negatif	/lpk	
Sel Epitel	(+)		(+)
Kristal	Negatif		Negatif

Bangsai/Poli : CHECKUP
 Umur/Seks : 40 Y / Male
 Tanggal Lahir : 16-05-1981
 Tanggal Terima : 27-11-2021 09:05
 Tanggal Cetak : 27-11-21 16:31
 Halaman : 3 / 3

Pasien : **MUGIANTO**
 Alamat : LANTUR NO 12 RT 003/006
 No.Pasien : **90129078**
 No.Lab : **21220217**
 No.Reg : CPA2111270003
 Dokter : dr. Julianto Kemala

RUTIN

Info Klinik :

T E S	HASIL	UNIT	NILAI RUJUKAN
-------	-------	------	---------------

Lain-lain	Negatif		
-----------	---------	--	--

TINJA

Analisa Faeces Lengkap

Warna	coklat		Coklat
Konsistensi	lembek		Lembek
Lendir	Negatif		Negatif
Darah	Negatif		Negatif
Mikroskopik			
Eritrosit	1-2	/lpb	
Leukosit	2-3	/lpb	
Epitel	Positif	/lpb	
Telur Cacing	Negatif		Negatif
Amoeba	Negatif		Negatif
Sisa Makanan			
Amilum	Negatif		Negatif
Lemak	Negatif		Negatif
Serat Tumbuhan	Positif		Negatif
Darah Samar	Positif		Negatif
* Hemoglobin +			
pH	8.5		
Glukosa	Negatif		
Pewarnaan Gram	Ditemukan batang gram negatif		
Lain - lain	Negatif		
Keterangan	Perdarahan saluran cerna bagian bawah		

nurhayati

Tanggal Pelaporan : 27-11-2021 16:31

Patient Name	: MUGIANTO	Patient ID	: SHLC.90129078
Sex / Age / DOB	: M / 040Y / 05/16/1981	Accession No.	: 4000014522586
Modality	: CR	Scan Date	: 11/27/2021 07:45:00
Procedure	: THORAX AP/PA	Report Date/Time	: 11/27/2021 08:10:08 (WIB)
Ref. Department	: MCU	Referring Physician	: DR. JULIANTO KEMALA

Teknik:
Thorax proyeksi PA

Temuan:
PARU: Normal
MEDIASTINUM: Normal
TRAKEA DAN BRONKUS: Normal
HILUS: Normal
PLEURA: Normal
DIAFRAGMA: Normal
JANTUNG: Normal CTR: <50%
AORTA: Aorta elongasi
VERTEBRA THORAKAL DAN TULANG-TULANG LAINNYA: Normal
JARINGAN LUNAK: Normal
ABDOMEN YANG TERVISUALISASI: Normal
LEHER YANG TERVISUALISASI: Normal

Kesan:
Tidak tampak kelainan signifikan cor dan pulmo pada pemeriksaan saat ini.
Aorta elongasi

Best Regards,



dr. Amelia Putri, Sp.Rad

**This document is digitally signed and hence no manual signature is required.*

Patient Name	: MUGIANTO	Patient ID	: SHLC.90129078
Sex / Age / DOB	: M / 040Y / 05/16/1981	Accession No.	: 4000014522593
Modality	: US	Scan Date	: 11/27/2021 08:02:51
Procedure	: COMPLETE ABDOMEN USG	Report Date/Time	: 11/27/2021 08:15:46 (WIB)
Ref. Department	: MCU	Referring Physician	: DR. JULIANTO KEMALA

Teknik:
USG whole abdomen

Temuan:
HEPAR: Ukuran membesar (panjang +/- 18,3 cm) dengan echostruktur parenkim homogen meningkat
LIEN: Normal
SISTEM VENA PORTA: Normal
VENA CAVA INFERIOR, VENA HEPATIKA: Normal
SISTEM BILIER: Normal
KANTUNG EMPEDU: Normal
PANKREAS: Normal
GINJAL:
• KANAN: Normal
• KIRI: Normal
SISTEM PELVIKALISES: Normal
BULI-BULI: Normal
KELENJAR GETAH BENING: Tidak tampak membesar
CAIRAN BEBAS: Tidak ditemukan
PROSTAT: Normal
VESIKULA SEMINALIS: Normal

--
Kesan:
Hepatomegali
Fatty liver
Tidak tampak kelainan pada organ-organ intraabdomen lain yang tervisualisasi saat ini.

Best Regards,

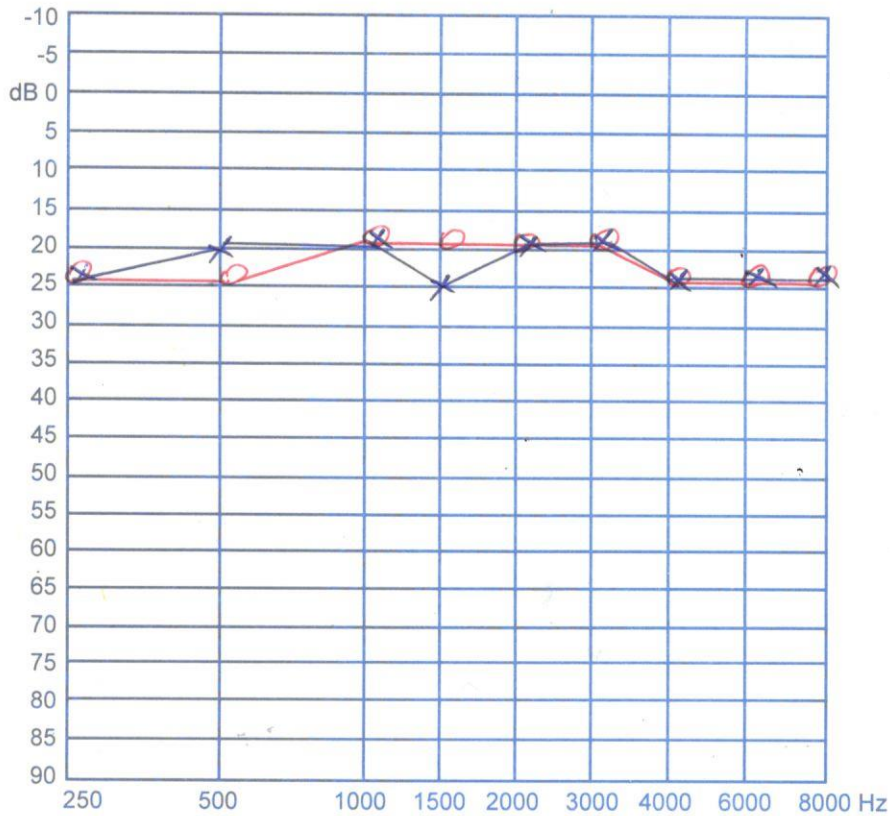


dr. Amelia Putri, Sp.Rad

**This document is digitally signed and hence no manual signature is required.*

**HASIL PEMERIKSAAN
AUDIOMETRI**

MUGIANTO / Male / Ph: 081219319816
 MR No: SHLC.90-12-90-78 / DOB: 16-May-1981 (40y 8m 11d)
 CPA2111270003 / 27-Nov-2021 07:05
 dr. Julianto Kemala / INSPEKTINDO SINERGI PERSADA, PT



Handwritten note: RR/L : Data kedua normal

Signature: dr. Yan Auntung, Sp.THT
 Spesialis Peny. Telinga Hidung & Tenggorokan

NO REG : 90129078
NO Trans : 211129-3530

Print Date : 29.11.2021
Print Time : 15:04

KESIMPULAN
SUMMARY OF FINDINGS

Hasil pemeriksaan fisik (Physical result)

1. Kondisi Nutrisi : Obesitas (BMI = 29)
2. Mata : Presbiopia (ODS=+1.00)
3. Hasil Tensi : Hipertensi (140/80)

Saran dan anjuran (Advice)

1. Konsultasi ke Ahli Gizi
2. Pakai Kacamata Baca
3. Konsultasi ke Dokter Spesialis Penyakit Dalam

Hasil pemeriksaan lab (Laboratory result)

1. Darah : Jumlah Lekosit Meningkat = 10200/ul, Jumlah Trombosit Meningkat = 418000/ul, Trigliserida Meningkat = 183 mg/dl, Kolesterol Total Meningkat = 222 mg/dl, LDL Direk Meningkat = 145 mg/dl
2. Urine : Tidak ada Kelainan
3. Faeces : Darah Samar (+)

Saran dan anjuran (Advice)

1. Diet rendah lemak dan olahraga teratur, Jika ada keluhan Konsultasi ke Dokter

Hasil pemeriksaan radiologi (Radiologic result)

1. Thorax : Tidak tampak kelainan signifikan cor dan pulmo pada pemeriksaan saat ini. Aorta elongasi.
2. USG Abdomen : Hepatomegali. Fatty liver. Tidak tampak kelainan pada organ-organ intraabdomen lainnya yang tervisualisasi saat ini

Saran dan anjuran (Advice)

1. Jika ada Keluhan Konsultasi ke Dokter Spesialis Jantung
2. Konsultasi ke Dokter Spesialis Penyakit Dalam

Hasil Keseluruhan

FIT WITH RESTRICTION

DIET HIPERKOLESTEROL

1. Menggunakan minyak goreng tidak lebih dari 2 kali penggorengan
2. Kurangi konsumsi makanan yang mengandung daging, jeroan kecuali daging ayam dan ikan.
3. Kurangi konsumsi makanan yang mengandung lemak tinggi, seperti makanan yang mengandung santan, gorengan, makanan berminyak lainnya.
4. Olah raga teratur minimal jalan cepat seminggu 3 kali @ 30 menit
5. Konsumsi makanan yang berserat tinggi seperti oat meal (bubur gandum), dianjurkan yang **fast cooking** dan tidak ditambah garam, gula atau susu, boleh ditambah sayuran hijau yang telah dicuci bersih., perbanyak konsumsi buah seperti jeruk, papaya, tidak dianjurkan konsumsi buah durian.
6. Banyak makan sayuran hijau, seperti brokoli, cai sim, bayam, kailan, dsb

Kami mengucapkan terima kasih atas kepercayaan Anda pada "Siloam Hospitals Lippo Cikarang" untuk Pemeriksaan Kesehatan.

We would like to thank you for the confidence given to the *Siloam Hospitals* Lippo Cikarang to perform this Medical Check Up.

Kami sarankan Pemeriksaan Kesehatan rutin setiap 1 tahun.

We suggest to have a Medical Check Up Yearly.

Head Dept of Medical Check Up



dr. Dennis Christian Tu

NO. 503/301/DPMPTSP/DU/2021

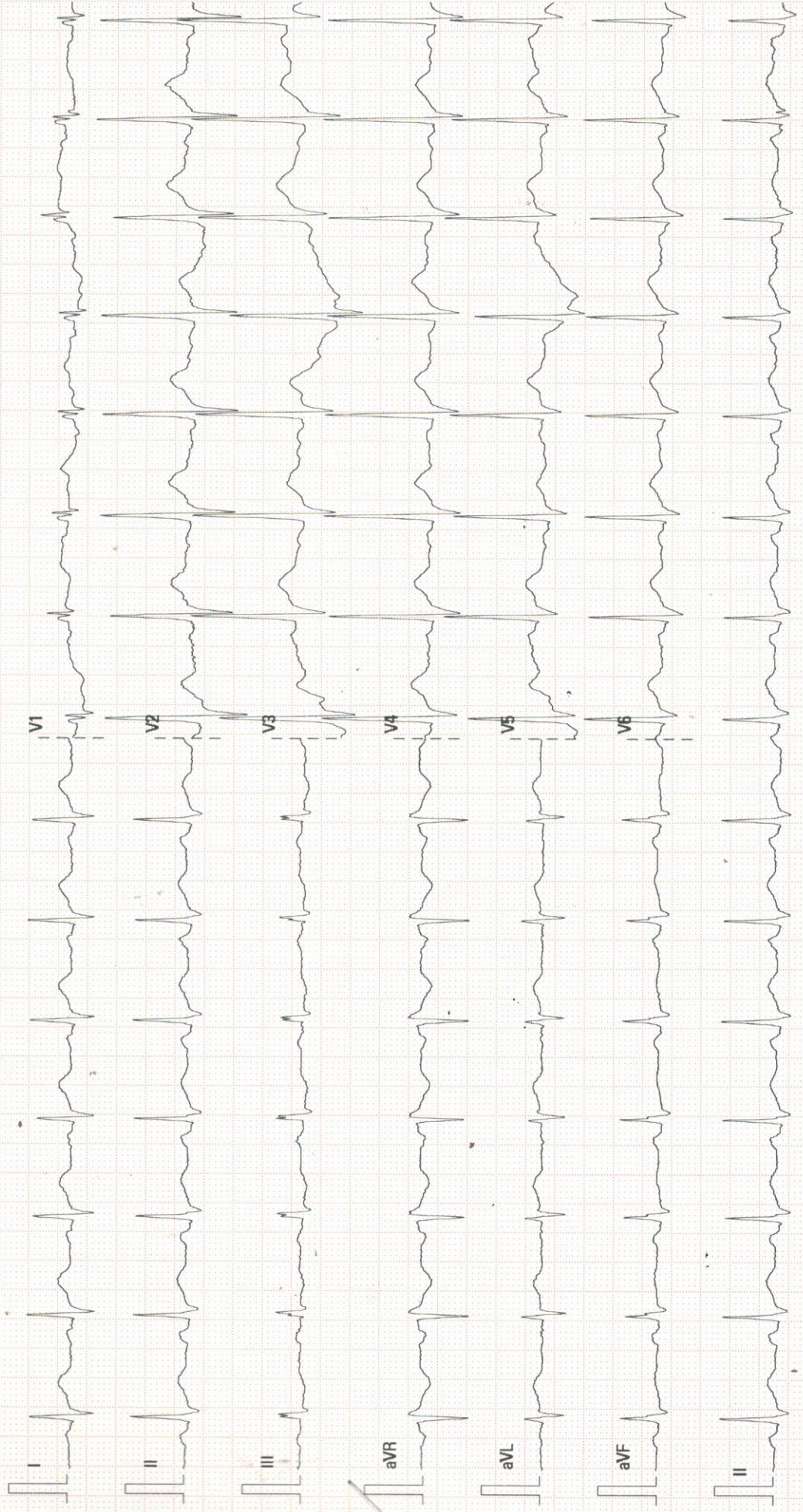
ID: 00989
Name: mugianto, mugianto
Age: 40 Years
Gender: Male

2021-11-27 07:35:27

Vent. Rate 88 bpm
PR Interval 154 ms
QRS Duration 114 ms
QT/QTc Interval 380/429 ms
P/ORS/T Axes 58/61/21 deg
QTc:Hodges

Sinus rhythm
Normal ECG

Unconfirmed Diagnosis



Atrial rate _____
Vent.rate _____
P-R Interval _____
QRS Interval _____
Q-T Interval _____
Elec.Axis _____
Eles. Pos _____
Patient Pos _____

Rhytm _____
P Waves _____
T Waves _____
S-T Sagment _____
Remarks _____

Normal Sinus rythm bpm
(Normal ECG)


dr. Christine Anita, SpJP
Dokter Spesialis Jantung & Pembuluh Darah
No SIP 503/286/DPMPSTSP/Sp/2019
SHLC

RS. Siloam
 Jl. MH Thamrin Kav.105
 Lippo Cikarang

Telephone:

EXERCISE STRESS TEST REPORT

Patient Name: MUGIANTO,
 Patient ID: 90129078
 Height: 175 cm
 Weight: 89 kg

DOB: 05/16/1981
 Age: 40yrs
 Gender: Male
 Race: Asian

Study Date: 11/27/2021
 Test Type: Treadmill Stress Test
 Protocol: BRUCE

Referring Physician: dr.Christine Anita SpJP
 Attending Physician: dr.Christine Anita SpJP
 Technician: Jaja Miharja

Medications:
 --

Medical History:
 --

Reason for Exercise Test:
 MCU

Exercise Test Summary

Phase Name	Stage Name	Time in Stage	Speed (km/h)	Grade (%)	HR (bpm)	BP (mmHg)	Comment
PRETEST	SUPINE	00:15	0.00	0.00	82	140/80	
	STANDING	00:21	0.00	0.00	81		
	HYPERV.	00:03	0.00	0.00	81		
	WARM-UP	01:36	1.60	0.00	96	140/80	
EXERCISE	STAGE 1	03:00	2.70	10.00	110	140/80	
	STAGE 2	03:00	4.00	12.00	127	140/90	
	STAGE 3	03:00	5.40	14.00	150	150/90	
	STAGE 4	00:24	6.60	16.00	155		
RECOVERY		01:11	0.50	0.00	133		

The patient exercised according to the BRUCE for 9:23 min:s, achieving a work level of Max. METS: 10.50. The resting heart rate of 82 bpm rose to a maximal heart rate of 155 bpm. This value represents 86 % of the maximal, age-predicted heart rate. The resting blood pressure of 140/80 mmHg, rose to a maximum blood pressure of 150/90 mmHg. The exercise test was stopped due to --.

Interpretation

--

Conclusions

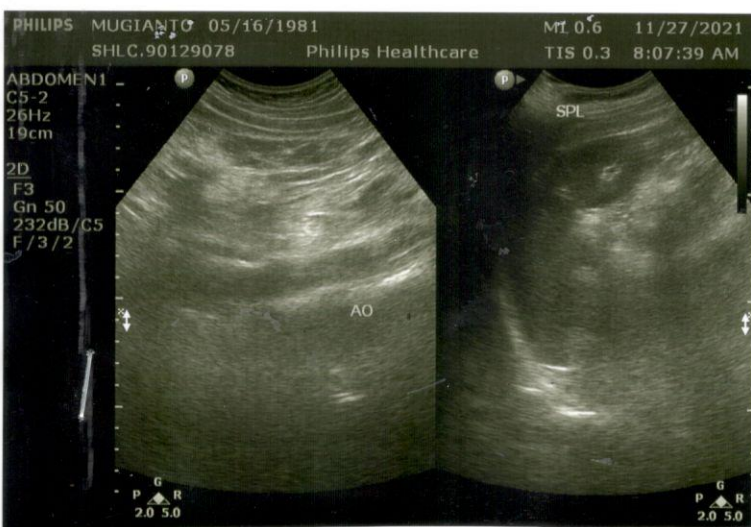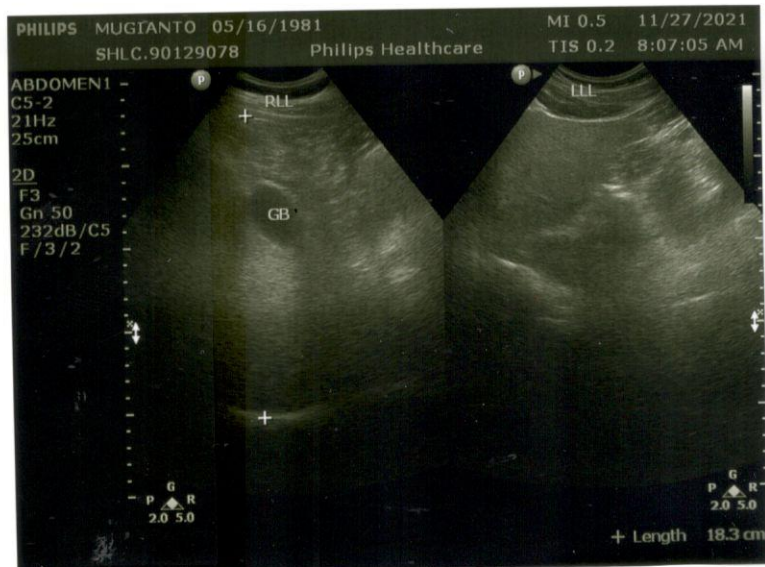
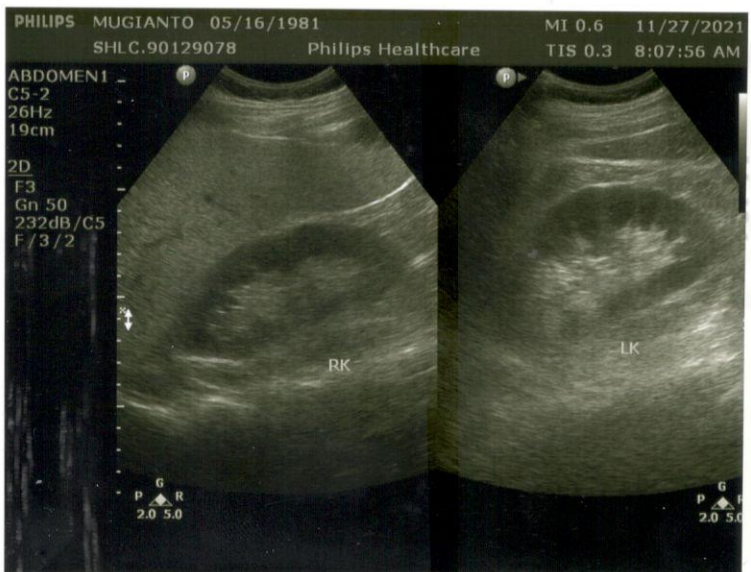
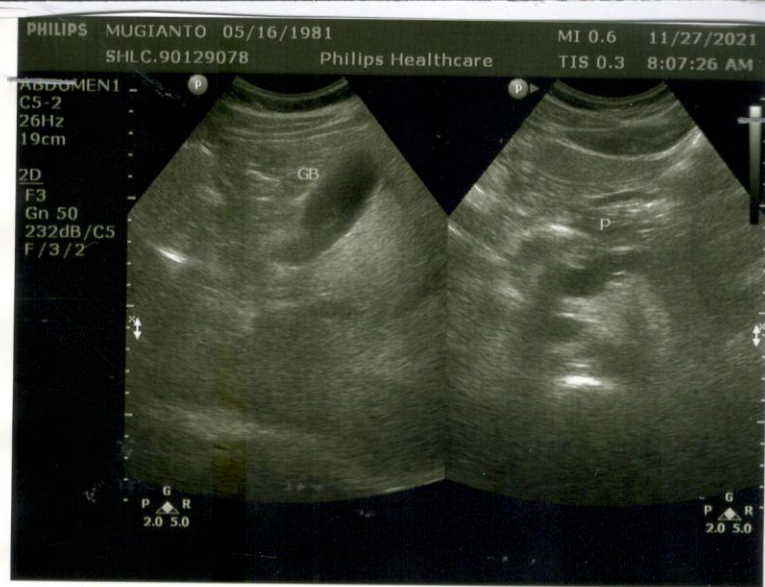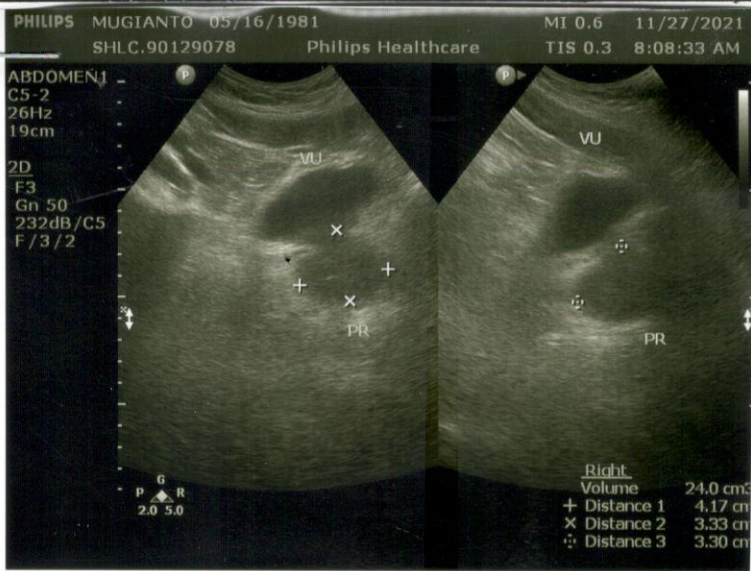--

Physician _____

Technician _____

Megah ische - neg
 Gsee fitness class

dr. Christine Anita, SpJP
 Dokter Spesialis Jantung & Pembuluh Darah
 No. SIP 503/286/DPMPSTP/Sp/2019
 SHLC



Cara membuka CD INFINITT RISPACS:

1. Double click "Open Folder to View Files".
2. Double click Folder CDVIEWER
3. Double click ikon CDVIEWER