

MEDICAL CHECK UP REPORT

HASIL MEDICAL CHECK UP

Patient Name :

Nama Pasien

YANUAR RIZQI

Doctor Name :

Nama Dokter

dr. Michael Jansen Sulaiman

Package :

Paket

PT. INSPEKTINDO SINERGI PERSADA

SILOAM HOSPITALS LIPPO CIKARANG

08 Desember 2022

YANUAR RIZQI

Appointment ID: 219480

No. Appointment

Date of Birth : 13 Januari 1996

Tanggal Lahir

Gender : Male

Jenis Kelamin

Phone Number : +6289663905313

Nomor Telepon

E-mail : sarni@inspektindo.com

E-mail

Form Kuesioner Website

No Significant History

Riwayat Penyakit Dahulu

Riwayat Vaksinasi

- Hepatitis A : Tidak
- Hepatitis B : Tidak
- Influenza : Tidak
- Human Papilloma Virus : Tidak
- Varicella : Tidak
- Mumps Measles Rubella : Tidak
- Tifoid : Tidak
- Lain-lain : Tidak

Riwayat Penyakit Keluarga

Riwayat Kebiasaan

- Apakah Anda pernah merokok secara teratur? : Ya
- Bila 'Ya', apakah Anda saat ini masih tetap merokok? : Ya, 12 Batang/Hari

● Apakah Anda berolahraga secara teratur? : Ya, (Bola)

● Apakah Anda mengonsumsi minuman beralkohol? : Tidak

Untuk wanita - Riwayat Kesehatan Reproduksi

No Significant History

Antropometri

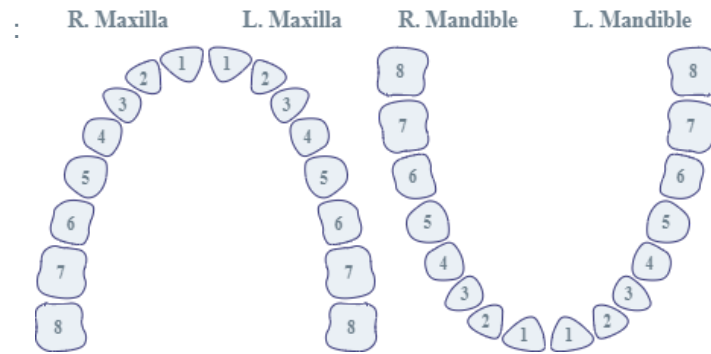
● Tekanan Darah Sistolik	: 100
● Tekanan Darah Diastolik	: 60
● Tekanan Darah	: 100/60 mmHg
● Lingkar Perut	: -
● Nadi	: 70x/menit
● Lingkar Dada Inspirasi	: -
● Lingkar Dada Ekspirasi	: -
● Laju Napas	: 18x/menit
● Berat Badan	: 64.7 kg
● Tinggi Badan	: 171 cm
● Indeks Massa Tubuh	: 22.13
● Lingkar Pergelangan Tangan	: -
● Lingkar Leher	: -
● Keluhan Utama	: -
● Penampakan Umum	: Normal
● Kulit	: Normal
● Nodus Limfe	: Normal

Status Generalis

● Ketajaman Visus Mata Kiri	: 20/20
● Lapang Pandang Mata Kiri	: Sesuai dengan Pemeriksa
● Adisi Mata Kiri	: Normal
● Koreksi Mata Kiri	: Normal
● Ketajaman Visus Mata Kanan	: 20/20
● Lapang Pandang Mata Kanan	: Sesuai dengan Pemeriksa
● Adisi Mata Kanan	: Normal
● Koreksi Mata Kanan	: Normal
● Buta Warna	: Normal

- Sclera
- Conjunctiva
- Inspeksi
- Telinga Kiri
- Telinga Kanan
- Lidah
- Hidung
- Mulut
- Gigi
- Gambar Gigi

- : Tidak Ikterik
- : Tidak Anemis
- : Normal
- : Normal
- : Normal
- : Tidak Dilakukan
- : Tidak Dilakukan
- : Tidak Dilakukan
- : Tidak Dilakukan



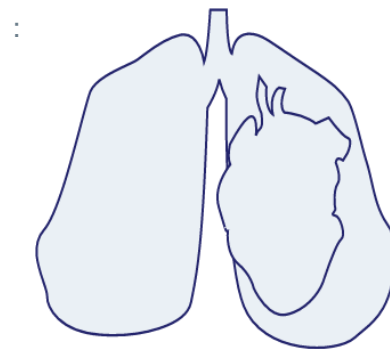
- Tiroid
- Tumor
- Lainnya

- : Normal
- : Normal
- : Normal

Toraks

- Paru
- Gambar Toraks

- : Normal

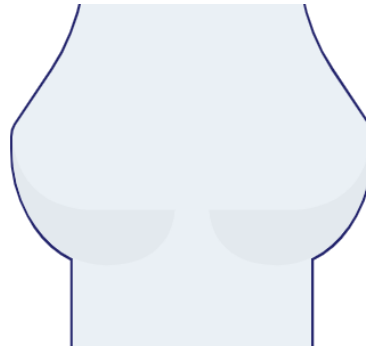


● Payudara

: Normal

● Gambar Payudara

:



● Jantung

: Normal

● Punggung

: Normal

● Dada

: Normal

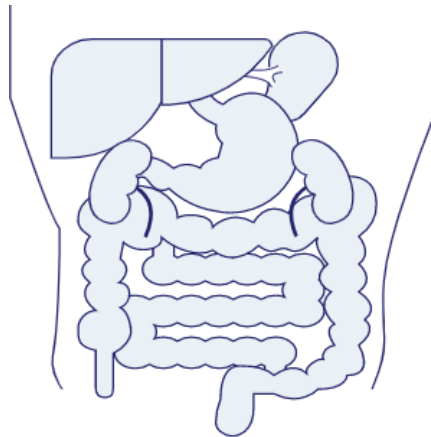
Abdomen

● Abdomen

: Normal

● Gambar Abdomen

:



● Lambung

: Normal

● Liver

: Normal

● Usus

: Normal

● Lien

: Normal

● Rektum

: Tidak Dilakukan

● Ginjal

: Normal

● Tes Hernia : Tidak Dilakukan

Ekstremitas

● Ekstremitas Atas Kanan : Normal

● Ekstremitas Atas Kiri : Normal

● Ekstremitas Bawah Kanan : Normal

● Ekstremitas Bawah Kiri : Normal

● Otot : Normal

● Tulang : Normal

Saraf

● Motorik : Normal

● Koordinasi : Normal

● Sensorik : Normal

● Refleks Pathologic : Normal

● Refleks Physiologic : Normal

● Harvard Test : Tidak Dilakukan

● Patrick : Tidak Dilakukan

● Contrapack : Tidak Dilakukan

● Tinnel Test : Tidak Dilakukan

● Phalen Test : Tidak Dilakukan

● Tremor Test : Tidak Dilakukan

● Romberg : Tidak Dilakukan

Pemeriksaan Dokter Spesialis

- MATA : Emetropia ODS
- DOKTER UMUM : Jaeger Test : Jaeger I

Pemeriksaan Laboratorium

JENIS PEMERIKSAAN	HASIL	NILAI NORMAL
● Darah Lengkap		
● Hemoglobin	14.7 g/dL	13.0 - 18.0
● Jumlah Lekosit (H)	11.2 10^3 /ul	5.0 - 10.0
● Hitung Jenis		
● Basofil	0 %	0 - 1
● Eosinofil	1 %	1 - 3
● Batang (L)	0 %	2 - 6
● Segmen	67 %	50 - 70
● Limfosit	26 %	20 - 40
● Absolute Lymphocyte Count	2.91 10^3 /ul	
● Neutrophyl Lymphocyte Rat	2.6	
● Monosit	6 %	2 - 8
● Jumlah Eritrosit	4.96 10^6 /uL	4.60 - 6.20
● Hematokrit	44.1 %	40.0 - 54.0
● MCV	88.9 fL	80.0 - 96.0
● MCH	29.6 pg	27.0 - 31.0
● MCHC	33.3 g/dL	32.0 - 36.0
● Jumlah Trombosit	252 10^3 /ul	150 - 400
● Laju Endap Darah	7 mm/jam	0 - 15
● Golongan Darah + Rhesus		
● Golongan Darah	B	
● Rhesus	Positif	
● ALT (SGPT)	27 U/L	0 - 45
● AST (SGOT)	26 U/L	13 - 33
● Gamma GT	19 U/L	5 - 86
● Trigliserida (L)	38 mg/dL	50 - 150
● Kolesterol Total	156 mg/dL	100 - 200
● HDL Direk	64 mg/dL	\geq 40
● LDL Direk	99 mg/dL	0 - 130
● Glukosa Puasa		
● Glukosa Darah Puasa	92 mg/dL	60 - 100

● Kreatinin Darah		
● Kreatinin Darah	0.99 mg/dL	0.8 - 1.3
● eGFR	104.7 mL/mnt/1.73 m ²	CKD EPI GFR Comment >= 60 Normal kidney function Reff : National Kidney Foundation, 2006
● Asam Urat	7.1 mg/dL	3.5 - 7.2
● Lengkap		
● Warna	kuning	Kuning
● Kejernihan	jernih	Jernih
● Berat Jenis	1.025	1.005 - 1.030
● pH	5.0	5.0 - 7.0
● Lekosit Esterase	Negatif /uL	Negatif
● Nitrit	Negatif	Negatif
● Protein	Negatif mg/dL	Negatif
● Glukosa	Negatif mg/dL	Negatif
● Keton	Negatif	Negatif
● Urobilinogen	0.8 mg/dL	0.1 - 0.9
● Bilirubin	Negatif	Negatif
● Darah Samar	Negatif /uL	Negatif
● Sedimen		
● Eritrosit	1 cells/uL	<3
● Lekosit	6 cells/uL	<10
● Silinder	Negatif /lpk	
● Sel Epitel	(+)	(+)
● Kristal	Negatif	Negatif
● Lain-lain	Negatif	
● Analisa Faeces Lengkap		
● Warna	coklat	Coklat
● Konsistensi	lembek	Lembek
● Lendir	Negatif	Negatif
● Darah	Negatif	Negatif
● Mikroskopik		
● Eritrosit	1-2 /lpb	

● Leukosit	3-4 /lpb	
● Epitel	Positif /lpb	
● Telur Cacing	Negatif	Negatif
● Amoeba	Negatif	Negatif
● Sisa Makanan		
● Amilum	Negatif	Negatif
● Lemak	Negatif	Negatif
● Serat Tumbuhan	Positif	Negatif
● Darah Samar	Negatif	Negatif
● pH	6.0	
● Glukosa	Negatif	
● Pewarnaan Gram	Ditemukan batang gram negatif	
● Lain - lain	Negatif	
● Keterangan	Tidak ditemukan kelainan spesifik	

Pemeriksaan Penunjang

● Rontgen Thoraks	Tidak tampak kelainan signifikan cor dan pulmo pada pemeriksaan saat ini. Lateralisasi minimal kurvatura vertebra thoracal
● Audiometri	: ADS Dalam Batas Normal
● EKG	: Sinus Bradicardia

Diagnosa

- Leukosit meningkat
- Lateralisasi minimal vertebra torakal ke kanan
- Sinus bradycardia

Saran


- Tidak Ada Data

Konsultasi

- Konsultasi dokter Spesialis Penyakit Dalam bila ada keluhan
- Konsultasi dokter Spesialis Ortopedi
- Konsultasi dokter Spesialis Jantung bila ada keluhan

Kesimpulan

- Fit dengan Catatan



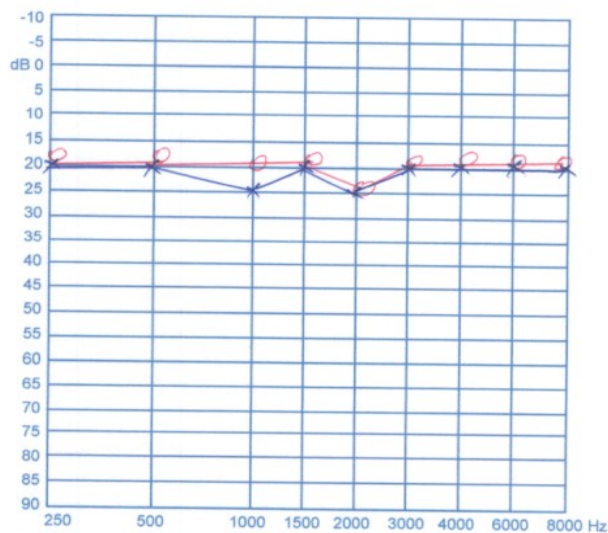
dr. Michael Jansen Sulaiman

Audiometri



HASIL PEMERIKSAAN
AUDIOMETRI

YANUAR RIZQI / Male / Ph: 089663905313
MR No: SHLC.80-07-80-87 / DOB: 13-Jan-1996 (26y 10m 26d)
CPA2212080030 / 08-Dec-2022 09:02
dr. Jullianto Kemala / INSPEKTINDO SINERGI PERSADA, PT

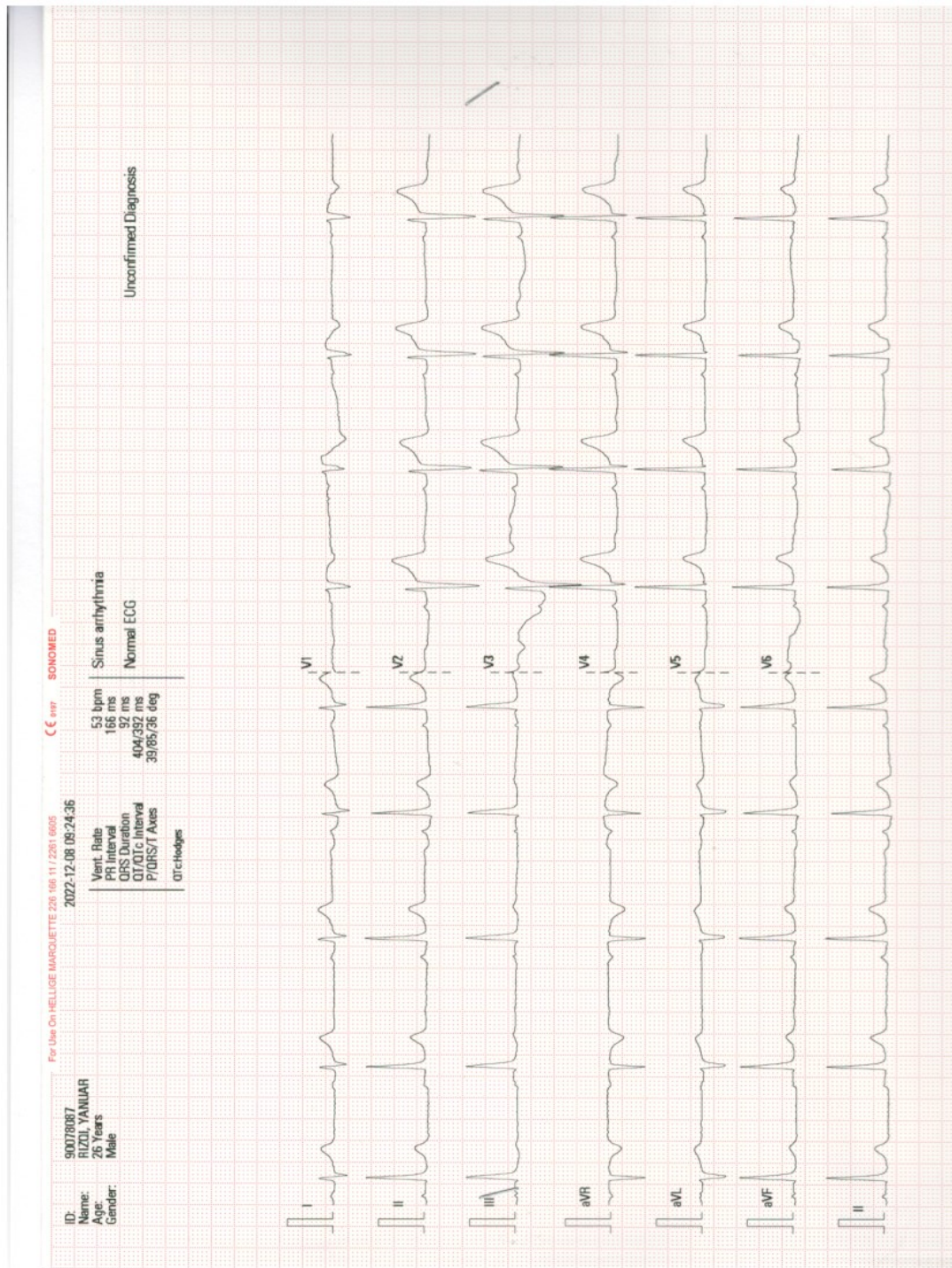


Handwritten signature
dr. Bambang Hari Santosa Sp, T.M.I

LIPPO CIKARANG
Jl. M.H. Thamrin Kav. 105, Lippo Cikarang, Bekasi 17550
Telp. +6221 296-36-900, Fax. + 6221 296-36-969

AMA 33-0509/02

EKG 1



EKG 2

Atrial rate	_____	Rhythm	<u>sinus bradycard</u>
Vent.rate	_____	P Waves	_____
P-R Interval	_____	T Waves	_____
QRS Interval	_____	S-T Sagment	_____
Q-T Interval	_____	Remarks	_____
Elec.Axis	_____		
Eles. Pos	_____		
Patient Pos	_____		

dr. Christine Anita, SpJP
Dokter Spesialis Jantung & Pembuluh Darah
No. SIP 503/286/DPMP/Sp/2019
SHLC

Teknik :

Thorax proyeksi PA

Temuan:

PARU: Normal

MEDIASTINUM: Normal

TRAKEA DAN BRONKUS: Normal

HILUS: Normal

PLEURA: Normal

DIAFRAGMA: Normal

JANTUNG: Normal CTR: <50%

AORTA: Normal

VERTEBRA THORAKAL DAN TULANG-TULANG LAINNYA: Lateralisasi minimal kurvatura vertebra thoracal dengan konveksitas ke kanan

JARINGAN LUNAK: Normal

ABDOMEN YANG TERVISUALISASI: Normal

LEHER YANG TERVISUALISASI: Normal

=====[Conclusion]====

Kesan:

Tidak tampak kelainan signifikan cor dan pulmo pada pemeriksaan saat ini.

Lateralisasi minimal kurvatura vertebra thoracal

