



TERAKREDITASI DASAR
KARS



Rumah Sakit
permatahati

PERIODIC MEDICAL REPORT
LAPORAN PEMERIKSAAN KESEHATAN BERKALA

Tanggal : 09 Maret 2022
Nama : Tn. Ridwan Abner Sianipar
Jenis kelamin : Laki-Laki
Umur : 39 Tahun
Perusahaan : PT. Inspektindo Sinergi Persada

TO WHOM IT MAY CONCERN
THIS MEDICAL REPORT

Tanggal Pemeriksaan : 09 Maret 2022

No. Register : -

NAMA : **Tn. Ridwan Abner Sianipar**
Name

JENIS KELAMIN : Laki-Laki
Sex

STATUS : -
Married State

UMUR : 39 Tahun
Age

KEBANGSAAN : Indonesia
Nationality

PERUSAHAAN : **PT. Inspektindo Sinergi Persada**
Company

ALAMAT SURAT : -
Postal Address

ALAMAT RUMAH : Jl. Kayangan Gg Paus
Home Address

DOKTER PEMERIKSA : **dr. Johan**
Examining Doctor

ALAMAT DOKTER : **RS – PERMATA HATI HEALTH CHECK UP**
Practice Address
Jl. Jend. Sudirman No. 37
Duri - Riau



TERAKREDITASI DASAR
KARS

PEMERIKSAAN
Examination

Rumah Sakit
permatahati

I. ANAMNESISA

KELUHAN SEKARANG : Tidak ada keluhan.
Present Complaint

RIWAYAT PENYAKIT DAHULU :
Past Medical History

- Kelainan Jantung dan Sistem Pembuluh darah : Tidak pernah.
Heart and Blood Vessel Disorder
- Penyakit Hati : Tidak pernah.
Liver Disease
- Penyakit Paru : Tidak pernah.
Lung Disease
- Kelainan Saluran Cerna : Tidak pernah.
Alimentary Disease
- Kelainan Saluran Kemih : Tidak pernah.
Urinary Tractus Disorder
- Kencing Manis : Tidak pernah.
Diabetes Mellitus
- Rawat inap : Tidak pernah.
Hospitalization
- Kecelakaan : Tidak pernah.
Injuries
- Tindakan Bedah : Tidak pernah.
Surgical Procedure
- Obat - obatan : Tidak pernah.
Medication
- Lain - lain : -
Others



TERAKREDITASI DASAR
KARSINOMAWAYAT PENYAKIT KELUARGA
Family History

Rumah Sakit
permatahati

- Kencing Manis
Diabetes Mellitus : Tidak ada.
- Darah Tinggi
Hypertension : Tidak ada.
- Penyakit Jantung
Heart Diseases : Tidak ada.
- Tumor
Cancer : Tidak ada.
- Ginjal
Kidney : Tidak ada.
- Gangguan jiwa
Mental Disorder : Tidak ada.
- Lain – lain
Others : -

KEBIASAAN *Habits*

- Merokok
Smoking : Tidak ada.
- Alkohol
Alcohol : Tidak ada.
- Olah Raga
Exercise : Tidak ada.
- Obat – obatan
Medication : Tidak ada.

II. PEMERIKSAAN FISIK *Physical Examination*

SISTEM GENERALIS *General System*

- Tinggi Badan
Body Height : 175 cm.
- Berat Badan
Body Weight : 85 kg.



TERAKREDITASI DASAR
KARS • Kulit
Skin

- Turgor Kulit : Turgor baik, Normal Appearance
- Suhu : Afebris.
Temperature

KEPALA
Head

- Rambut : Dalam batas normal.
Hair
- Mata :
Eye

	Right Eye / Mata Kanan	Left Eye / Mata Kiri
Konjunctiva	Tidak Anemis	Tidak Anemis
Sclera	Tidak Ikterik	Tidak Ikterik
Pupil	Bulat, Reguler, Reflek cahaya + / +	Bulat, Reguler, Reflek cahaya + / +
Visus	20/15	20/15
Buta Warna	Normal	
Lapangan pandang	Normal	Normal

- Hidung : Dalam batas normal.
Nose
- Telinga :
Ears
 - Telinga Kanan : Daun Telinga normal, Cairan (-), Darah (-),
Right Ear Membran timpani utuh.
 - Telinga Kiri : Daun Telinga normal, Cairan (-), Darah (-),
Left Ear Membran timpani utuh.
- Mulut : Lidah : Normal.
Mouth Faring : Normal.
Tonsil : Normal.

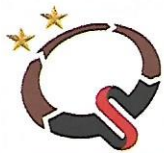LEHER
Neck

- Kelenjar Tiroid : Tidak teraba pembesaran.
Thyroid Glands
- Kelenjar Getah Bening : Tidak teraba pembesaran.
Lymph Nodes
- Tekanan Vena Jugularis : Normal.
Jugular Venous Pressure
- Massa : Tidak teraba adanya massa.
Masses
- Trakea : Normal, Posisi ditengah.
Trache

DADA
Chest

- Sistem Respirasi
Respiratory System :
 - Bentuk
Shape : Normothorax.
 - Gerakan
Movement : Simetris, sama kanan dan kiri.
 - Frekwensi Pernafasan
Respiratory Rate : 20 x / menit.
 - Suara Pernafasan
Respiratory Sound : Vesikuler normal, Wheezing tidak ada,
Ronchi tidak ada.

- Sistem Kardiovaskuler
Cardiovascular System :
 - Frekwensi Jantung
Heart Rate : 76 x / menit Reguler.
 - Nadi Perifer
Peripheral Pulses : 76 x / menit.
 - Vena – Vena
Veins : Normal.
 - Tekanan Darah
Blood Pressure : 90/60 mmHg.
 - Bunyi Jantung
Heart Sound : Normal. Bising tidak ada.
 - Edema
Oedema : Tidak ada.
 - Pembuluh Darah
Blood Vessel : Normal.
 - Lain-lain
Others : -



TERAKREDITASI DASAR
KARS PERUT

Abdomen

- Sistem Saluran Cerna
Gastro Intestinal System :
 - Abdominal General
Abdomen : Normal.
 - Hati
Liver : Tidak teraba pembesaran.
 - Limpa
Spleen : Tidak teraba pembesaran.
 - Massa
Masses : Tidak teraba adanya massa.
 - Asites
Ascites : Tidak ada
 - Pemeriksaan Anus
Rectal Touser : Dalam batas normal.
- Pemeriksaan Hernia
 - Inspeksi : Dalam batas normal.
 - Palpasi : Dalam batas normal.
 - Manuver Valsava : -/-
- Sistem Saluran Kemih
Genito Urinary System :
 - Ginjal
Kidney : Ballotemen negatif kiri dan kanan. Normal.
 - Alat Kelamin
External Genitalia : Dalam batas normal..
 - Lain-lain
Others : -

ANGGOTA GERAK

Extremities

- Anggota gerak atas
Upper Extremities :

	Kanan	Kiri
* Sensorik	Normal	Normal
* Motorik	5/5/5	5/5/5
* Gerakan	Normal kesegala arah	Normal kesegala arah



TERAKREDITASI DASAR
KARS

- Anggota gerak bawah
Lower Extremities :

	Kanan	Kiri
* Sensorik	Normal	Normal
* Motorik	5/5/5	5/5/5
* Gerakan	Normal kesegala arah	Normal kesegala arah

SISTEM SYARAF PUSAT :
Central Nervous System

- Sistem Cranial
Cranial System : Normal.
- Motorik
Motor System : Normal.
- Sensorik
Sensor System : Normal.
- Tanda – tanda Cerebellar
Cerebellar Signs : Normal.
- Refleks Fisiologi
Physiological Reflex : + / + Normal.
- Refleks Patologis
Pathological Reflex : - / -

SISTEM LOKOMOTIF :
Locomotiv0e System

- Tulang Punggung
Spine : Normal.
- Tungkai dan Lengan
Limbs : Normal.
- Tangan
Hands : Normal.
- Kaki
Foot : Normal.
- Sendi
Joint : Normal.
- Otot - otot
Muscles : Normal.



PEMERIKSAAN LABORATORIUM
Laboratory Examination

Nama Pasien : RIDWAN ABNER SIANIPAR
Tanggal Lahir : 27-03-1982

Tanggal : 09 MARET 2022
Ket. Klinis : Medical Check Up

*** BLOOD / Darah ;**

- Hemoglobin	:	15.3	gr %	(L 12 – 16) (P 12 – 14)
- Lekosit	:	5.190	/ mm ³	(5 - 10,0)
- LED	:	10/20	/ mm ²	(L < 20)
- Eritrosit	:	5.1 jt	0,5/ul	(L 4,5 - 5,5) (P 4,0 – 50)
- Trombosit	:	263.000	0,5/m	(150 – 400)
- Hematokrit	:	45	%	(L 42 – 54) (P 36 – 48)
- Hitung jenis	:			
Basofil	:	0	%	(0 – 1)
Eosinofil	:	1	%	(1 – 3)
Batang	:	3	%	(0 – 4)
Segmen	:	56	%	(50 – 70)
Limfosit	:	37	%	(20 – 40)
Monosit	:	3	%	(2 – 8)
- Golongan darah	:	<input checked="" type="radio"/>	Rh +	



*** BLOOD CHEMISTRY / Kimia Darah ;**


- Glucosa	:		
Glucosa Nucther	:	93	mg % (<126)
- Total Kolesterol	:	145	mg % (< 200)
- Triglyserida	:	59	mg % (< 200)
- HDL Cholesterol	:	46	mg % (40 – 60)
- LDL Cholestrol	:	88	mg % (100-129)
- Ureum Darah	:	20	mg % (10 – 40)
- Kreatinin	:	0.5	mg % (0,7 – 1,5)
- Uric Acid	:	4.8	mg % (3.4 – 7.0)
- S.G.O.T.	:	16	U/l (< 24)
- S.G.P.T	:	18	U/l (< 32)
- GAMMA GT	:	66	U/l (L=10-71 P=6-42)

*** URINALYSIS / Urinalisa :**

- Warna	:	Kuning Muda
- BJ	:	1.030
- pH	:	6.0
- Protein	:	(-) Negatif
- Reduksi	:	(-) Negatif
- Leukosit	:	(-) Negatif
- Bilirubin	:	(-) Negatif
- Urobilin	:	(+) Positif
- Darah	:	(-) Negatif
- Keton	:	(-) Negatif
- Sedimen	:	
Epitel	:	0 - 4 /lp
Lekosit	:	1 - 3 /lp
Eritrosit	:	0- 3 /lp
Silinder	:	(-) Negatif
Kristal	:	(-) Negatif
Nitrit	:	(-) Negatif

Duri, 09 MARET 2022

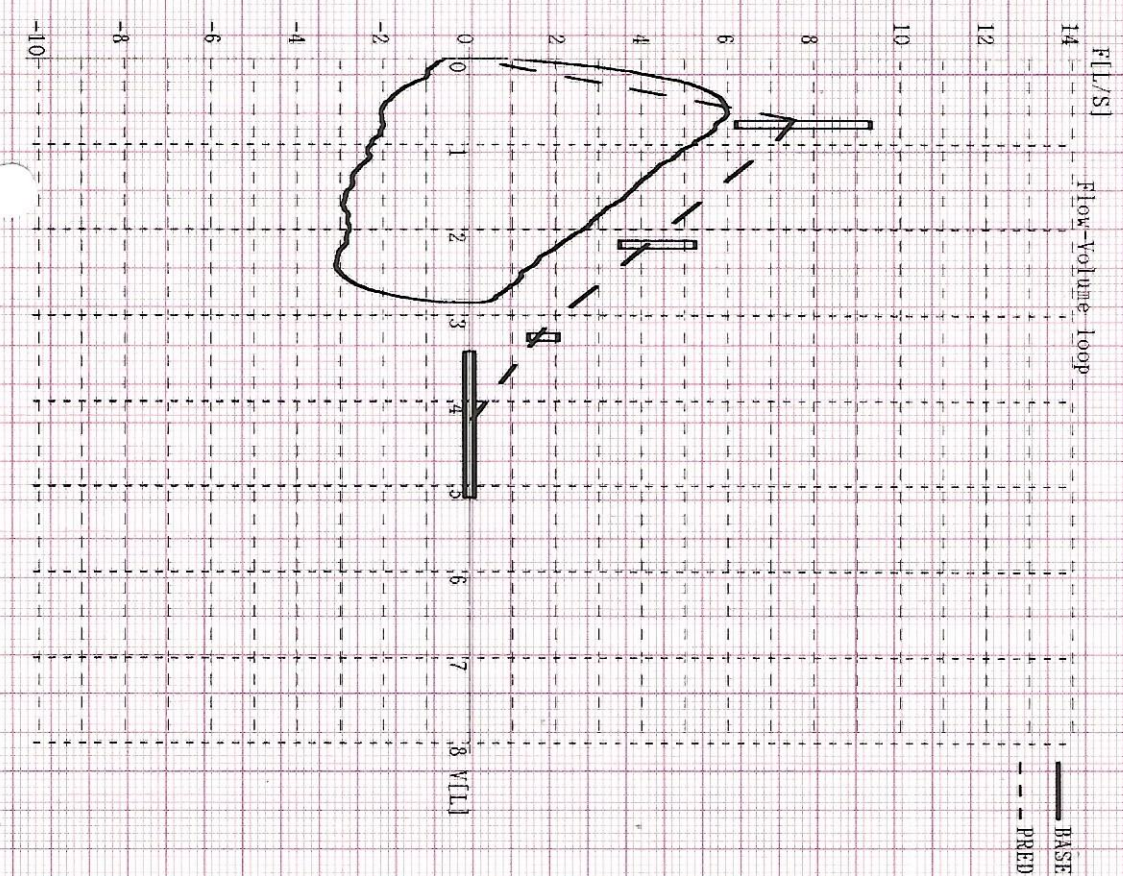
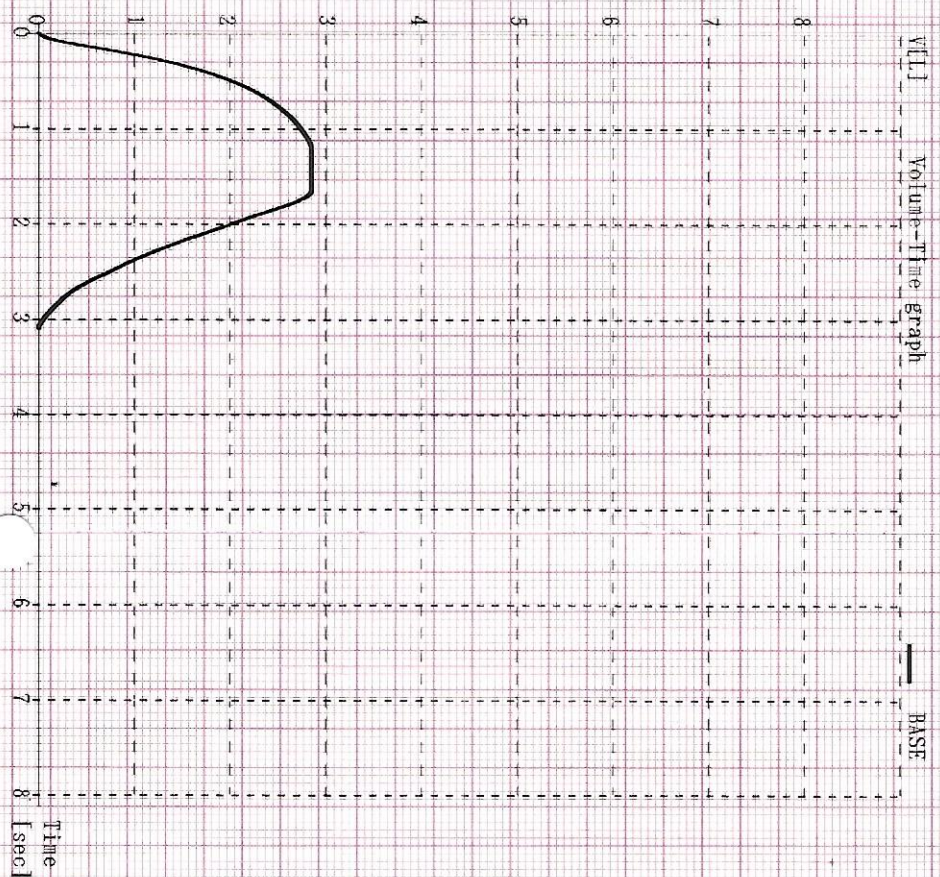Diperiksa oleh,


Rumah Sakit
Permatahati
(Lailiah Irwan, S.S.T)

Patient
 - ID : 02
 - Name : ridwan
 - Sex : Male
 - Age : 39years
 - Weight : 85kg
 - Height : 175cm
 - Race : Oriental
 - Smoke : Yes
 (1 Pack/Day - 0years)

	BEST	PRED	%PRED	MEAS1	MEAS2	MEAS3
FVC	[L]	2.86	4.28	2.86	0.00	0.00
FEV1	[L]	2.74	3.49	2.74	0.00	0.00
FEV1/FVC	[%]	96.10	82.49	96.10	0.00	0.00
FEF 200-1200ml	[LPS]	5.41	6.56	5.41	0.00	0.00
FEF 25-75%	[LPS]	3.76	3.60	3.76	0.00	0.00
FEF 75-85%	[LPS]	1.78	1.02	1.78	0.00	0.00
PEF 25%	[LPS]	6.15	7.76	6.15	0.00	0.00
PEF 50%	[LPS]	5.94	6.93	5.94	0.00	0.00
PEF 75%	[LPS]	4.08	4.38	4.08	0.00	0.00
	[LPS]	2.23	1.73	2.23	0.00	0.00

FVC prediction formula : Knudson/ITS
 - Result : Mild restriction





TERAKREDITASI DASAR
KARS

LAPORAN SPIROMETRI
Spirometry Report

Rumah Sakit
permatahati

Nama : Tn. RIDWAN
Umur : 39 THW

Tanggal : 9-3-2022
Ket. Klinis : MCU

FVC : 667
FEV1 : 78-6
FEV1/FVS : 116.5
Kesan : Restriksi Masam
Anjuran :

Duri 09 MAR 2022

Pemeriksa:


Rumah Sakit
permatahati
Dr. Anggraini R. SpP
Spesialis Paru



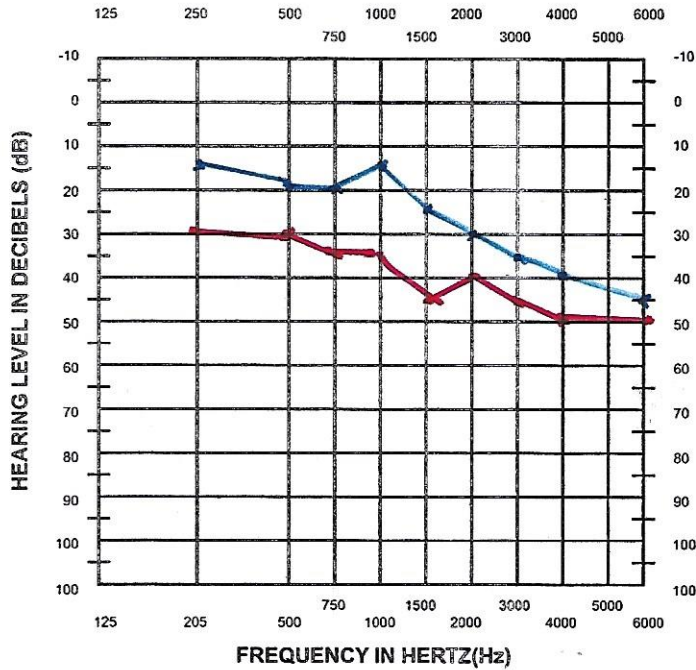
TERAKREDITASI DASAR
KARS

PEMERIKSAAN AUDIOMETRI
Audiometri Examination



Nama : TN. RIDWAN A Tanggal : _____
 Umur : 27-3-1982 Ket. Klinis : Medikal Check Up

NAME RIDWAN AGNER.S. DATE 27-03-1982 BY MCL



AUDIOGRAM KEY		
	Right Left	
AC Unmasked	○ ×	
AC Masked	△ □	
Mastoid Unmasked	< >	
Mastoid Masked	[]	
BC Forehead Masked	∟ ∟	
Both		
BC Forehead Unmasked	∨	
Sound Field	⌘	
	Right Ear	Left Ear
SRT		
Discrim		
MCL		
UCL		

- Telinga Kanan : 40
- Telinga Kiri : 27, 22
- Kesan : Pemurunan ambly deya di seluruh a-tyg. deyat ringan & ke-2 telinga
- Anjuran : _____

Duri, 09 MAR 2022
 Pemeriksa,



dr. YUSLASNI ROHA, SpTHT KL



RUMAH SAKIT PERMATA HATI
Jl. Jendral Sudirman No. 37, Duri - Riau, 28784
Telp : 0765 -595799, Email: rspermatahati@yahoo.co.id

PEMERIKSAAN RADIOLOGI

Radiology Examination

Nama Pasien : Ridwan Abner S Tanggal : 09-03-2022
Tanggal Lahir : 27-03-1982 Keterangan Klinis :


* **Foto Thorax**
Chest X Ray

- **Paru (Pulmo)** : CORAKAN BRONCHO VASKULER NORMAL
Lung TAK TAMPAK KESURAMAN / INFLILTRAT
SINUS COSTOPRENICUS DAN DIAFRAGMA NORMAL

- **Jantung (Cor)** : CTR < 50%
Heart LETAK, BENTUK, BESAR NORMAL

- **Kesimpulan** : **PARU (PULMO) : TAK TAMPAK KELAINAN.**
JANTUNG (COR) : TAK MEMBESAR.

Duri, 09-3-..... 2022
Pemeriksa,



dr. DK. WICAKSANA, Sp Rad
Radiolog

KESIMPULAN & ANJURAN
Conclusion & Recommendation

Dari serangkaian pemeriksaan kesehatan **Tn. Ridwan Abner Sianipar**, umur 39 tahun pada 09 Maret 2022 yang telah dilakukan oleh Tim Dokter kami sebagai berikut :

- dr. Johan (**Dokter umum**)
- dr. Benni Andica, SpPD (**Spesialis Penyakit Dalam**)
- dr. DK. Wicaksono, SpR (**Spesialis Radiologi**)
- dr. Yusiasni Roha, Sp.THT (**Spesialis Telinga Hidung Tenggorokan**)
- dr. Tengku Widya Tri Handayani (**Koordinator Medical Check Up**)
- **ANAMNESA**
 - Keluhan Sekarang : Tidak ada keluhan.
 - Riwayat Penyakit Dahulu : -
 - Riwayat Penyakit Keluarga : -
- **PEMERIKSAAN FISIK** :
 - Tekanan : **Hipotensi (90/60 mmHg)**
- **LABORATORIUM** :
 - Darah Lengkap : Dalam batas normal.
 - Urine Lengkap : Dalam batas normal.
 - Kimia Darah : Dalam batas normal.
- **RADIOLOGI** : Jantung dan Paru dalam batas normal.
- **AUDIOMETRI** : **Penurunan ambang dengar di frekuensi tinggi derajat ringan pada kedua telinga**
- **SPIROMETRI** : Restriksi Ringan
- **ELEKTROKARDIOGRAFI** : Dalam batas normal.

Kesimpulan : Dari Anamnesa, Pemeriksaan Fisik, Pemeriksaan Laboratorium, Rontgen Photo Thorax, Audiometri, Spirometri dan Elektrokardiografi dapat disimpulkan bahwa kondisi kesehatan yang bersangkutan pada saat ini dalam keadaan :


FIT

DAPAT MELAKUKAN AKTIFITAS PEKERJAAN

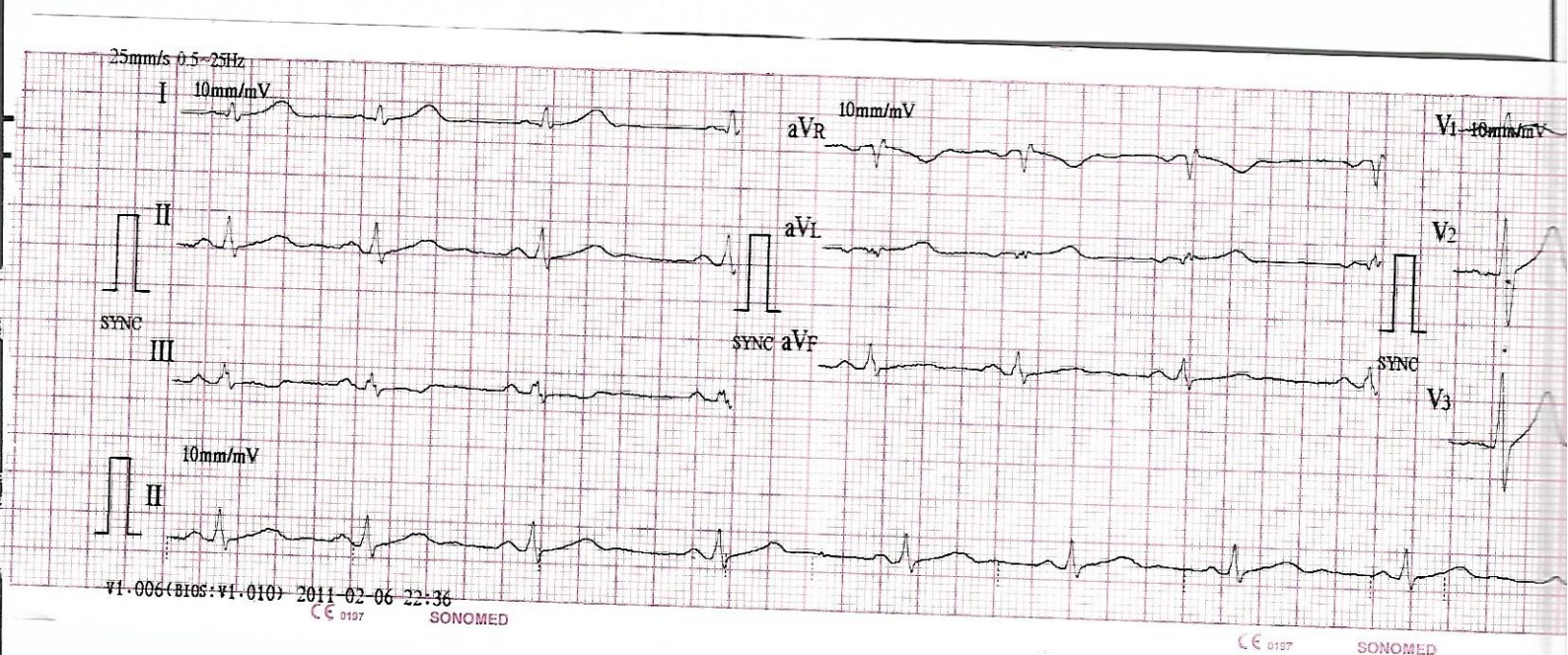
Catatan :

- * Konsultasi ke Dokter untuk Hipotensi
- * Istirahat cukup dan olah raga yang teratur

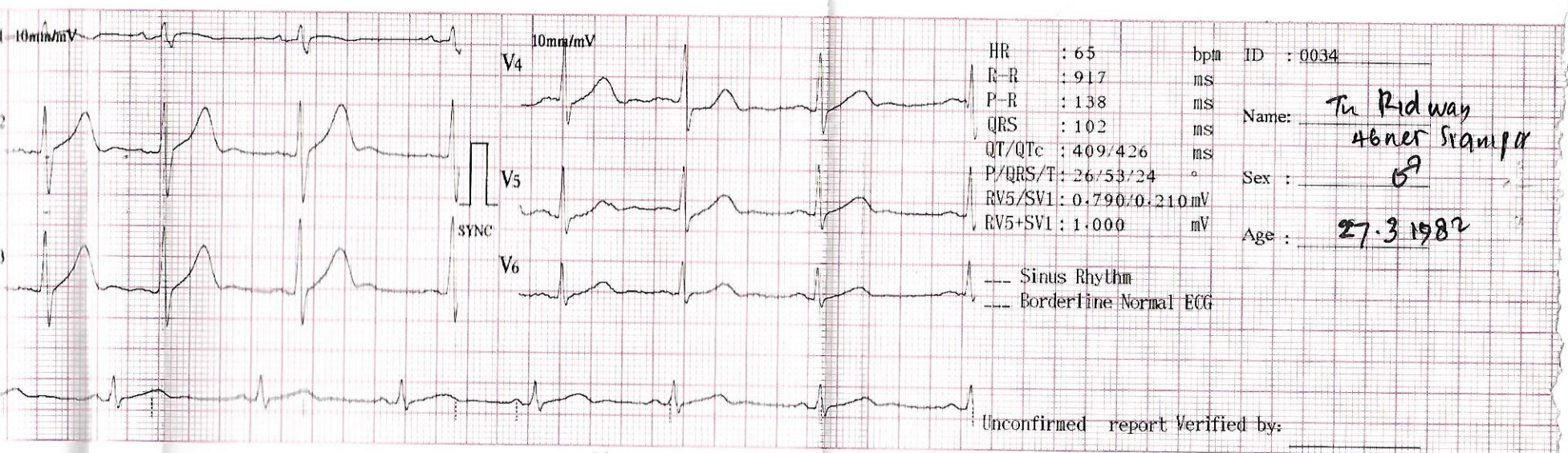
Duri, 11 Maret 2022


Rumah Sakit
permatasahati
dr. Tengku Widya Tri Handayani
Koordinator Medical checkup

HASIL PEMERIKSAAN ELEKTRO KARDIOGRAFI



- Irama = Sinus.
- HR = 65 per menit.
- lain - lain =



HR : 65 bpm ID : 0034
 R-R : 917 ms
 P-R : 138 ms
 QRS : 102 ms
 QT/QTc : 409/426 ms
 P/QRS/T : 26/53/24 °
 RV5/SV1 : 0.790/0.210 mV
 RV5+SV1 : 1.000 mV

Name: Tu Ridway
 Abner Sampaio
 Sex : M
 Age : 27.3 1982

--- Sinus Rhythm
 --- Borderline Normal ECG

Unconfirmed report Verified by:

- Irama = Sinus.
- HR = 65 per menit.
- Lain - lain =
- Kesan = EKG → DALAM BATAS NORMAL.
- Anjuran = -

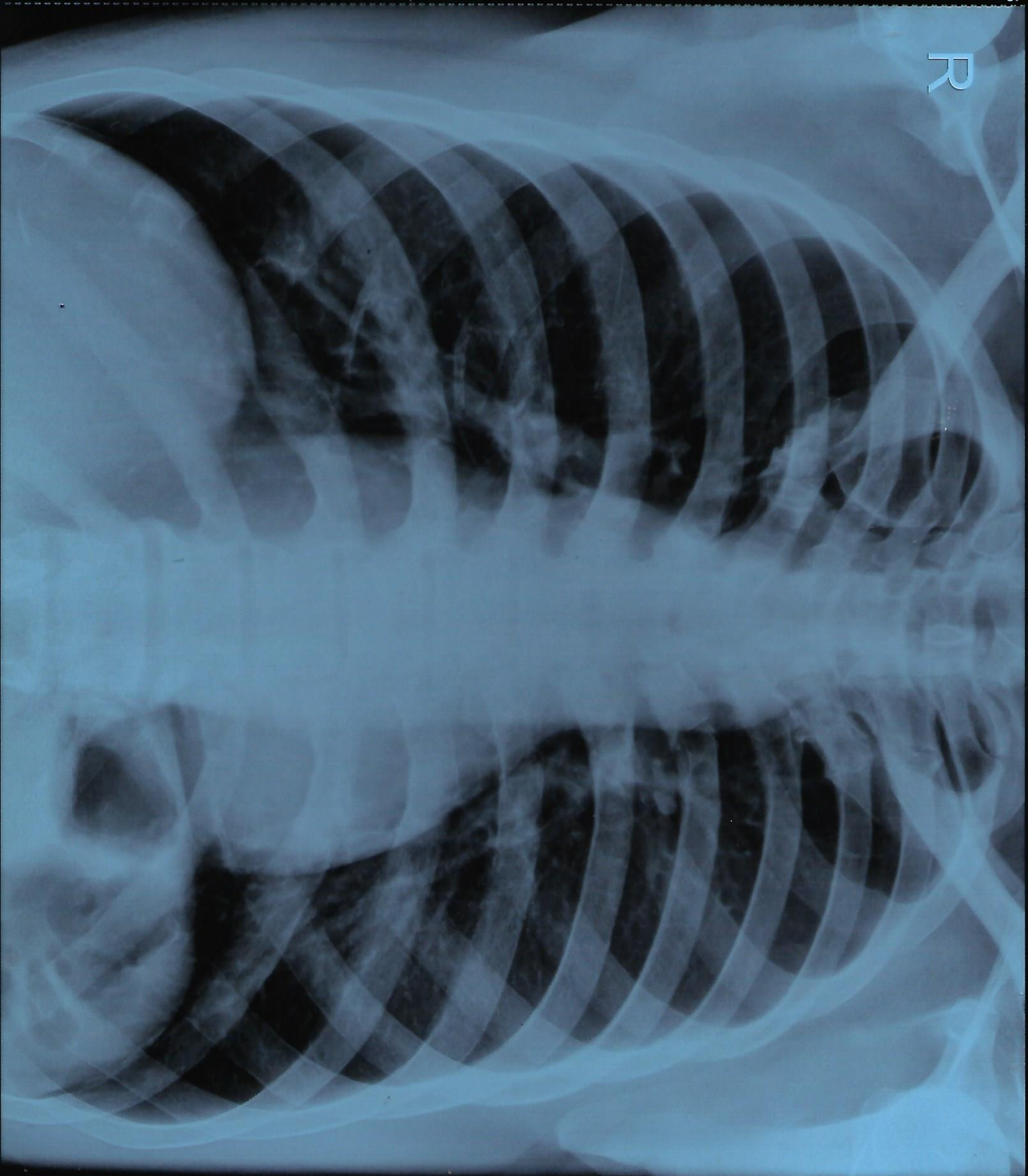
Duri, 08 MAR 2022 20....

dr. Benni Andica Surya, SpPD
161/DPMPSP-Pzn/SIP.DS/II/2019/1

Dr.....
Internist

Tn. Ridwan Abner S
M
39Y
1911

R



XXHospital
Mag=0.59
2022-03-09
9:41:29

10
cm