

DATA PRIBADI
*PERSONAL DATA***Nomor Formulir**
Formulir Number

ISP-05

NIK

N-210417084838

Nama Lengkap
Full Name

Pretty Bettyana Kusuma W

Tanggal Lahir / Usia
Date of Birth / Age

18.02.1989 / 32 Tahun

Jenis Kelamin
Sex

Perempuan

Alamat
Address

PT. Inspektindo Sinergi Persada

Divisi
Division

-

Kebangsaan
Nationality

Indonesia

Jenis Medical Check Up
Medical Check Up Type

Medical Check Up Calon Karyawan

Tanggal Pemeriksaan
Date of Examination

17.04.2021



No Peg : N-210417084838
Nama : Pretty Bettyana Kusuma W

No Form : ISP-05

RIWAYAT KESEHATAN**Keluhan**

Tidak ada

Penyakit yang pernah diderita

Riwayat dilakukan tindakan SC saat melahirkan Tahun 2016 & 2019

Kebiasaan Rokok (*Cigarettes*) : Tidak
 Alkohol (*Alcohol*) : Tidak
 Kopi (*Coffee*) : Tidak
 Olah Raga (*Exercise*): Tidak
 Obat-obatan (*Drugs*) : Tidak

Penyakit Keluarga

Darah Tinggi (*Hypertension*) : Tidak
Kencing Manis (*Diabetes Melitus*) : Tidak
Sakit Jantung (*Heart disease*) : Tidak
Sakit Ginjal (*Renal disease*) : Tidak
Gangguan Mental (*Psyc. disorder*) : Tidak
Lain-lain (*Others*) : Tidak

No Peg : N-210417084838
Nama : Pretty Bettyana Kusuma W

No Form : ISP-05

PEMERIKSAAN FISIK

Tinggi Badan : 153.50 cm
Berat Badan : 50 kg
BMI : 21.43 (Normal)

Tekanan Darah : 110/70 mmHg
Denyut Nadi : 78 x / menit
RR : Normal (18)

Visus	Visus Kanan : 20/20	Visus Kiri : 20/20
Mata	<input checked="" type="checkbox"/> Tidak ada Kelainan	<input type="checkbox"/> Terdapat Kelainan
Kulit	<input checked="" type="checkbox"/> Tidak ada Kelainan	<input type="checkbox"/> Terdapat Kelainan
THT	<input checked="" type="checkbox"/> Tidak ada Kelainan	<input type="checkbox"/> Terdapat Kelainan
Gigi & Mulut	<input checked="" type="checkbox"/> Tidak dilakukan pemeriksaan (Pencegahan penularan covid-19)	
KGB	<input checked="" type="checkbox"/> Tidak ada Kelainan	<input type="checkbox"/> Terdapat Kelainan
Paru-paru	<input checked="" type="checkbox"/> Tidak ada Kelainan	<input type="checkbox"/> Terdapat Kelainan
Jantung	<input checked="" type="checkbox"/> Tidak ada Kelainan	<input type="checkbox"/> Terdapat Kelainan
Perut	<input checked="" type="checkbox"/> Tidak ada Kelainan	<input type="checkbox"/> Terdapat Kelainan
Ginjal	<input checked="" type="checkbox"/> Tidak ada Kelainan	<input type="checkbox"/> Terdapat Kelainan
Saraf	<input checked="" type="checkbox"/> Tidak ada Kelainan	<input type="checkbox"/> Terdapat Kelainan
Kelainan Lain	<input type="checkbox"/> Tidak ada Kelainan	<input checked="" type="checkbox"/> Terdapat Kelainan

Anamnesa : Hemorhoid Interna Grade II-III

EKG : Normal
Normal Sinus Rythm

NO REG : N-21041/084038
NO MCU: 210419-3139Print Date : 19.04.2021
Print Time : 8:39**LAPORAN SPESIFIK**
*SPECIFIC REPORT***1. AUDIOMETRI :**

	250	500	1000	1500	2000	3000	4000	6000	8000
Right ear	25	25	25	30	20	10	20	10	25
Left ear	25	25	20	15	15	20	20	15	15

Result : ADS Dalam Batas Normal

2. SPIROMETRI :

VC :-

FVC :-

FEV₁₀ :-

Result : Tidak Ada Pemeriksaan

Bangsai/Poli : CHECKUP
 Umur/Seks : 32 Y / Female
 Tanggal Lahir : 18-02-1989
 Tanggal Terima : 17-04-2021 09:01
 Tanggal Cetak : 17-04-21 20:06
 Halaman : 1 / 3

Pasien : PRETTY BETTYANA KUSUMA WARDANI, SKM
 Alamat : DUSUN JAPUNAN RT01/03 DANUREJO - MERT

No.Pasien : 90092116
 No.Lab : 21083357
 No.Reg : CPA2104170025
 Dokter : dr. Maria Dini Admirati

Info Klinik :

RUTIN

T E S

HASIL

UNIT

NILAI RUJUKAN

HEMATOLOGI

Darah Rutin

Hemoglobin	12.4	g/dL	12.0 - 16.0
Jumlah Lekosit	6.2	10 ³ /ul	5.0 - 10.0
Jumlah Eritrosit	4.62	10 ⁶ /uL	4.20 - 5.40
Hematokrit	L 36.5	%	37.0 - 47.0
MCV	L 79.0	fL	80.0 - 96.0
MCH	L 26.8	pg	27.0 - 31.0
MCHC	34.0	g/dL	32.0 - 36.0
Jumlah Trombosit	303	10 ³ /ul	150 - 400

Golongan Darah + Rhesus

Golongan Darah	0		
Rhesus	Positif		

KIMIA DARAH

ALT (SGPT)	7	U/L	0 - 34
AST (SGOT)	15	U/L	13 - 33
Gamma GT	11	U/L	5 - 55
Trigliserida	52	mg/dL	50 - 150
Kolesterol Total	168	mg/dL	100 - 200
HDL Direk	75	mg/dL	>= 40
LDL Direk	94	mg/dL	0 - 130

Glukosa Puasa

Glukosa Darah Puasa	99	mg/dL	60 - 100
Kreatinin Darah	0.66	mg/dL	0.6 - 1.0
Asam Urat	5.0	mg/dL	2.6 - 6.2

URINALISA

Lengkap

Warna	kuning		Kuning
-------	--------	--	--------

Bangsai/Poli : CHECKUP
 Umur/Seks : 32 Y / Female
 Tanggal Lahir : 18-02-1989
 Tanggal Terima : 17-04-2021 09:01
 Tanggal Cetak : 17-04-21 20:06
 Halaman : 2 / 3

Pasien : PRETTY BETTYANA KUSUMA WARDANI, SKM
 Alamat : DUSUN JAPUNAN RT01/03 DANUREJO - MERT

No. Pasien : 90092116
 No. Lab : 21083357
 No. Reg : CPA2104170025
 Dokter : dr. Maria Dini Admirati

Info Klinik :

RUTIN

T E S	HASIL	UNIT	NILAI RUJUKAN
Kejernihan	jernih		Jernih
Berat Jenis	1.010		1.005 - 1.030
pH	6.0		5.0 - 7.0
Lekosit Esterase	Negatif		Negatif
Nitrit	Negatif		Negatif
Protein	Negatif		Negatif
Glukosa	Negatif		Negatif
Keton	Negatif		Negatif
Urobilinogen	1.00	mg/dL	0.10 - 1.90
Bilirubin	Negatif		Negatif
Darah Samar	Negatif		Negatif
Sedimen			
Eritrosit	2	/uL	<3
Lekosit	5	/uL	<10
Silinder	Negatif	/lpk	
Sel Epitel	(+)		(+)
Kristal	Negatif		Negatif
Lain-lain	Negatif		

TINJA

Analisa Faeces Lengkap

Warna	coklat		Coklat
Konsistensi	lembek		Lembek
Lendir	Negatif		Negatif
Darah	Negatif		Negatif
Mikroskopik			
Eritrosit	1-2	/lpb	
Leukosit	1-2	/lpb	
Epitel	Positif	/lpb	
Telur Cacing	Negatif		Negatif
Amoeba	Negatif		Negatif
Sisa Makanan			
Amilum	Negatif		Negatif
Lemak	Negatif		Negatif
Serat Tumbuhan	Negatif		Negatif

Bangsai/Poli : CHECKUP
 Umur/Seks : 32 Y / Female
 Tanggal Lahir : 18-02-1989
 Tanggal Terima : 17-04-2021 09:01
 Tanggal Cetak : 17-04-21 20:06
 Halaman : 3 / 3

Pasien : PRETTY BETTYANA KUSUMA WARDANI, SKM
 Alamat : DUSUN JAPUNAN RT01/03 DANUREJO - M
 No. Pasien : 90092116
 No. Lab : 21083357
 No. Reg : CPA2104170025
 Dokter : dr. Maria Dini Admirati

Info Klinik :

RUTIN

T E S

HASIL

UNIT

NILAI RUJUKAN

Darah Samar

Negatif

Negatif

pH

6.0

Glukosa

Negatif

Pewarnaan Gram

Ditemukan batang gram negatif

Lain - lain

Negatif

Keterangan

Tidak Ditemukan kelainan yang spesifik

Patient Name	: PRETTY BETTYANA KUSUMA WARDANI,SKM	Patient ID	: SHLC.90092116
Sex / Age	: F / 032Y	Accession No.	: 4000012268230
Modality	: CR	Scan Date	: 17-04-2021
Procedure	: THORAX AP/PA	Report Date/Time	: 17-04-2021 10:16:19 AM
Ref. Departement	: MCU	Referring Physician	: DR. MARIA DINI ADMIRATI

Teknik :

Thorax PA view

Temuan:

PARU: Normal

MEDIASTINUM: Normal

TRAKEA DAN BRONKUS: Normal

HILUS: Normal

PLEURA: Sinus kostofrenikus kiri tumpul

DIAFRAGMA: Normal

JANTUNG: Normal

CTR: <50%

AORTA: Normal

VERTEBRA THORAKAL DAN TULANG-TULANG LAINNYA: Normal

JARINGAN LUNAK: Normal

ABDOMEN YANG TERVISUALISASI: Normal

LEHER YANG TERVISUALISASI: Normal

==== [Conclusion] =====

Kesan:

Sinus kostofrenikus kiri tumpul DD/ pleuritis, pleural thickening

Best Regards,

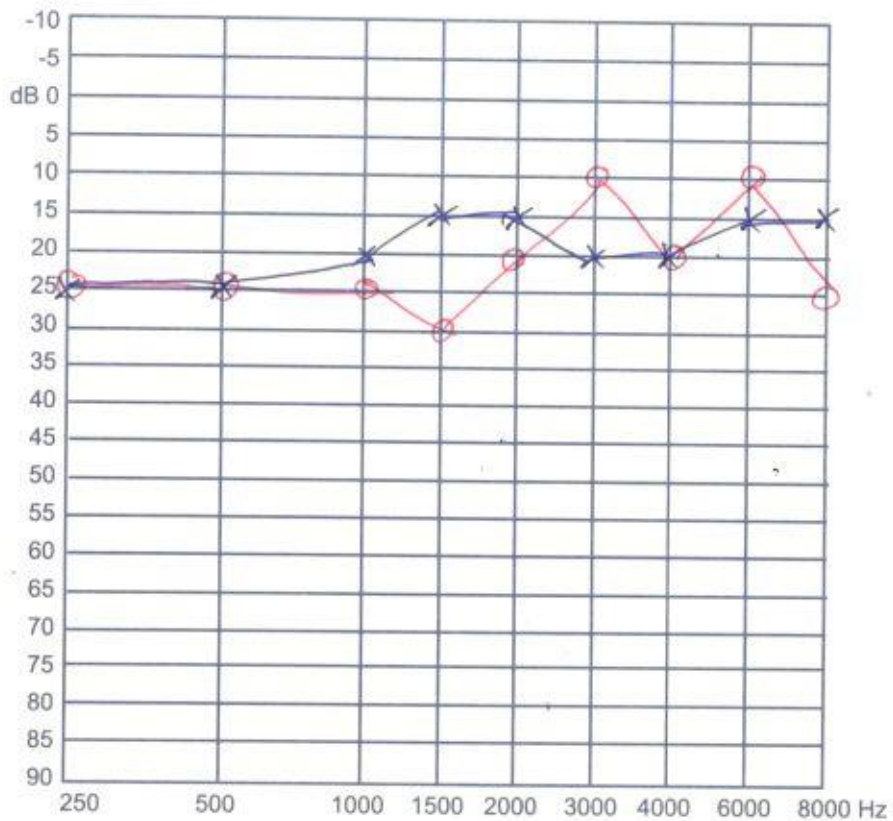


dr. Amelia Putri, Sp.Rad

This document is digitally signed and hence no manual signature is required.

**HASIL PEMERIKSAAN
AUDIOMETRI**

PRETTY BETTYANA KUSUMA WARDANI, SKM / Female / Ph: 081212
MR No: SHLC.90-09-21-16 / DOB: 16-Feb-1989 (32y 1m 30d)
CPA2104170025 / 17-Apr-2021 08:42
dr. Maria Dini Admirati / INSPEKTINDO SINERGI PERSADA, PT



AD/ *Dalam* *batas* *normal*

No Peg : N-210417084838
Nama : Pretty Bettyana Kusuma W

No Form : ISP-05

KESIMPULAN

Hasil pemeriksaan fisik (Physical result)

1. Anamnesa : Hemorhoid Interna Grade II-III

Saran dan anjuran (Advice)

1. Konsultasi ke Dokter Spesialis Bedah

Hasil pemeriksaan lab (Laboratory result)

1. Darah, Urine & Faeces : Tidak ada kelainan

Saran dan anjuran (Advice)

-

Hasil pemeriksaan radiologi (Radiologic result)

Thorax : Sinus Kostofrenikus kiri tumpul DD/Pleuritis, Pleural thickekening

Saran dan anjuran (Advice)

Konsultasi ke Dokter Spesialis Paru

Hasil Keseluruhan

Kurang Baik

Kami mengucapkan terima kasih atas kepercayaan Anda pada
"Siloam Hospitals Lippo Cikarang" untuk Pemeriksaan
Kesehatan.

We would like to thank you for the confidence given to
the *Siloam Hospitals Lippo Cikarang* to perform this
Medical Check Up.

Kami sarankan Pemeriksaan Kesehatan rutin setiap 1 tahun.

We suggest to have a Medical Check Up Yearly.

Kepala Unit Medical Check Up


MCU

dr. Ignatius Billy

NO. 503/255/DPMPSTSP/DU/2020

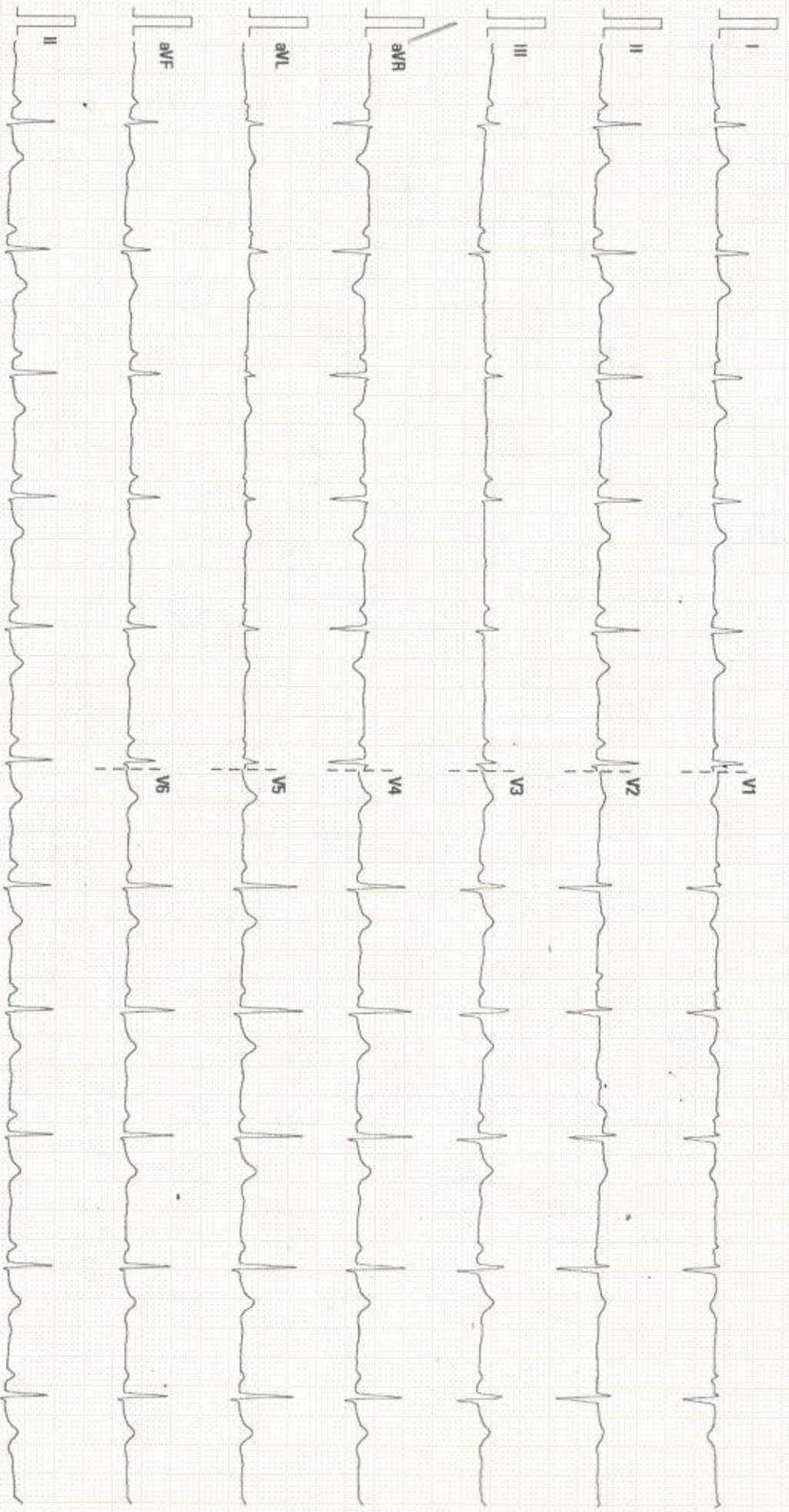
Name: Wardani, pretty bethyarak
Age: 32 Years
Gender: Female

Vent. Rate
PR Interval
QRS Duration
QT/QTc Interval
P/QRS/T Axes
QTcHodges

69 bpm
146 ms
76 ms
384/400 ms
64/46/34 deg

Sinus rhythm
Normal ECG

Unconfirmed Diagnosis



25 mm/s 10 mm/mV 60 Hz BDR 35 Hz

Silvian Hospital Lippo Cikarang

02.07.00V28 4.1

SN.FN.9101.4438

Atrial rate _____
Vent.rate _____
P-R Interval _____
QRS Interval _____
Q-T Interval _____
Elec.Axis _____
Eles. Pos _____
Patient Pos _____

Rhytm _____
P Waves _____
T Waves _____
S-T Sagment _____
Remarks _____

**Normal Sinus rythm bpr
(Normal ECG)**


dr. Christine Anita, SpJP
Dokter Spesialis Jantung & Pembuluh Darah
No. 503/286/DPMPTSP/Sp/2019
SHLC