

DATA PRIBADI
*PERSONAL DATA***Nomor Formulir**
Formulir Number

ISP-21

NIK

90086228

Nama Lengkap
Full Name

Thoro Sujatniko

Tanggal Lahir / Usia
Date of Birth / Age

21.04.1990 / 31 Tahun

Jenis Kelamin
Sex

Laki-laki

Alamat
Address

PT. INSPEKTINDO SINERGI PERSADA

Divisi
Division

-

Kebangsaan
Nationality

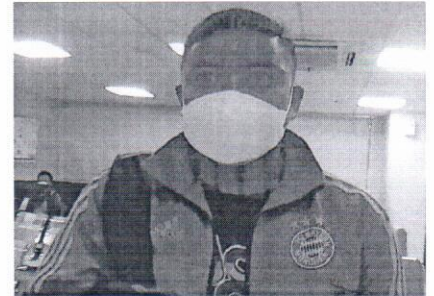
INDONESIA

Jenis Medical Check Up
Medical Check Up Type

Medical Check Up Paket Perusahaan

Tanggal Pemeriksaan
Date of Examination

15.07.2021



No Peg : 90086228
Nama : Thoro Sujatniko

No Form : ISP-21

RIWAYAT KESEHATAN**Keluhan**

Tidak ada

Penyakit yang pernah diderita

Riwayat DBD Saat Usia 9 Tahun

Kebiasaan **Rokok (Cigarettes)** : Ya 6 Batang/Hari
 Alkohol (Alcohol) : Tidak
 Kopi (Coffee) : Ya 1 Gelas/Hari
 Olah Raga (Exercise) : Tidak
 Obat-obatan (Drugs) : Ya Enervon C

Penyakit Keluarga

Darah Tinggi (Hypertension) : Tidak
Kencing Manis (Diabetes Melitus) : Tidak
Sakit Jantung (Heart disease) : Tidak
Sakit Ginjal (Renal disease) : Tidak
Gangguan Mental (Psyc. disorder) : Tidak
Lain-lain (Others) : Tidak

No Peg : 90086228
Nama : Thoro Sujatniko

No Form : ISP-21

PEMERIKSAAN FISIK

Tinggi Badan : 166.50 cm
Berat Badan : 92 kg
BMI : 33.36 (Obesitas)

Tekanan Darah : 110/70 mmHg
Denyut Nadi : 72 x / menit
RR : Normal (18)

Visus	Visus Kanan : 20/20	Visus Kiri : 20/20
Mata	<input checked="" type="checkbox"/> Tidak ada Kelainan	<input type="checkbox"/> Terdapat Kelainan
Kulit	<input type="checkbox"/> Tidak ada Kelainan Keloid di Dada	<input checked="" type="checkbox"/> Terdapat Kelainan
THT	<input checked="" type="checkbox"/> Tidak ada Kelainan	<input type="checkbox"/> Terdapat Kelainan
Gigi & Mulut	<input checked="" type="checkbox"/> Tidak dilakukan pemeriksaan (Pencegahan penularan covid-19)	
KGB	<input checked="" type="checkbox"/> Tidak ada Kelainan	<input type="checkbox"/> Terdapat Kelainan
Paru-paru	<input checked="" type="checkbox"/> Tidak ada Kelainan	<input type="checkbox"/> Terdapat Kelainan
Jantung	<input checked="" type="checkbox"/> Tidak ada Kelainan	<input type="checkbox"/> Terdapat Kelainan
Perut	<input checked="" type="checkbox"/> Tidak ada Kelainan	<input type="checkbox"/> Terdapat Kelainan
Ginjal	<input checked="" type="checkbox"/> Tidak ada Kelainan	<input type="checkbox"/> Terdapat Kelainan
Saraf	<input checked="" type="checkbox"/> Tidak ada Kelainan	<input type="checkbox"/> Terdapat Kelainan
Kelainan Lain	<input checked="" type="checkbox"/> Tidak ada Kelainan	<input type="checkbox"/> Terdapat Kelainan

EKG : Normal
Normal Sinus Rythm

NO REG : 90086228
NO MCU: 210715-3362Print Date : 16.07.2021
Print Time : 10:55**LAPORAN SPESIFIK**
SPECIFIC REPORT**1. AUDIOMETRI :**

	250	500	1000	1500	2000	3000	4000	6000	8000
Right ear	20	15	25	25	20	20	20	15	20
Left ear	20	20	20	20	10	20	20	10	15

Result : ADS Dalam Batas Normal

2. SPIROMETRI :

VC :-

FVC :-

FEV1o :-

Result : Tidak ada Pemeriksaan

Bangsai/Poli : CHECKUP
 Umur/Seks : 31 Y / Male
 Tanggal Lahir : 21-04-1990
 Tanggal Terima : 15-07-2021 10:40
 Tanggal Cetak : 16-07-21 10:27
 Halaman : 2 / 3

Pasien : THORO SUJATNIKO
 Alamat : JL.GN GALUNGGUNG BLOK E2/13
 No.Pasien : 90086228
 No.Lab : 21152366
 No.Reg : CPA2107150047
 Dokter : dr. Julianto Kemala

RUTIN

Info Klinik :

T E S	HASIL	UNIT	NILAI RUJUKAN
-------	-------	------	---------------

Glukosa Puasa

Glukosa Darah Puasa	89	mg/dL	60 - 100
---------------------	----	-------	----------

Kreatinin Darah	0.86	mg/dL	0.8 - 1.3
-----------------	------	-------	-----------

Asam Urat	6.1	mg/dL	3.5 - 7.2
-----------	-----	-------	-----------

URINALISA

Lengkap

Warna	kuning		Kuning
Kejernihan	jernih		Jernih
Berat Jenis	1.010		1.005 - 1.030
pH	6.5		5.0 - 7.0
Lekosit Esterase	Negatif		Negatif
Nitrit	Negatif		Negatif
Protein	Negatif		Negatif
Glukosa	Negatif		Negatif
Keton	Negatif		Negatif
Urobilinogen	1.00	mg/dL	0.10 - 1.90
Bilirubin	Negatif		Negatif
Darah Samar	Negatif		Negatif
Sedimen			
Eritrosit	1	/uL	<3
Lekosit	2	/uL	<10
Silinder	Negatif	/lpk	
Sel Epitel	(+)		(+)
Kristal	Negatif		Negatif
Lain-lain	Negatif		

TINJA

Analisa Faeces Lengkap

Warna	coklat		Coklat
Konsistensi	lembek		Lembek
Lendir	Negatif		Negatif

Bangsai/Poli : CHECKUP
 Umur/Seks : 31 Y / Male
 Tanggal Lahir : 21-04-1990
 Tanggal Terima : 15-07-2021 10:40
 Tanggal Cetak : 16-07-21 10:27
 Halaman : 3 / 3

Pasien : **THORO SUJATNIKO**
 Alamat : JL.GN GALUNGGUNG BLOK E2/13
 No.Pasien : **90086228**
 No.Lab : **21152366**
 No.Reg : CPA2107150047
 Dokter : dr. Julianto Kemala

RUTIN

Info Klinik :

T E S	HASIL	UNIT	NILAI RUJUKAN
Darah	Negatif		Negatif
Mikroskopik			
Eritrosit	0-1	/lpb	
Leukosit	0-1	/lpb	
Epitel	Positif	/lpb	
Telur Cacing	Negatif		Negatif
Amoeba	Negatif		Negatif
Sisa Makanan			
Amilum	Negatif		Negatif
Lemak	Negatif		Negatif
Serat Tumbuhan	Negatif		Negatif
Darah Samar	Negatif		Negatif
pH	6.0		
Glukosa	Negatif		
Pewarnaan Gram	Ditemukan batang gram negatif		
Lain - lain	Negatif		
Keterangan	Tidak ditemukan kelainan spesifik		

Sari Narwastu
 Tanggal Pelaporan : 16-07-2021 10:27



Patient Name	: THORO SUJATNIKO	Patient ID	: SHLC.90086228
Sex / Age / DOB	: M / 031Y / 04/21/1990	Accession No.	: 4000013230272
Modality	: CR\SD	Scan Date	: 07/15/2021 10:42:28
Procedure	: THORAX AP/PA	Report Date/Time	: 07/15/2021 10:55:01 (WIB)
Ref. Department	: MCU	Referring Physician	: DR. JULIANTO KEMALA

Technique:
 Thorax PA view

Findings:

LUNGS: Normal
 MEDIASTINUM: Normal
 TRACHEA AND BRONCHUS: Normal
 PULMONARY HILA: Normal
 PLEURA: Normal
 DIAPHRAGM: Normal
 HEART: Normal CTR: <50%
 AORTA: Normal
 THORACIC SPINE: Normal
 OTHER VISUALIZED BONES: Normal
 VISUALIZED SOFT TISSUES: Normal
 VISUALIZED ABDOMEN: Normal
 VISUALIZED NECK: Normal

Impression:
 No evidence of abnormality in both lungs and heart.

Best Regards,

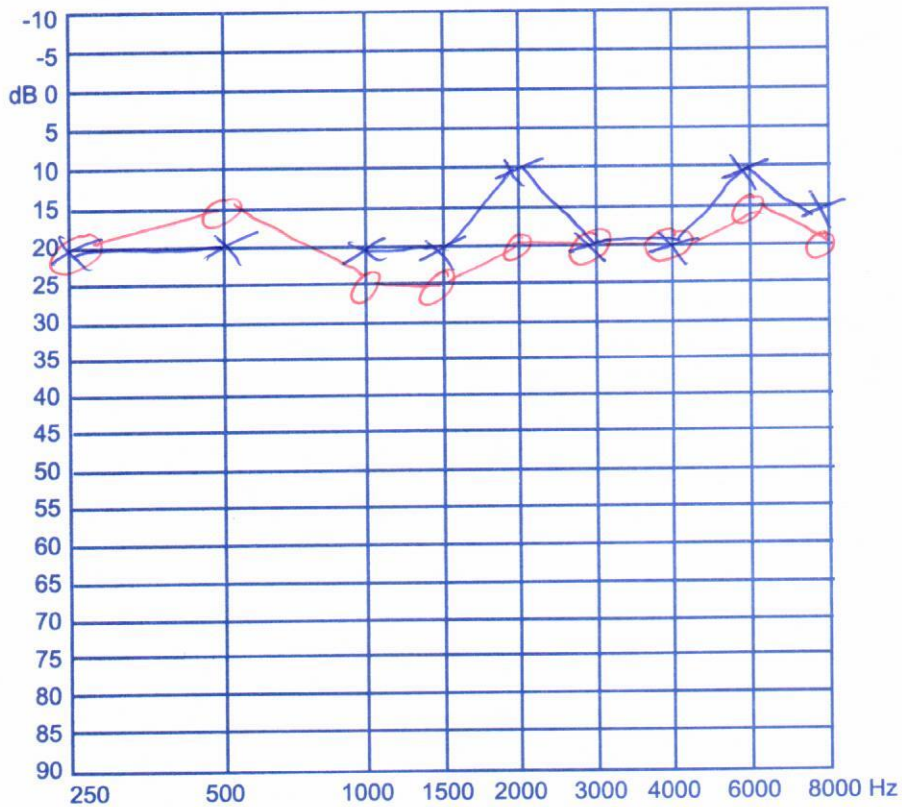


dr. Amelia Putri, Sp.Rad

**This document is digitally signed and hence no manual signature is required.*

**HASIL PEMERIKSAAN
AUDIOMETRI**

THORO SUJATNIKO / Male / Ph: 081299063538
 MR No: SHLC.90-08-62-28 / DOB: 21-Apr-1990 (31y 2m 24d)
 CPA2107150047 / 15-Jul-2021 09:12
 dr. Julianto Kemala / INSPEKTINDO SINERGI PERSADA, PT



Handwritten signature

Handwritten mark

dr. Bambang Hari Santoso
 Spesialis Otorhinolaryngologi
 SIP : 503/040/Dinkes/Sp/2018
 SHLC

No Peg : 90086228
Nama : Thoro Sujatniko

No Form : ISP-21

KESIMPULAN

Hasil pemeriksaan fisik (Physical result)

1. Kondisi Nutrisi : Obesitas (BMI=33.3)
2. Kulit : Keloid di Dada

Saran dan anjuran (Advice)

1. Konsultasi ke Ahli Gizi
2. Jika ada keluhan Konsultasi ke Dokter Spesialis Kulit

Hasil pemeriksaan lab (Laboratory result)

- Darah, Urine dan Faeces : Tidak ada Kelainan

Saran dan anjuran (Advice)

-

Hasil pemeriksaan radiologi (Radiologic result)

Thorax : Tidak tampak kelainan signifikan cor dan pulmo pada pemeriksaan saat ini

Saran dan anjuran (Advice)

-

Hasil Keseluruhan

Baik


Kami mengucapkan terima kasih atas kepercayaan Anda pada
"Siloam Hospitals Lippo Cikarang" untuk Pemeriksaan
Kesehatan.

We would like to thank you for the confidence given to
the *Siloam Hospitals Lippo Cikarang* to perform this
Medical Check Up.

Kami sarankan Pemeriksaan Kesehatan rutin setiap 1 tahun.

We suggest to have a Medical Check Up Yearly.

Resident Medical Officer



dr. Julianto Kemala

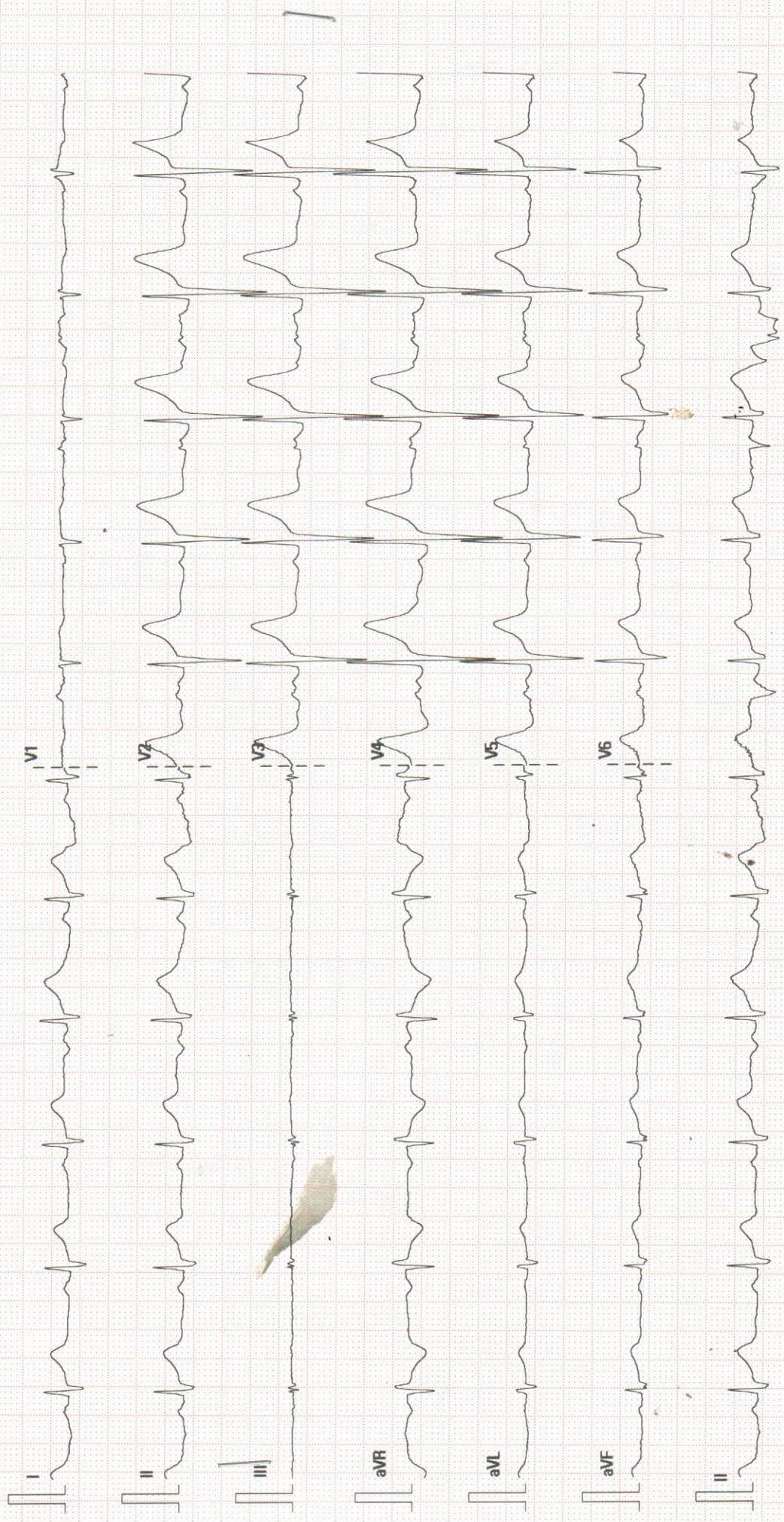
NO. 503/766/Dinkes/DU/2017

ID: 21 April 1990
Name: Sujatmiko, Thoro
Age: 31 Years
Gender: Male

2021-07-15 10:30:31

Vent. Rate 70 bpm
PR Interval 162 ms
QRS Duration 86 ms
QT/QTc Interval 408/426 ms
P/ORS/T Axes 3/49/45 deg
QTcHodges

Unconfirmed Diagnosis



25 mm/s

10 mm/mV

60 Hz

BDR 35 Hz

Siloam Hospital Lippo Cikarang

02.07.00/V28 4.1

SN JN-901438

Normal Sinus rythm bpm
(Normal ECG)

Atrial rate	_____	Rhytm	_____
Vent.rate	_____	P Waves	_____
P-R Interval	_____	T Waves	_____
QRS Interval	_____	S-T Sagment	_____
Q-T Interval	_____	Remarks	_____
Elec.Axis	_____		
Eles. Pos	_____		
Patient Pos	_____		

dr. Christine Anita, SpJP
Dokter Spesialis Jantung & Pembuluh Darah
No. 503/286/DPMPTSP/Sp/2019
SHLC