

DATA PRIBADI
PERSONAL DATA

Nomor Formulir
Formulir Number

ISP-32

NIK

90072700

Nama Lengkap
Full Name

Egi Anwar Baihaqi

Tanggal Lahir / Usia
Date of Birth / Age

13.06.1989 / 32 Tahun

Jenis Kelamin
Sex

Laki-laki

Alamat
Address

PT. INSPEKTINDO SINERGI PERSADA

Divisi
Division

-

Kebangsaan
Nationality

Indonesia

Jenis Medical Check Up
Medical Check Up Type

Medical Check Up Paket Perusahaan

Tanggal Pemeriksaan
Date of Examination

13.12.2021



No Peg : 90072700
Nama : Egi Anwar Baihaqi

No Form : ISP-32

RIWAYAT KESEHATAN

Keluhan

Lipoma di Lengan Kanan

Penyakit yang pernah diderita

Riwayat Positif Covid-19 2 Bulan Lalu

Kebiasaan Rokok (*Cigarettes*) : Ya 5 Batang/Hari
 Alkohol (*Alcohol*) : Tidak
 Kopi (*Coffee*) : Tidak
 Olah Raga (*Exercise*): Tidak
 Obat-obatan (*Drugs*) : Tidak

Penyakit Keluarga

Darah Tinggi (*Hypertension*) : Tidak
Kencing Manis (*Diabetes Melitus*) : Tidak
Sakit Jantung (*Heart disease*) : Tidak
Sakit Ginjal (*Renal disease*) : Tidak
Gangguan Mental (*Psyc. disorder*) : Tidak
Lain-lain (*Others*) : Tidak

No Peg : 90072700
 Nama : Egi Anwar Baihaqi

No Form : ISP-32

PEMERIKSAAN FISIK

Tinggi Badan : 173.50 cm
 Berat Badan : 66 kg
 BMI : 21.95 (Normal)

Tekanan Darah : 130/70 mmHg
 Denyut Nadi : 72 x / menit
 RR : Normal (20)

Visus	Visus Kanan : 20/20	Visus Kiri : 20/20
Mata	<input type="checkbox"/> Tidak ada Kelainan Buta warna Parsial	<input checked="" type="checkbox"/> Terdapat Kelainan
Kulit	<input type="checkbox"/> Tidak ada Kelainan Lipoma di Lengan Kanan	<input checked="" type="checkbox"/> Terdapat Kelainan
THT	<input checked="" type="checkbox"/> Tidak ada Kelainan	<input type="checkbox"/> Terdapat Kelainan
Gigi & Mulut	<input checked="" type="checkbox"/> Tidak dilakukan pemeriksaan (Pencegahan penularan covid-19)	
KGB	<input checked="" type="checkbox"/> Tidak ada Kelainan	<input type="checkbox"/> Terdapat Kelainan
Paru-paru	<input checked="" type="checkbox"/> Tidak ada Kelainan	<input type="checkbox"/> Terdapat Kelainan
Jantung	<input checked="" type="checkbox"/> Tidak ada Kelainan	<input type="checkbox"/> Terdapat Kelainan
Perut	<input checked="" type="checkbox"/> Tidak ada Kelainan	<input type="checkbox"/> Terdapat Kelainan
Ginjal	<input checked="" type="checkbox"/> Tidak ada Kelainan	<input type="checkbox"/> Terdapat Kelainan
Saraf	<input checked="" type="checkbox"/> Tidak ada Kelainan	<input type="checkbox"/> Terdapat Kelainan
Kelainan Lain	<input type="checkbox"/> Tidak ada Kelainan	<input checked="" type="checkbox"/> Terdapat Kelainan Tekanan Darah : 'PreHipertensi' Jaeger Test : Jaeger 1
EKG	: Normal Normal Sinus Rythm	

Bangsai/Poli : CHECKUP
 Umur/Seks : 32 Y / Male
 Tanggal Lahir : 13-06-1989
 Tanggal Terima : 13-12-2021 09:27
 Tanggal Cetak : 13-12-21 17:38
 Halaman : 2 / 3

Pasien : **EGI ANWAR BAIHAQI**
 Alamat : KP KAROYA GIRANG RT01/06 KARYAMUKTI
 No.Pasien : 90072700
 No.Lab : 21228209
 No.Reg : CPA2112130013
 Dokter : dr. Julianto Kemala

Info Klinik :

RUTIN

T E S	HASIL	UNIT	NILAI RUJUKAN
-------	-------	------	---------------

Glukosa Puasa

Glukosa Darah Puasa	92	mg/dL	60 - 100
---------------------	----	-------	----------

Kreatinin Darah

Kreatinin Darah	0.81	mg/dL	0.8 - 1.3
eGFR	117.6	mL/mnt/1.73 m ²	

GFR Comment

>= 60 Normal kidney function

Reff : National Kidney Foundation, 2006

* CKD EPI

Asam Urat	5.0	mg/dL	3.5 - 7.2
-----------	-----	-------	-----------

URINALISA

Lengkap

Warna	kuning		Kuning
Kejernihan	jernih		Jernih
Berat Jenis	1.010		1.005 - 1.030
pH	6.5		5.0 - 7.0
Lekosit Esterase	Negatif		Negatif
Nitrit	Negatif		Negatif
Protein	Negatif		Negatif
Glukosa	Negatif		Negatif
Keton	Negatif		Negatif
Urobilinogen	1.00	mg/dL	0.10 - 1.90
Bilirubin	Negatif		Negatif
Darah Samar	Negatif		Negatif
Sedimen			
Eritrosit	2	/uL	<3
Lekosit	3	/uL	<10
Silinder	Negatif	/lpk	
Sel Epitel	(+)		(+)
Kristal	Negatif		Negatif

Bangsai/Poli : CHECKUP
 Umur/Seks : 32 Y / Male
 Tanggal Lahir : 13-06-1989
 Tanggal Terima : 13-12-2021 09:27
 Tanggal Cetak : 13-12-21 17:38
 Halaman : 3 / 3

Pasien : **EGI ANWAR BAIHAQI**
 Alamat : KP KAROYA GIRANG RT01/06 KARYAMUKTI
 No.Pasien : 90072700
 No.Lab : 21228209
 No.Reg : CPA2112130013
 Dokter : dr. Julianto Kemala

Info Klinik :

RUTIN

T E S	HASIL	UNIT	NILAI RUJUKAN
-------	-------	------	---------------

Lain-lain	Negatif		
-----------	---------	--	--

TINJA

Analisa Faeces Lengkap

Warna	coklat		Coklat
Konsistensi	lembek		Lembek
Lendir	Negatif		Negatif
Darah	Negatif		Negatif
Mikroskopik			
Eritrosit	0-2	/lpb	
Leukosit	1-3	/lpb	
Epitel	Positif	/lpb	
Telur Cacing	Negatif		Negatif
Amoeba	Negatif		Negatif
Sisa Makanan			
Amilum	Negatif		Negatif
Lemak	Negatif		Negatif
Serat Tumbuhan	Positif		Negatif
Darah Samar	Negatif		Negatif
pH	6.5		
Glukosa	Negatif		
Pewarnaan Gram	Ditemukan batang gram negatif		
Lain - lain	Negatif		
Keterangan	Tidak ditemukan Kelainan spesifik		

UPRI PERMANADONI

Tanggal Pelaporan : 13-12-2021 17:38




Patient Name	: EGI ANWAR BAIHAQI	Patient ID	: SHLC.90072700
Sex / Age / DOB	: M / 032Y / 06/13/1989	Accession No.	: 4000014705390
Modality	: CR	Scan Date	: 12/13/2021 09:46:10
Procedure	: THORAX AP/PA	Report Date/Time	: 12/13/2021 10:11:26 (WIB)
Ref. Department	: MCU	Referring Physician	: DR. JULIANTO KEMALA

Teknik:
Thorax proyeksi PA

Temuan:
 PARU: Normal
 MEDIASTINUM: Normal
 TRAKEA DAN BRONKUS: Normal
 HILUS: Normal
 PLEURA: Normal
 DIAFRAGMA: Normal
 JANTUNG: Normal CTR: <50%
 AORTA: Normal
 VERTEBRA THORAKAL DAN TULANG-TULANG LAINNYA: Normal
 JARINGAN LUNAK: Normal
 ABDOMEN YANG TERVISUALISASI: Normal
 LEHER YANG TERVISUALISASI: Normal
 --

Kesan:
Tidak tampak kelainan signifikan cor dan pulmo pada pemeriksaan saat ini.

Best Regards,



dr. Amelia Putri, Sp.Rad

**This document is digitally signed and hence no manual signature is required.*

No Peg : 90072700
Nama : Egi Anwar Baihaqi

No Form : ISP-32

KESIMPULAN

Hasil pemeriksaan fisik (Physical result)

1. Kulit : Lipoma di Lengan Kanan
2. Mata : Buta Warna Parsial
3. Hasil Tensi : PreHipertensi (130/70)

Saran dan anjuran (Advice)

1. Konsultasi ke Dokter Spesialis Bedah
2. Suatu kelainan Genetika, Tidak dapat dikoreksi
3. Cek ulang Tekanan Darah 1x/minggu, Jika dalam 3 Bulan Hasil masih $\geq 120/80$, Konsultasi ke Dokter Spesialis Penyakit Dalam

Hasil pemeriksaan lab (Laboratory result)

- Darah, Urine dan Faeces : Tidak ada Kelainan

Saran dan anjuran (Advice)

-

Hasil pemeriksaan radiologi (Radiologic result)

- Thorax : Tidak tampak kelainan signifikan cor dan pulmo pada pemeriksaan saat ini

Saran dan anjuran (Advice)

-

Hasil Keseluruhan

FIT WITH RESTRICTION

Kami mengucapkan terima kasih atas kepercayaan Anda pada "Siloam Hospitals Lippo Cikarang" untuk Pemeriksaan Kesehatan.

We would like to thank you for the confidence given to the *Siloam Hospitals* Lippo Cikarang to perform this Medical Check Up.

Kami sarankan Pemeriksaan Kesehatan rutin setiap 1 tahun.

We suggest to have a Medical Check Up Yearly.

Head Dept of Medical Check Up



dr. Dennis Christian Tu

NO. 503/301/DPMPTSP/DU/2021

GE MAC1200 ST

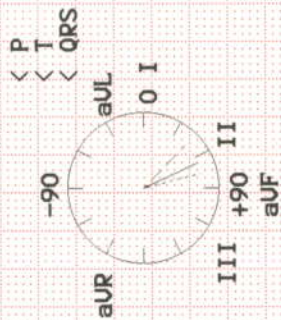
HR 69 bpm

Measurement Results:

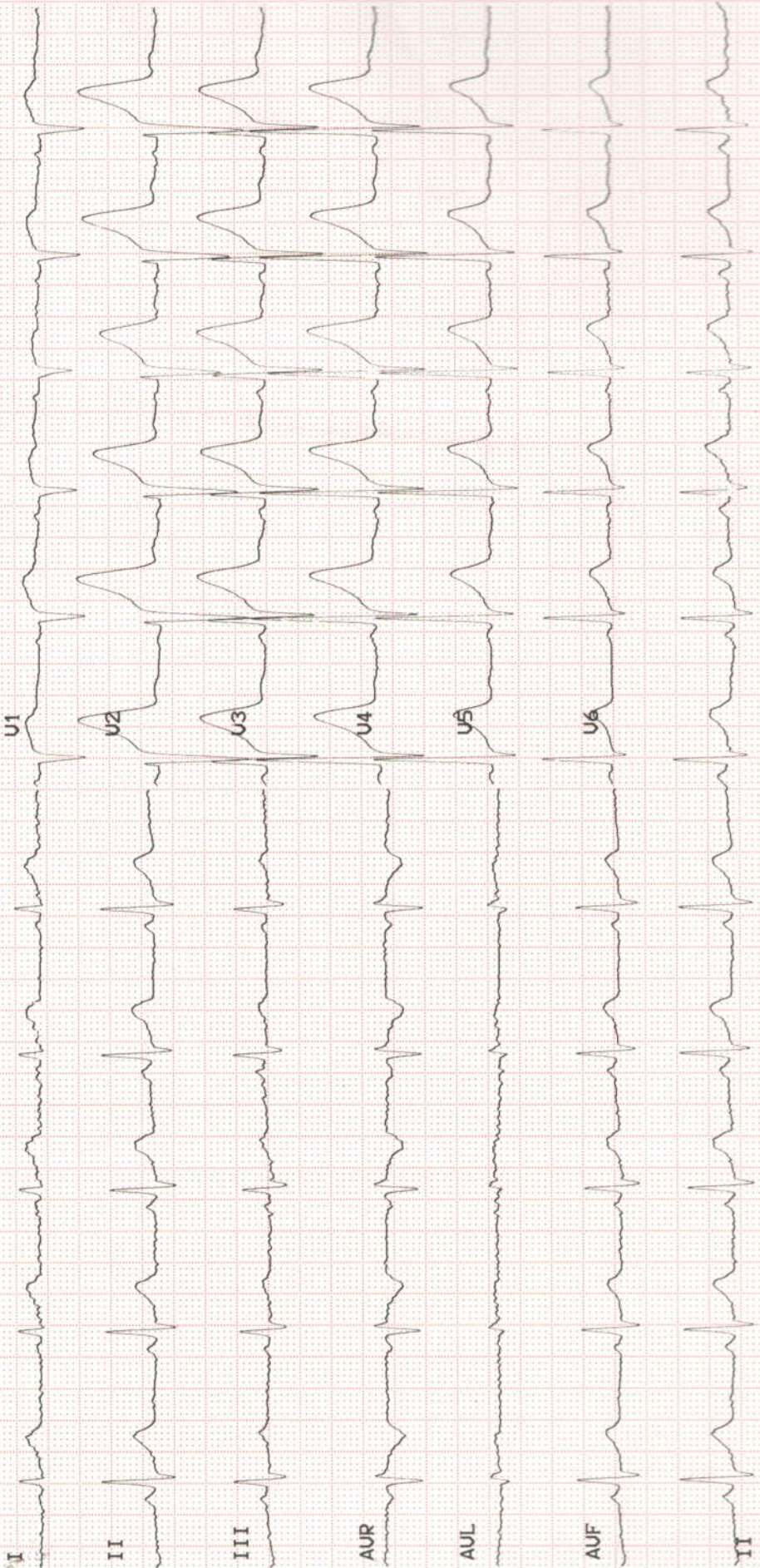
QRS : 102 ms
 QT/QTcB : 420 / 451 ms
 PR : 130 ms
 P : 104 ms
 RR/PP : 868 / 800 ms
 P/QRS/T : 75/ 65/ 45 degrees
 QTd/QTcBD : 62 / 67 ms
 Sokolow : mV
 NK : 9

Interpretation:

ST-segment elevation (anterior) borderline ECG



Unconfirmed report.



Atrial rate _____
Vent.rate _____
P-R Interval _____
QRS Interval _____
Q-T Interval _____
Elec.Axis _____
Eles. Pos _____
Patient Pos _____

Rhytm _____
P Waves _____
T Waves _____
S-T Sagment _____
Remarks _____

Normal sinus rthm 69 bpm

dr. Himawan Wicaksono, Sp.JP
Spesialis Jantung & Pembuluh Darah
SIP : 503/235/Dinkes/Sp/2017