

PERIODIC MEDICAL REPORT
LAPORAN PEMERIKSAAN KESEHATAN BERKALA

Tanggal : 23 Maret 2022
Nama : Tn. Ariandi Farmanda
Jenis kelamin : Laki-Laki
Umur : 41 Tahun
Perusahaan : PT. Inspektindo Sinergi Persada

TO WHOM IT MAY CONCERN
THIS MEDICAL REPORT

Tanggal Pemeriksaan : 23 Maret 2022

No. Register : -

NAMA : **Tn. Ariandi Farmanda**
Name

JENIS KELAMIN : Laki-Laki
Sex

STATUS : -
Married State

UMUR : 41 Tahun
Age

KEBANGSAAN : Indonesia
Nationality

PERUSAHAAN : **PT. Inspektindo Sinergi Persada**
Company

ALAMAT SURAT : -
Postal Address

ALAMAT RUMAH : Jl. Wonosobo No 03
Home Address

DOKTER PEMERIKSA : **dr. Sifi Khodijah**
Examining Doctor

ALAMAT DOKTER : **RS – PERMATA HATI HEALTH CHECK UP**
Practice Address
Jl. Jend. Sudirman No. 37
Duri - Riau

PEMERIKSAAN
Examination

I. ANAMNESA

KELUHAN SEKARANG : Tidak ada keluhan.
Present Complaint

RIWAYAT PENYAKIT DAHULU :
Past Medical History

- Kelainan Jantung dan Sistem Pembuluh darah : Tidak pernah.
Heart and Blood Vessel Disorder
- Penyakit Hati : Tidak pernah.
Liver Disease
- Penyakit Paru : Tidak pernah.
Lung Disease
- Kelainan Saluran Cerna : Tidak pernah.
Alimentary Disease
- Kelainan Saluran Kemih : Tidak pernah.
Urinary Tractus Disorder
- Kencing Manis : Tidak pernah.
Diabetes Mellitus
- Rawat inap : Tidak pernah.
Hospitalization
- Kecelakaan : Tidak pernah.
Injuries
- Tindakan Bedah : Tidak pernah.
Surgical Procedure
- Obat - obatan : Tidak pernah.
Medication
- Lain - lain : -
Others



TERAKREDITASI DASAR
KARS RIWAYAT PENYAKIT KELUARGA
Family History

- Kencing Manis : Tidak ada.
- Diabetes Mellitus
- Darah Tinggi : Tidak ada.
- Hypertension
- Penyakit Jantung : Tidak ada.
- Heart Diseases
- Tumor : Tidak ada.
- Cancer
- Ginjal : Tidak ada.
- Kidney
- Gangguan jiwa : Tidak ada.
- Mental Disorder
- Lain – lain : -
- Others

KEBIASAAN
Habits

- Merokok : Ya
- Smoking
- Alkohol : Tidak ada.
- Alcohol
- Olah Raga : Tidak ada.
- Exercise
- Obat – obatan : Tidak ada.
- Medication

II. PEMERIKSAAN FISIK
Physical Examination

SISTEM GENERALIS
General System

- Tinggi Badan : 168 cm.
- Body Height
- Berat Badan : 76 kg.
- Body Weight



TERAKREDITASI DASAR
KARS

- Kulit
Skin : Turgor baik, Normal Appearance
- Suhu
Temperature : Afebris.

KEPALA
Head

- Rambut
Hair : Dalam batas normal.
- Mata
Eye :

	Right Eye / Mata Kanan	Left Eye / Mata Kiri
Konjunctiva	Tidak Anemis	Tidak Anemis
Sclera	Tidak Ikterik	Tidak Ikterik
Pupil	Bulat, Reguler, Reflek cahaya + / +	Bulat, Reguler, Reflek cahaya + / +
Visus	20/40	20/40
Buta Warna	Normal	
Lapangan pandang	Normal	Normal

- Hidung
Nose : Dalam batas normal.
- Telinga
Ears :
 - Telinga Kanan
Right Ear : Daun Telinga normal, Cairan (-), Darah (-), Membran timpani utuh.
 - Telinga Kiri
Left Ear : Daun Telinga normal, Cairan (-), Darah (-), Membran timpani utuh.
- Mulut
Mouth :

Lidah	:	Normal.
Faring	:	Normal.
Tonsil	:	Normal.

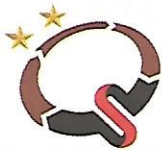LEHER
Neck

- Kelenjar Tiroid
Thyroid Glands : Tidak teraba pembesaran.
- Kelenjar Getah Bening
Lymph Nodes : Tidak teraba pembesaran.
- Tekanan Vena Jugularis
Jugular Venous Pressure : Normal.
- Massa
Masses : Tidak teraba adanya massa.
- Trakea
Trache : Normal, Posisi ditengah.

DADA
Chest

- Sistem Respirasi
Respiratory System :
 - Bentuk
Shape : Normothorax.
 - Gerakan
Movement : Simetris, sama kanan dan kiri.
 - Frekwensi Pernafasan
Respiratory Rate : 20 x / menit.
 - Suara Pernafasan
Respiratory Sound : Vesikuler normal, Wheezing tidak ada, Ronchi tidak ada.

- Sistem Kardiovaskuler
Cardiovascular System :
 - Frekwensi Jantung
Heart Rate : 80 x / menit Reguler.
 - Nadi Perifer
Peripheral Pulses : 80 x / menit.
 - Vena – Vena
Veins : Normal.
 - Tekanan Darah
Blood Pressure : 110/80 mmHg.
 - Bunyi Jantung
Heart Sound : Normal. Bising tidak ada.
 - Edema
Oedema : Tidak ada.
 - Pembuluh Darah
Blood Vessel : Normal.
 - Lain-lain
Others : -



TERAKREDITASI DASAR
KARS PERUT

Abdomen

- Sistem Saluran Cerna
Gastro Intestinal System :
 - Abdominal General
Abdomen : Normal.
 - Hati
Liver : Tidak teraba pembesaran.
 - Limpa
Spleen : Tidak teraba pembesaran.
 - Massa
Masses : Tidak teraba adanya massa.
 - Asites
Ascites : Tidak ada
 - Pemeriksaan Anus
Rectal Touser : Dalam batas normal.

- Pemeriksaan Hernia
 - Inspeksi : Dalam batas normal.
 - Palpasi : Dalam batas normal.
 - Manuver Valsava : -/-

- Sistem Saluran Kemih
Genito Urinary System :
 - Ginjal
Kidney : Ballotemen negatif kiri dan kanan. Normal.
 - Alat Kelamin
External Genitalia : Dalam batas normal..
 - Lain-lain
Others : -

ANGGOTA GERAK

Extremities :

- Anggota gerak atas
Upper Extremities :

	Kanan	Kiri
* Sensorik	Normal	Normal
* Motorik	5/5/5	5/5/5
* Gerakan	Normal kesegala arah	Normal kesegala arah

Rumah Sakit
permatahati



TERAKREDITASI DASAR
KARS

- Anggota gerak bawah :
Lower Extremities

	Kanan	Kiri
* Sensorik	Normal	Normal
* Motorik	5/5/5	5/5/5
* Gerakan	Normal kesegala arah	Normal kesegala arah

Rumah Sakit
permatahati

SISTEM SYARAF PUSAT :
Central Nervous System

- Sistem Cranial : Normal.
Cranial System
- Motorik : Normal.
Motor System
- Sensorik : Normal.
Sensor System
- Tanda – tanda Cerebellar : Normal.
Cerebellar Signs
- Refleks Fisiologi : + / + Normal.
Physiological Reflex
- Refleks Patologis : - / -
Pathological Reflex

SISTEM LOKOMOTIF :
Locomotiv0e System

- Tulang Punggung : Normal.
Spine
- Tungkai dan Lengan : Normal.
Limbs
- Tangan : Normal.
Hands
- Kaki : Normal.
Foot
- Sendi : Normal.
Joint
- Otot - otot : Normal.
Muscles



RUMAH SAKIT PERMATA HATI

Jl. Jendral Sudirman No. 37, Duri - Riau, 28784
Telp : 0765 -595799, Email: rspermatahati@yahoo.co.id

PEMERIKSAAN LABORATORIUM

Laboratory Examination

Nama Pasien : ARI ANDI F.
Tanggal Lahir : 29-04-1981

Tanggal : 23 Maret 2022
Ket. Klinis : Medical Check Up

* BLOOD / Darah ;

- Hemoglobin	:	16.5	gr %	(L 12 – 16) (P 12 – 14)
- Lekosit	:	6.290	/ mm ³	(5 - 10,0)
- LED	:	5/10	/ mm ²	(L < 20)
- Eritrosit	:	5.2 jt	0,5/UI	(L 4,5 -5,5) (P 4,0 – 50)
- Trombosit	:	232.000	0,5/m	(150 – 400)
- Hematokrit	:	47	%	(L 42 – 54) (P 36 – 48)
- Hitung jenis	:			
Basofil	:	0	%	(0 – 1)
Eosinofil	:	1	%	(1 – 3)
Batang	:	2	%	(0 – 4)
Segmen	:	40	%	(50 – 70)
Limfosit	:	46	%	(20 – 40)
Monosit	:	11	%	(2 – 8)
- Golongan darah	:		○ Rh +	



RUMAH SAKIT PERMATA HATI

Jl. Jendral Sudirman No. 37, Duri - Riau, 28784
Telp : 0765 -595799, Email: rspermatahati@yahoo.co.id

* BLOOD CHEMISTRY / Kimia Darah :

- Glucosa	:		
Glucosa Nucther	:	100	mg % (<126)
- Total Kolesterol	:	166	mg % (< 200)
- Triglyserida	:	155	mg % (< 200)
- HDL Kolesterol	:	38	mg % (40 – 60)
- LDL Kolesterol	:	98	mg % (100-129)
- Ureum Darah	:	12	mg % (10 – 40)
- Kreatinin	:	0.5	mg % (0,7 – 1,5)
- Uric Acid	:	5.7	mg % (3.4 – 7.0)
- S.G.O.T.	:	22	U/l (< 24)
- S.G.P.T	:	38	U/l (< 32)
- GAMMA GT	:	28	U/l (L=10-71 P=6-42)

* URINALYSIS / Urinalisa :

- Warna	:	Kuning Muda
- BJ	:	1.020
- pH	:	6.0
- Protein	:	(-) Negatif
- Reduksi	:	(-) Negatif
- Leukosit	:	(-) Negatif
- Bilirubin	:	(-) Negatif
- Urobilin	:	(+) Positif
- Darah	:	(-) Negatif
- Keton	:	(-) Negatif
- Sedimen	:	
Epitel	:	0 - 3 /lp
Lekosit	:	0 - 3 /lp
Eritrosit	:	0- 3 /lp
Silinder	:	(-) Negatif
Kristal	:	(-) Negatif
Nitrit	:	(-) Negatif

Duri, 23 Maret 2022
Diperiksa oleh,
Rumah Sakit
permatahati
(Latifah Irwan,S.S.T)



TERAKREDITASI DASAR
KARS

PEMERIKSAAN AUDIOMETRI

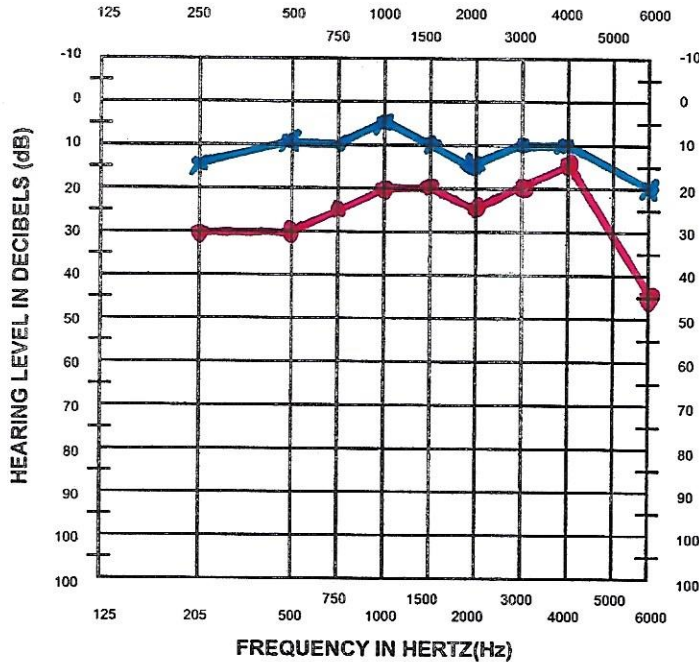
Audiometri Examination



Nama : Tn. ARI ANDI - F
Umur : 29 - 4 - 1981

Tanggal : 23 MAR 2022
Ket. Klinis : Medikal Check Up

NAME Tn. ARI ANDI - F DATE 29 - 4 - 1981 BY _____



AUDIOGRAM KEY	
Right Left	
AC Unmasked	○ ×
AC Masked	△ □
Mastoid Unmasked	< >
Mastoid Masked	□ □
Forehead Masked	└ ┘

Both	
BC Forehead Unmasked Sound Field	∨ \$

	Right Ear	Left Ear
SRT		
Discrim		
MCL		
UCL		

- Telinga Kanan : AD : 22,5 dB
- Telinga Kiri : AD : 10 dB
- Kesan : Ambly, ngar normal
- Anjuran : _____

Duri, 23 MAR 2022

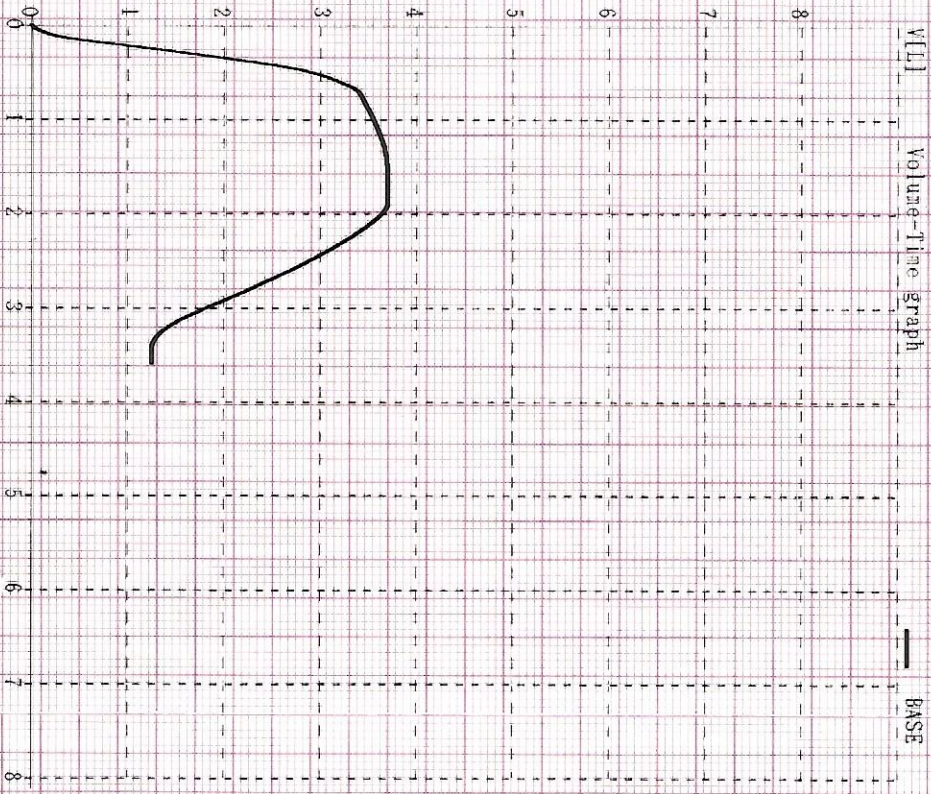

Dr. Yelvita Roza, SpTHT KL

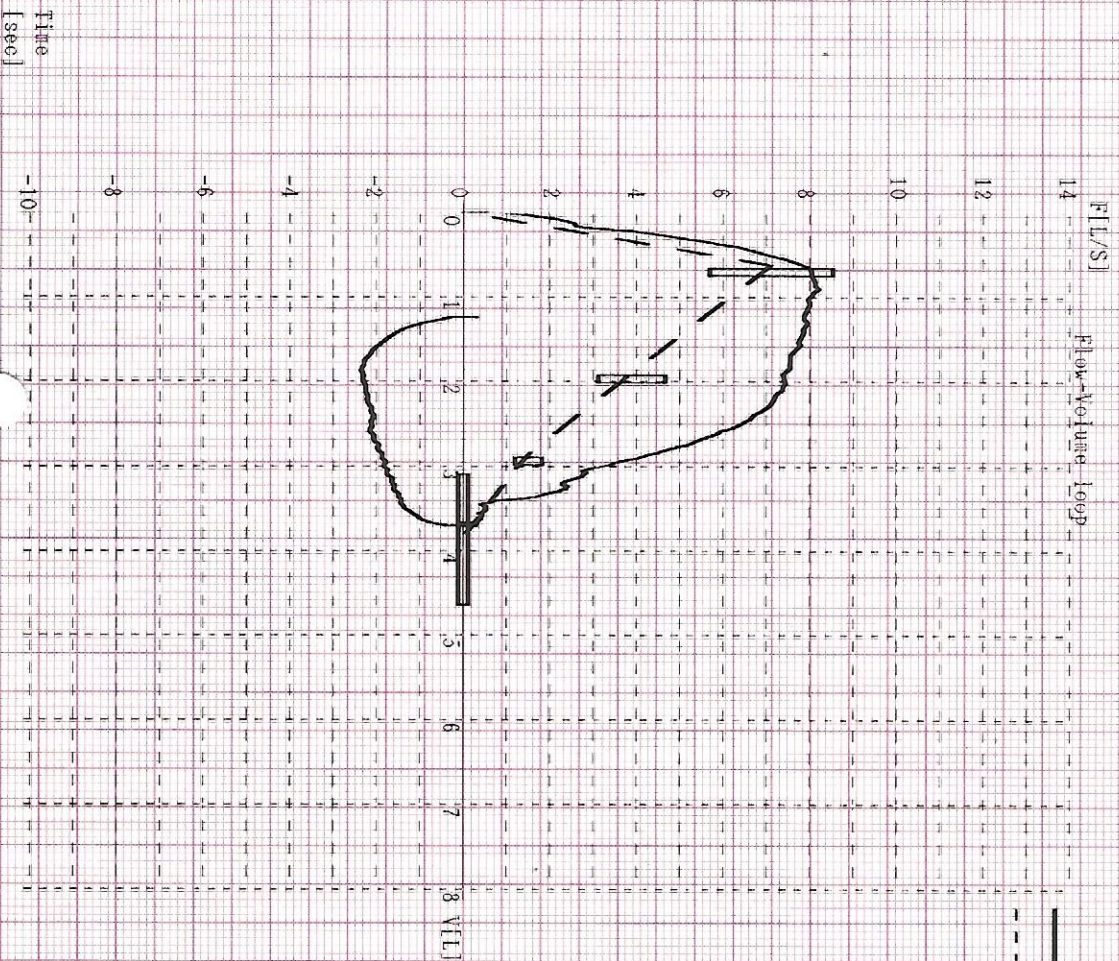
Patient

- ID : 1
- Name : art andi
- Sex : Male
- Age : 40years
- Weight : 76kg
- Height : 168cm
- Race : Oriental
- Smoke : Yes
- (12 Pack/Day - 0years)

FVC prediction formula : Knudson/ITS
 - Result : Normal



	REST	PREL	%PREL	MEAS1	MEAS2	MEAS3
FVC	3.71 [L]	3.87 [L]	95.7	3.71	0.00	0.00
FEV1	3.36 [L]	3.21 [L]	110.9	3.36	0.00	0.00
FEV1/FVC	95.98 [%]	82.51 [%]	116.3	95.98	0.00	0.00
FEF 200-1200ml	6.90 [LPS]	6.23 [LPS]	110.8	6.90	0.00	0.00
FEF 25-75%	7.13 [LPS]	3.18 [LPS]	224.2	7.13	0.00	0.00
FEF 75-85%	3.53 [LPS]	0.97 [LPS]	362.5	3.53	0.00	0.00
PER 25%	8.44 [LPS]	7.13 [LPS]	118.5	8.44	0.00	0.00
PER 50%	8.24 [LPS]	6.69 [LPS]	123.2	8.24	0.00	0.00
PER 75%	7.36 [LPS]	3.91 [LPS]	193.6	7.36	0.00	0.00
	4.96 [LPS]	1.52 [LPS]	325.7	4.96	0.00	0.00



LAPORAN SPIROMETRI
Spirometry Report

Nama : Th - ARI ANDI
Umur : 40 Tahun

Tanggal : 23 MAR 2022
Kef. Klinis : Medikal Check Up

FVC : 95,7
FEV1 : 110,9
FEV1/FVS : 116,3
Kesan : NORMAL
Anjuran :

Pemeriksa, 23 MAR 2022
Rumah Sakit permatahati
Dr. Anggraini R, SpP
Spesialis Paru



RUMAH SAKIT PERMATA HATI
Jl. Jendral Sudirman No. 37, Duri - Riau, 28784
Telp : 0765 -595799, Email: rspermatahati@yahoo.co.id

PEMERIKSAAN RADIOLOGI

Radiology Examination

Nama Pasien	: Tn. Ari Andi	Tanggal	: 23.03, 2022
Tanggal Lahir	: 29.04.1981	Keterangan Klinis	:

*** Foto Thorax**

Chest X Ray

- **Paru (Pulmo)** : CORAKAN BRONCHO VASKULER NORMAL
Lung : TAK TAMPAK KESURAMAN / INFLILTRAT
SINUS COSTOPRENICUS DAN DIAFRAGMA NORMAL

- **Jantung (Cor)** : CTR < 50%
Heart : LETAK, BENTUK, BESAR NORMAL

- **Kesimpulan** : **PARU (PULMO) : TAK TAMPAK KELAINAN.**
JANTUNG (COR) : TAK MEMBESAR.

Duri, 23, 03 2022
Pemeriksa,



dr. DK. WICAKSANA, Sp Rad
Radiolog

Pengirim : RS. Permata Hati (BPJS)-PKB RSPL
Alamat : Duri

Dokter : dr Tengku Widya

No. Lab / Tgl : 2203240008 / 24-03-2022
ID Pelanggan : 0244-1510.00030
Nama Pasien : Bpk. Ariandi Farmanda
Ref ID :

Jenis Kelamin : Laki-Laki
Tgl Lahir / Umur : 29-04-1981 / 40 Tahun 10 Bulan
Telepon :

Status hasil :

Nama Pemeriksaan	Hasil
TREADMILL	
Temuan	
METS	12.8
Max Heart Rate	158
% Max Heart Rate	88
Stage	IV
Durasi Test (menit)	10:00
Lain-lain	-
Kesan	Negative Ischemic Response
Saran	-



PEMERIKSAAN JANTUNG – TREADMILL TEST

EKG : Normal Resy Ecb
Treadmill Test : 10.30
Protokol : Bruce Stage : IV
Indikasi Berhenti :
Denyut Jantung Tercapai 150 x/mnt Dari Dugaan Max 180 x/mnt
Tekanan Darah Awal 100/80 mmHg Tertinggi 130/80 mmHg
Perubahan EKG :
Gelombang : Normal
Segmen ST : -
Gelombang T : -
Aritmia : -
Kesimpulan :
Fungsi Klas :
Tingkat Kesegaran Jasmani : cukup
Kapasitas Kerja 12,0 Mets
Hasil Treadmill : Negatif Ischaemic
Saran :

Respon
Dokter Jantung

(A dan)
Dr. Dasdo.A. SP.JP
NO.59/05.04/DPMPTSP/IV/2017

KESIMPULAN & ANJURAN *Conclusion & Recommendation*

Dari serangkaian pemeriksaan kesehatan **Tn. Ariandi Farmanda**, umur 41 Tahun pada 23 Maret 2022 yang telah dilakukan oleh Tim Dokter kami sebagai berikut :

- dr. Siti Khodijah (**Dokter umum**)
- dr. Benni Andica, SpPD (**Spesialis Penyakit Dalam**)
- dr. DK. Wicaksono, SpR (**Spesialis Radiologi**)
- dr. Yelvita Roza, Sp.THT (**Spesialis Telinga Hidung Tenggorokan**)
- dr. Angraini Ritonga, Sp.P (**Spesialis Paru**)
- dr. Tengku Widya Tri Handayani (**Koordinator Medical Check Up**)
- **ANAMNESA**
 - Keluhan Sekarang : Tidak ada keluhan.
 - Riwayat Penyakit Dahulu : -
 - Riwayat Penyakit Keluarga : -
- **PEMERIKSAAN FISIK** : Dalam batas normal.
- **LABORATORIUM** :
 - Darah Lengkap : Peningkatan Haemoglobin
 - Urine Lengkap : Dalam batas normal.
 - Kimia Darah : Dalam batas normal.
- **RADIOLOGI** : Jantung dan Paru dalam batas normal.
- **AUDIOMETRI** : Ambang telinga kanan dan kiri dalam batas normal
- **SPIROMETRI** : Dalam batas normal.
- **ELEKTROKARDIOGRAFI** : Dalam batas normal.
- **TREADMILL** : **Negatif Iskemik Renson**

Kesimpulan : Dari Anamnesa, Pemeriksaan Fisik, Pemeriksaan Laboratorium, Rontgen Photo Thorax, Audiometri, Spirometri Elektrokardiografi dan Treadmill dapat disimpulkan bahwa kondisi kesehatan yang bersangkutan pada saat ini dalam keadaan :

FIT

DAPAT MELAKUKAN AKTIFITAS PEKERJAAN

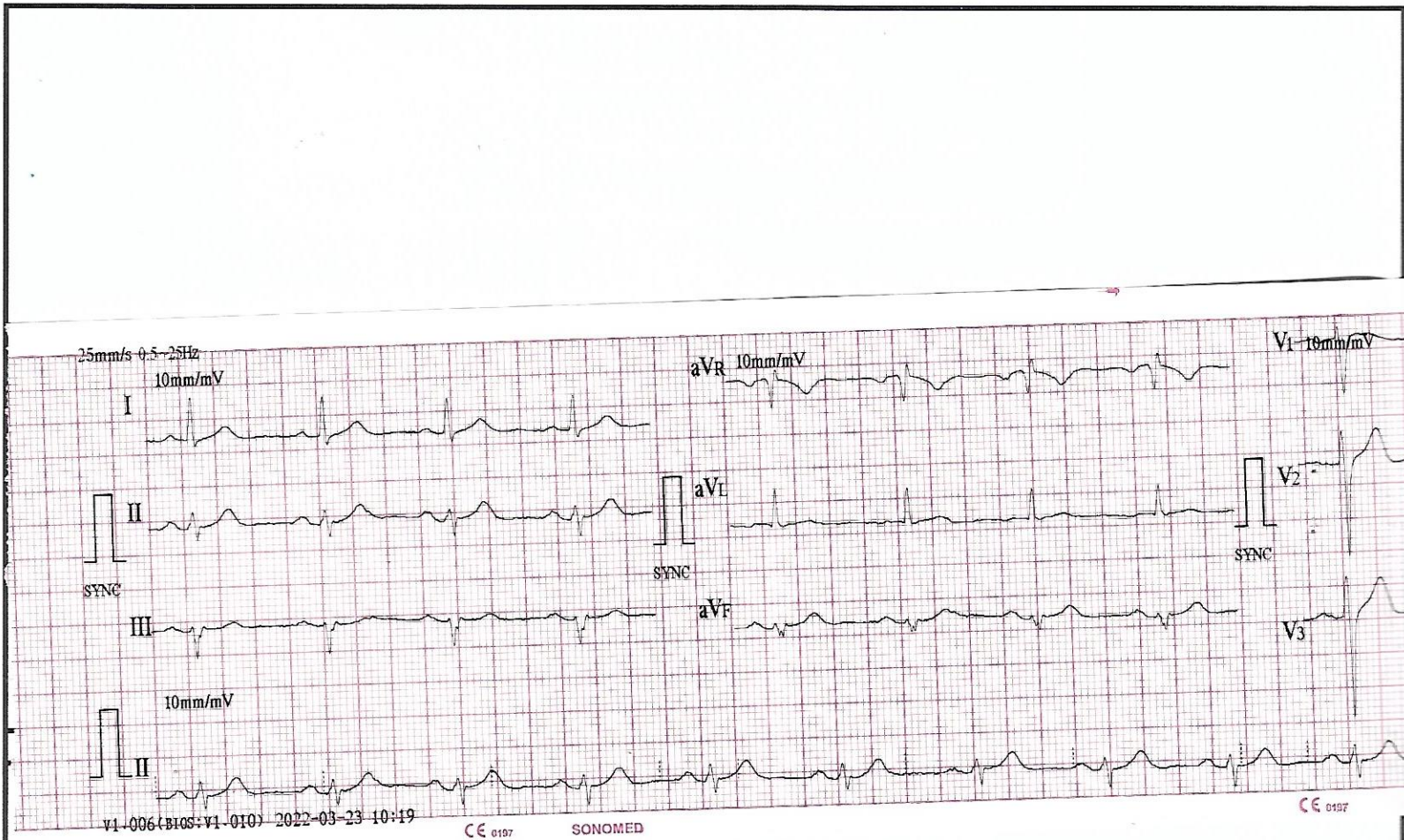
Anjuran : * Berhenti merokok.
* Istirahat cukup dan olah raga yang teratur

Duri, 28 Maret 2022


Rumah Sakit
pelmatihati

dr. Tengku Widya Tri Handayani
Koordinator Medical checkup

ELEKTRO KARDIOGRAFI



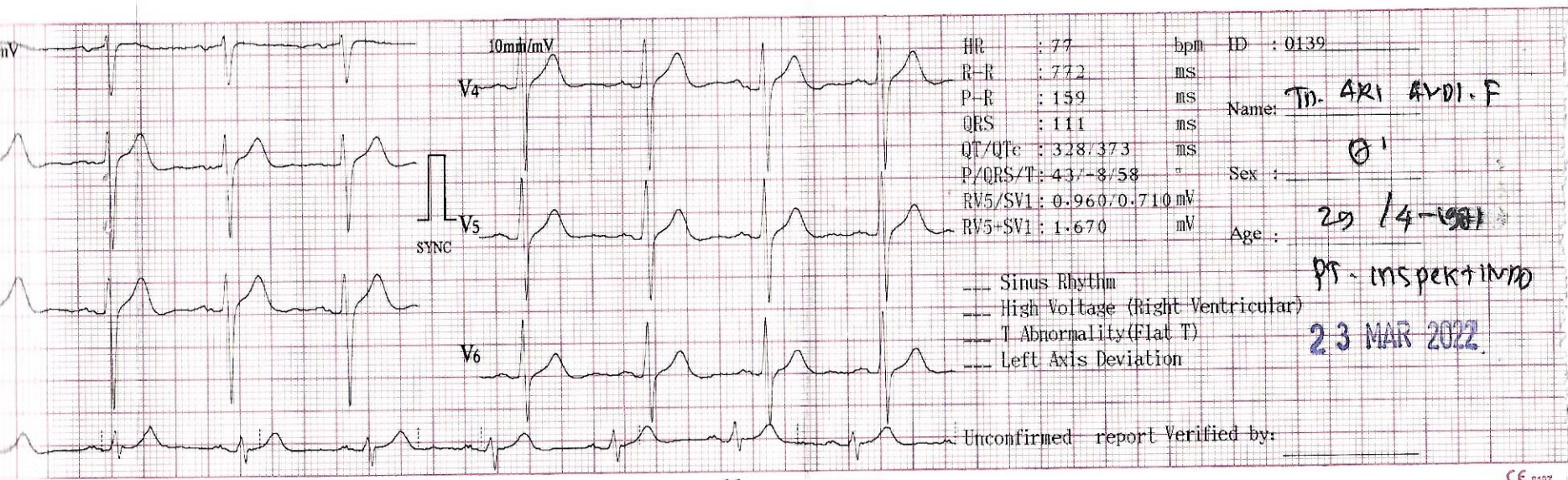
Irama

= Sinus.

HR

= 77 per menit.

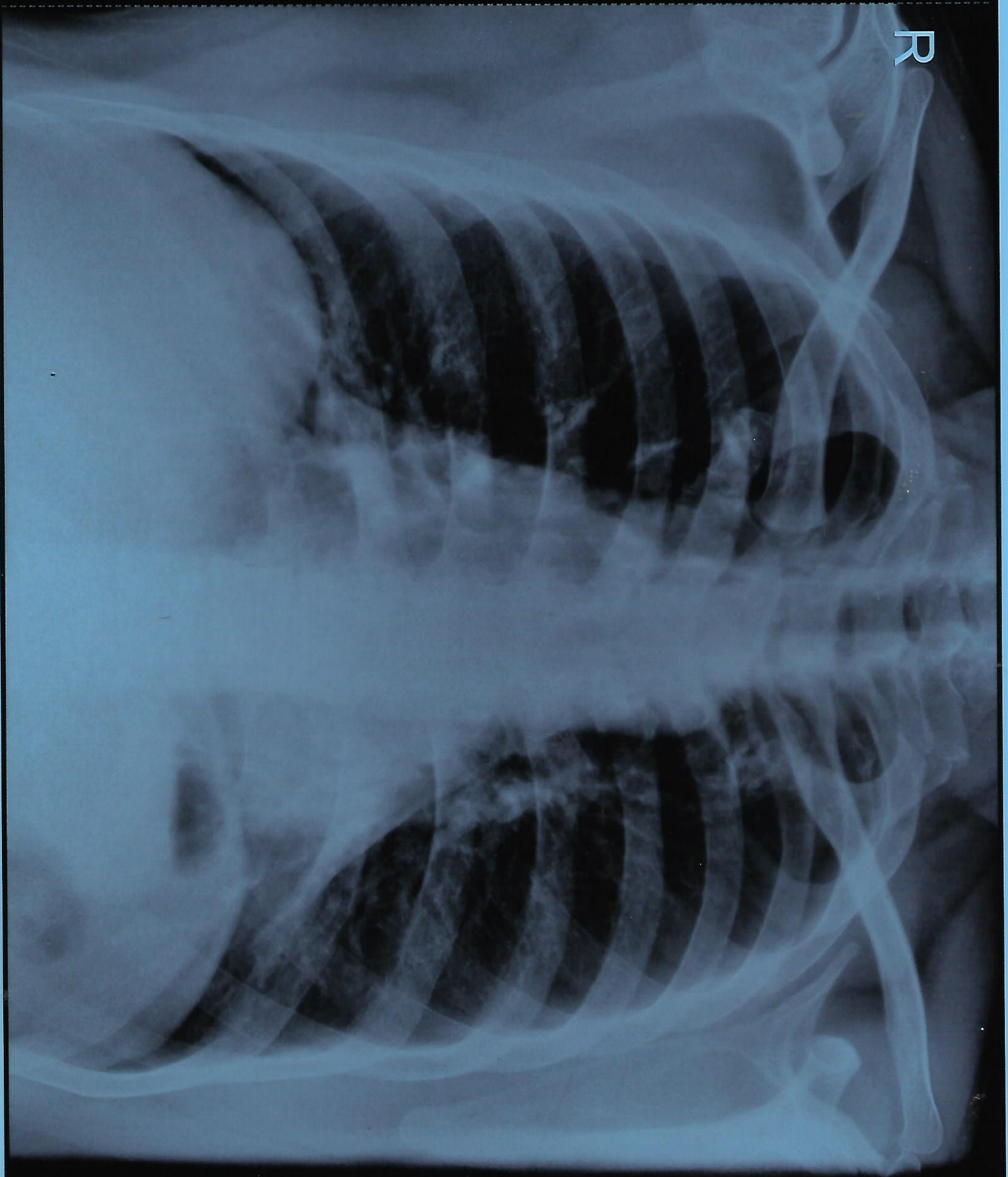
lain - lain



PT - INSPEKT + IMRD
23 MAR 2022

TN ARI A
M
40Y
2351

R



XXHc
Mag
2022
11