

MEDICAL CHECK UP REPORT

HASIL MEDICAL CHECK UP

Patient Name :

Nama Pasien

DYNI RAMADONI

Doctor Name :

Nama Dokter

dr. Julianto Kemala

Package :

Paket

PT. INSPEKTINDO SINERGI PERSADA

SILOAM HOSPITALS LIPPO CIKARANG

09 Mei 2022

DYNI RAMADONI

Appointment ID: 104450

No. Appointment

Date of Birth : 30 Mei 1986

Tanggal Lahir

Gender : Male

Jenis Kelamin

Phone Number : +6281380095091

Nomor Telepon

E-mail : sarni@inspektindo.com

E-mail

Form Kuesioner Website

No Significant History

Riwayat Penyakit Dahulu

Riwayat Vaksinasi

- Hepatitis A : Tidak
- Hepatitis B : Tidak
- Influenza : Tidak
- Human Papilloma Virus : Tidak
- Varicella : Tidak
- Mumps Measles Rubella : Tidak
- Tifoid : Tidak
- Lain-lain : Tidak

Riwayat Penyakit Keluarga

Riwayat Kebiasaan

- Apakah Anda pernah merokok secara teratur? : Tidak
- Bila 'Ya', apakah Anda saat ini masih tetap merokok? : Tidak

● Apakah Anda berolahraga secara teratur? : Tidak

● Apakah Anda mengonsumsi minuman beralkohol? : Tidak

Untuk wanita - Riwayat Kesehatan Reproduksi

No Significant History

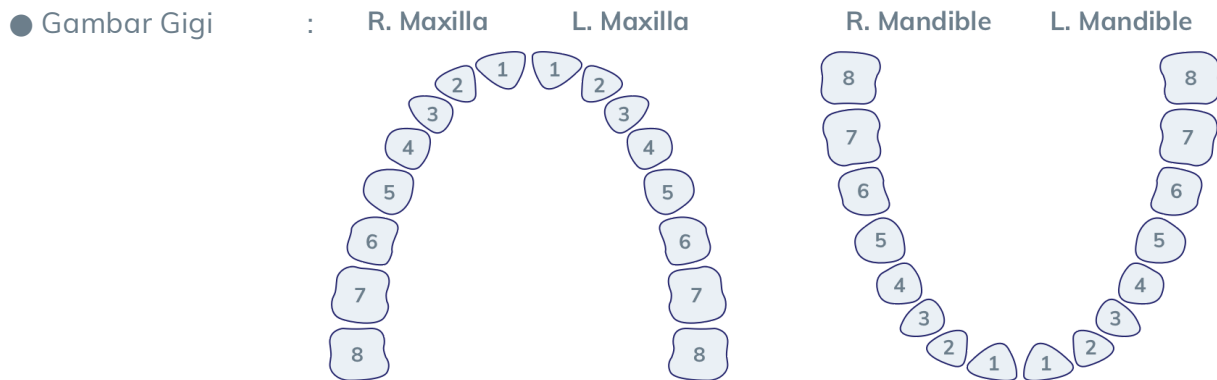
Antropometri

- Tekanan Darah Sistolik : 120
- Tekanan Darah Diastolik : 80
- Tekanan Darah : 120/80 mmHg
- Lingkar Perut : -
- Nadi : 73x/menit
- Lingkar Dada Inspirasi : -
- Lingkar Dada Ekspirasi : -
- Laju Napas : 20x/menit
- Berat Badan : 61.5 kg
- Tinggi Badan : 166 cm
- Indeks Massa Tubuh : 22.32
- Lingkar Pergelangan Tangan : -
- Lingkar Leher : -
- Penampakan Umum : Normal
- Kulit : Normal
- Nodus Limfe : Normal

Status Generalis

- Ketajaman Visus Mata Kiri : 20/20
- Lapang Pandang Mata Kiri : Normal
- Adisi Mata Kiri : Normal
- Koreksi Mata Kiri : Normal
- Ketajaman Visus Mata Kanan : 20/20
- Lapang Pandang Mata Kanan : Normal
- Adisi Mata Kanan : Normal
- Koreksi Mata Kanan : Normal
- Buta Warna : Normal
- Telinga Kiri : Normal

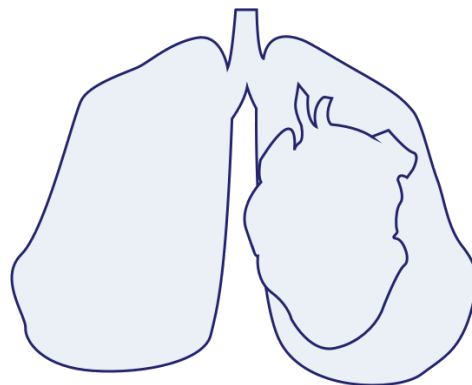
- Telinga Kanan : Normal
- Hidung : Tidak ada pemeriksaan selama pandemi
- Mulut : Tidak ada pemeriksaan selama pandemi
- Gigi : Tidak ada pemeriksaan selama pandemi



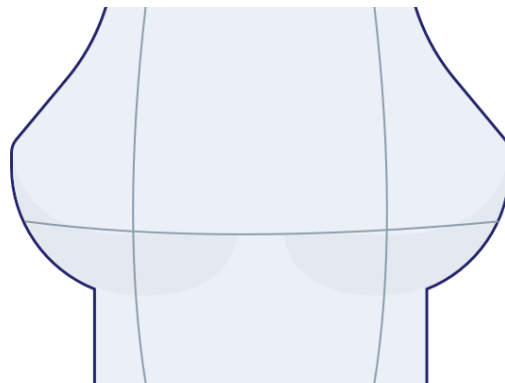
- Tiroid : Normal
- Tumor : Normal
- Lainnya : Normal

Toraks

- Paru : Normal
- Gambar Toraks :



- Payudara : Normal
- Gambar Payudara :

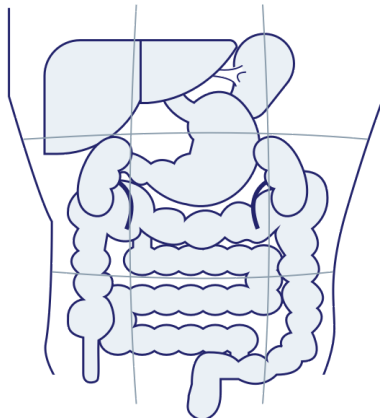


● Jantung : Normal

Abdomen

● Abdomen : Normal

● Gambar Abdomen :



● Lambung : Normal

● Liver : Normal

● Usus : Normal

● Lien : Normal

● Rektum : Tidak dilakukan pemeriksaan

● Ginjal : Normal

● Tes Hernia : Tidak Dilakukan Pemeriksaan

Ekstremitas

● Ekstremitas Atas Kanan : Normal

● Ekstremitas Atas Kiri : Normal

● Ekstremitas Bawah Kanan : Normal

● Ekstremitas Bawah Kiri : Normal

Saraf

● Motorik : Normal

● Koordinasi : Normal

● Sensorik : Normal

● Refleks : Normal

Pemeriksaan Dokter Spesialis

● MATA : Emetropia ODS

Pemeriksaan Laboratorium

JENIS PEMERIKSAAN	HASIL	NILAI NORMAL
● Darah Lengkap		
● Hemoglobin	15.2 g/dL	13.0 - 18.0
● Jumlah Lekosit (H)	12.5 10^3 /ul	5.0 - 10.0
● Hitung Jenis		
● Basofil	0 %	0 - 1
● Eosinofil (H)	5 %	1 - 3
● Batang (L)	1 %	2 - 6
● Segmen	66 %	50 - 70
● Limfosit	22 %	20 - 40
● Absolute Lymphocyte Count	2.75 10^3 /ul	
● Neutrophyl Lymphocyte Rat	3.0	
● Monosit	6 %	2 - 8
● Jumlah Eritrosit	4.63 10^6 /uL	4.60 - 6.20
● Hematokrit	45.1 %	40.0 - 54.0
● MCV (H)	97.4 fL	80.0 - 96.0
● MCH (H)	32.8 pg	27.0 - 31.0
● MCHC	33.7 g/dL	32.0 - 36.0
● Jumlah Trombosit	350 10^3 /ul	150 - 400
● Laju Endap Darah	8 mm/jam	0 - 15
● Golongan Darah + Rhesus		
● Golongan Darah	O	
● Rhesus	Positif	
● ALT (SGPT)	25 U/L	0 - 45
● AST (SGOT)	24 U/L	13 - 33
● Gamma GT	16 U/L	5 - 86
● Trigliserida	51 mg/dL	50 - 150
● Kolesterol Total	175 mg/dL	100 - 200
● HDL Direk	60 mg/dL	>= 40
● LDL Direk	108 mg/dL	0 - 130
● Glukosa Puasa		
● Glukosa Darah Puasa (H)	105 mg/dL	60 - 100
● Kreatinin Darah		

● Kreatinin Darah	1.02 mg/dL	0.8 - 1.3
● eGFR	94.8 mL/mnt/1.73 m ²	CKD EPI GFR Comment >= 60 Normal kidney function Reff : National Kidney Foundation, 2006
● Asam Urat	6.6 mg/dL	3.5 - 7.2
● Lengkap		
● Warna	kuning	Kuning
● Kejernihan	jernih	Jernih
● Berat Jenis	1.020	1.005 - 1.030
● pH	6.5	5.0 - 7.0
● Lekosit Esterase	Negatif	Negatif
● Nitrit	Negatif	Negatif
● Protein	Negatif	Negatif
● Glukosa	Negatif	Negatif
● Keton	Negatif	Negatif
● Urobilinogen	normal mg/dL	0.1 - 0.9
● Bilirubin	Negatif	Negatif
● Darah Samar	Negatif	Negatif
● Sedimen		
● Eritrosit	1 /uL	<3
● Lekosit	3 /uL	<10
● Silinder	Negatif /lpk	
● Sel Epitel	(+)	(+)
● Kristal	Negatif	Negatif
● Lain-lain	Negatif	

Pemeriksaan Penunjang

● Rontgen Thoraks	: Tidak tampak kelainan signifikan cor dan pulmo pada pemeriksaan saat ini
● Audiometri	: ADS Dalam Batas Normal
● EKG	: Normal Sinus Rythm

Diagnosa

- Leukosit meningkat
- Gula darah puasa meningkat

Saran

- Evaluasi gula darah dan cek HbA1c, Diet rendah karbohidrat/gula

Konsultasi

- Konsultasi dokter Spesialis Penyakit Dalam bila ada keluhan

Kesimpulan

- Fit dengan Catatan

- Jaeger Test : Jaeger 1- Faeces pending, tidak ada bahan (Pasien menolak melakukan pemeriksaan)



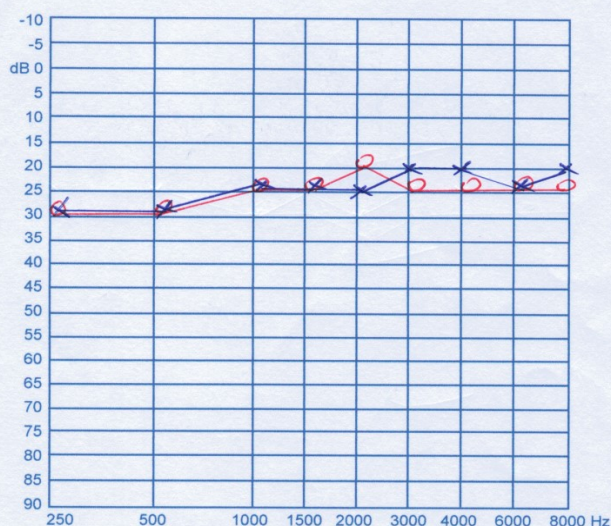
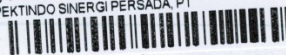dr. Julianto Kemala

Audiometry



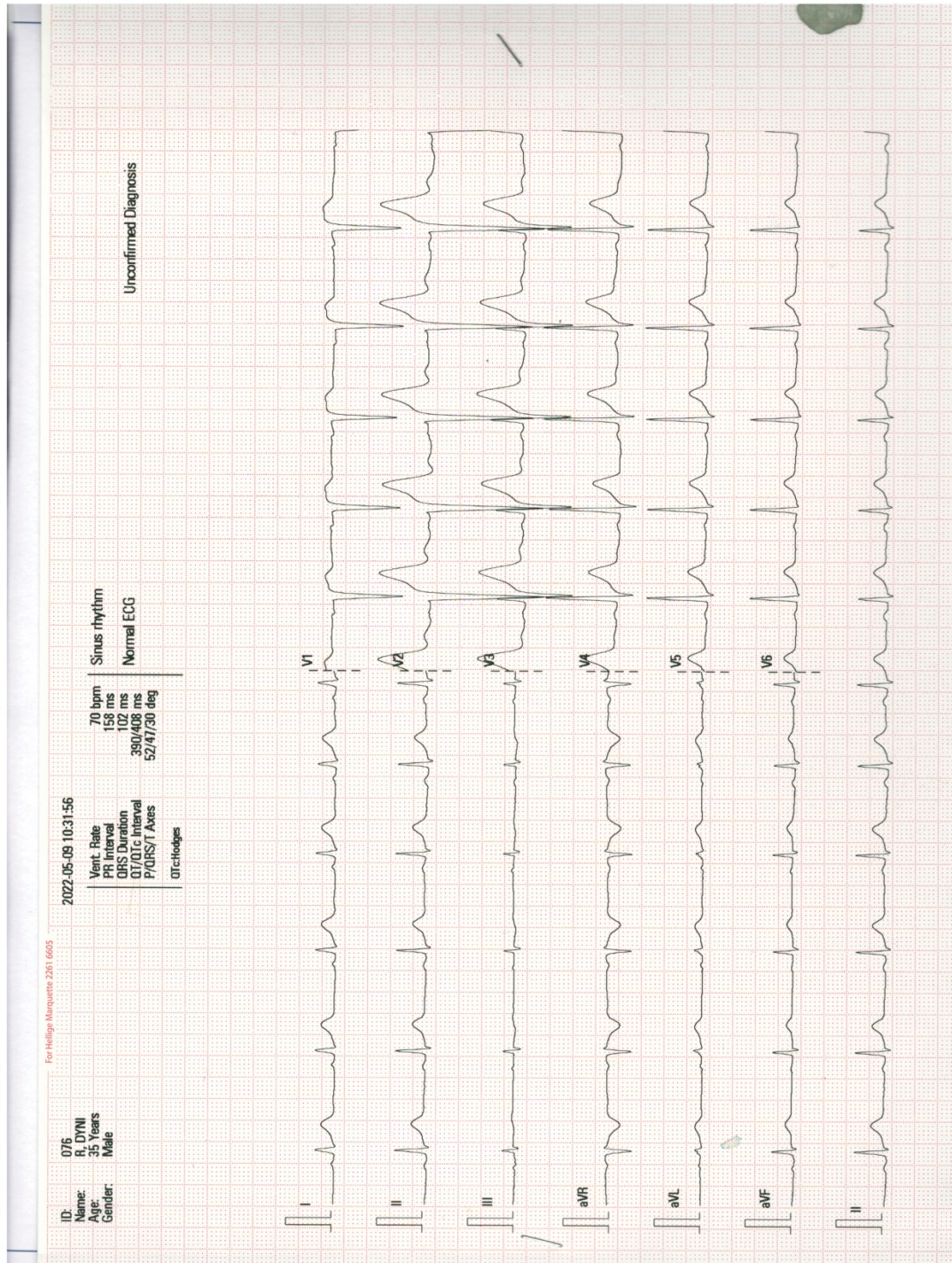
HASIL PEMERIKSAAN
AUDIOMETRI

DYNI RAMADONI / Male / Ph: 081380095091, 082372621105, 0823726
MR No: SHLC.90-12-05-57 / DOB: 30-May-1986 (36y 11m 9d)
CPA2205090028 / 09-May-2022 09:50
dr. Julianto Kemala / INSPEKTINDO SINERGI PERSADA PT



dr. Bambang Hari Santosa Sp, T.H.T
Otorhinolaryngologist

EKG



Teknik :
Thorax proyeksi PA

Temuan:
PARU: Normal
MEDIASTINUM: Normal
TRAKEA DAN BRONKUS: Normal
HILUS: Normal
PLEURA: Normal
DIAFRAGMA: Normal
JANTUNG: Normal CTR: <50%
AORTA: Normal
VERTEBRA THORAKAL DAN TULANG-TULANG LAINNYA: Normal
JARINGAN LUNAK: Normal
ABDOMEN YANG TERVISUALISASI: Normal
LEHER YANG TERVISUALISASI: Normal

===== [Conclusion] =====

Kesan:
Tidak tampak kelainan signifikan cor dan pulmo pada pemeriksaan saat ini.

