

TO WHOM IT MAY CONCERN
THIS MEDICAL REPORT

Tanggal Pemeriksaan
Date of Examination : 13 Agustus 2018

No. Register : -

NAMA
Name : **Tn. RIDWAN ABNER SIANIPAR**

JENIS KELAMIN
Sex : Laki-Laki

STATUS
Married State : -

UMUR
Age : 36 Tahun

KEBANGSAAN
Nationality : Indonesia

PERUSAHAAN
Company : -

ALAMAT SURAT
Postal Address : -

ALAMAT RUMAH
Home Address : Jl. Kayangan Gg Paus A.23
Duri - Riau

DOKTER PEMERIKSA
Examining Doctor : **dr. Lara Maisha**

ALAMAT DOKTER
Practice Address : **RS – PERMATA HATI HEALTH CHECK UP**
Jl. Jend. Sudirman No. 37
Duri - Riau

PEMERIKSAAN
Examination

I. ANAMNESA

<u>KELUHAN SEKARANG</u> <i>Present Complaint</i>	:	Tidak pernah.
<u>RIWAYAT PENYAKIT DAHULU</u> <i>Past Medical History</i>	:	Operasi tulang rahang tahun 2007
• <u>Kelainan Jantung dan Sistem Pembuluh darah</u> <i>Heart and Blood Vessel Disorder</i>	:	Tidak pernah.
• <u>Penyakit Hati</u> <i>Liver Disease</i>	:	Tidak pernah.
• <u>Penyakit Paru</u> <i>Lung Disease</i>	:	Tidak pernah.
• <u>Kelainan Saluran Cerna</u> <i>Alimentary Disease</i>	:	Tidak pernah.
• <u>Kelainan Saluran Kemih</u> <i>Urinary Tractus Disorder</i>	:	Tidak pernah.
• <u>Kencing Manis</u> <i>Diabetes Mellitus</i>	:	Tidak pernah.
• <u>Rawat inap</u> <i>Hospitalization</i>	:	Tidak pernah.
• <u>Kecelakaan</u> <i>Injuries</i>	:	Tidak pernah.
• <u>Tindakan Bedah</u> <i>Surgical Procedure</i>	:	Tidak pernah.
• <u>Obat - obatan</u> <i>Medication</i>	:	Tidak pernah.
• <u>Lain - lain</u> <i>Others</i>	:	-

RIWAYAT PENYAKIT KELUARGA
Family History

- Kencing Manis
Diabetes Mellitus : Tidak ada.
- Darah Tinggi
Hypertension : -
- Penyakit Jantung
Heart Diseases : Tidak ada.
- Tumor
Cancer : Tidak ada.
- Ginjal
Kidney : Tidak ada.
- Gangguan jiwa
Mental Disorder : Tidak ada.
- Lain – lain
Others : -

KEBIASAAN
Habits

- Merokok
Smoking : Tidak ada
- Alkohol
Alcohol : Tidak ada.
- Olah Raga
Exercise : Tidak ada
- Obat – obatan
Medication : Tidak ada.

II. PEMERIKSAAN FISIK
Physical Examination

SISTEM GENERALIS
General System

- Tinggi Badan
Body Height : 172 cm.
- Berat Badan
Body Weight : 80 kg.
- Kulif : Turgor baik, Normal Appearance

Skin

- Suhu : Afebris.
Temperature

KEPALA
Head

- Rambut : Dalam batas normal.
Hair
- Mata :
Eye

	Right Eye / Mata Kanan	Left Eye / Mata Kiri
Konjunctiva	Tidak Anemis	Tidak Anemis
Sclera	Tidak Ikterik	Tidak Ikterik
Pupil	Bulat, Reguler, Reflek cahaya + / +	Bulat, Reguler, Reflek cahaya + / +
Visus	20/100 - 20/20	20/100 - 20/20
Buta Warna	Tidak ada gangguan buta warna	

- Hidung : Dalam batas normal.
Nose
- Telinga :
Ears
 - Telinga Kanan : Daun Telinga normal, Cairan (-), Darah (-),
Right Ear Membran timpani utuh.
 - Telinga Kiri : Daun Telinga normal, Cairan (-), Darah (-),
Left Ear Membran timpani utuh.
- Mulut : Lidah : Normal.
Mouth Faring : Normal.
Tonsil : Normal.

LEHER
Neck

- Kelenjar Tiroid : Tidak teraba pembesaran.
Thyroid Glands
- Kelenjar Getah Bening : Tidak teraba pembesaran.
Lymph Nodes
- Tekanan Vena Jugularis : Normal.
Jugular Venous Pressure
- Massa : Tidak teraba adanya massa.
Masses
- Trakea : Normal, Posisi ditengah.
Trache

DADA
Chest

- Sistem Respirasi
Respiratory System :
 - Bentuk
Shape : Normothorax.
 - Gerakan
Movement : Simetris, sama kanan dan kiri.
 - Frekwensi Pernafasan
Respiratory Rate : 20 x / menit.
 - Suara Pernafasan
Respiratory Sound : Vesikuler normal, Wheezing tidak ada, Ronchi tidak ada.

- Sistem Kardiovaskuler
Cardiovascular System :
 - Frekwensi Jantung
Heart Rate : 61 x / menit Reguler.
 - Nadi Perifer
Peripheral Pulses : 61 x / menit.
 - Vena – Vena
Veins : Normal.
 - Tekanan Darah
Blood Pressure : 120/80 mmHg.
 - Bunyi Jantung
Heart Sound : Normal. Bising tidak ada.
 - Edema
Oedema : Tidak ada.
 - Pembuluh Darah
Blood Vessel : Normal.
 - Lain-lain
Others : -

PERUT
Abdomen

- Sistem Saluran Cerna
Gastro Intestinal System :
 - Abdominal General
Abdomen : Normal.

- Hati
Liver : Tidak teraba pembesaran.
- Limpa
Spleen : Tidak teraba pembesaran.
- Massa
Masses : Tidak teraba adanya massa.
- Asites
Ascites : Tidak ada
- Pemeriksaan Anus
Rectal Touser : Dalam batas normal.
- Sistem Saluran Kemih
Genito Urinary System :
 - Ginjal
Kidney : Ballotemen negatif kiri dan kanan. Normal.
 - Alat Kelamin
External Genitalia : Dalam batas normal..
 - Lain-lain
Others : -

ANGGOTA GERAK
 Extremities :

- Anggota gerak atas
Upper Extremities :

	Kanan	Kiri
* Sensorik	Normal	Normal
* Motorik	5/5/5	5/5/5
* Gerakan	Normal kesegala arah	Normal kesegala arah

- Anggota gerak bawah
Lower Extremities :

	Kanan	Kiri
* Sensorik	Normal	Normal
* Motorik	5/5/5	5/5/5
* Gerakan	Normal kesegala arah	Normal kesegala arah

SISTEM SYARAF PUSAT
 Central Nervous System :

- Sistem Cranial
Cranial System : Normal.

- Motorik
Motor System : Normal.
- Sensorik
Sensor System : Normal.
- Tanda – tanda Cerebellar
Cerebellar Signs : Normal.
- Refleks Fisiologi
Physiological Reflex : + / + Normal.
- Refleks Patologis
Pathological Reflex : - / -

SISTEM LOKOMOTIF
Locomotiv0e System :

- Tulang Punggung
Spine : Normal.
- Tungkai dan Lengan
Limbs : Normal.
- Tangan
Hands : Normal.
- Kaki
Foot : Normal.
- Sendi
Joint : Normal.
- Otot - otot
Muscles : Normal.

PEMERIKSAAN LABORATORIUM
Laboratory Examination

Nama : Tn. Ridwan Abrar
T. Lahir : 27-03-1982

Tanggal : 13 Agustus 2018
Ket. Klinis : Medical Check Up

* BLOOD / Darah :

- Hemoglobin	: 16.8	gr %	(L 12 - 16) (P 12 - 14)
- Lekosit	: 7.290	/ mm 3	(5 - 10,0)
- LED	: 10/20	/ mm 2	(L < 20)
- Trombosit	: 236.000	0.5/m	(150 - 400)
- Hitung jenis	:		
Basofil	: 0	%	(0 - 1)
Eosinofil	: 5	%	(1 - 3)
Batang	: 3	%	(0 - 4)
Segmen	: 59	%	(50 - 70)
Limfosit	: 31	%	(20 - 40)
Monosit	: 2	%	(2 - 8)
- Hematokrit	: 50	%	(L = 42 - 54)
- Golongan darah	: O Rh +		

Nama : *Ridwan Abrar S*
Umur : *27-3-82*
Tanggal Periksa :
Alamat :

Golongan Darah	O
Rhesus	+



Anti : A



Anti : B



Anti : AB



Anti : Rh

* BLOOD CHEMISTRY / Kimia Darah :

- Glucose	:		
Glucose Nucter	:	148	mg % (< 126)
- Total Kolesterol	:	132	mg % (< 200)
- Triglisericid	:	104	mg % (<150)
- HDL	:	35	mg % (40 - 60)
- LDL	:	77	mg % (100 - 129)
- Ureum	:	20	mg % (10 -50)
- Kratinin	:	0.6	mg % (L = 0.7 -01.2)
- Asam Urat	:	7.0	mg % (L = 3.4 -7.0)
- SGOT	:	80	U/l (L = 10-37 P=10-31)
- SGPT	:	192	Ull (L = 9-41 P=10-31)
- GAMMA GT	:	51	U/l (L = 10-71 P=6-42)

* URINALYSIS / Urinalisa :

- Warna	:	Kuning Jernih
- BJ	:	1,015
- pH	:	6,0
- Protein	:	(-) Negatif
- Reduksi	:	(-) Negatif
- Leukosit	:	(-) Negatif
- Bilirubin	:	(-) Negatif
- Urobilin	:	(+) Positif
- Darah	:	(-) Negatif
- Sedimen	:	
Epitel	:	0 - 2 /lp
Lekosit	:	0 - 3 /lp
Eritrosit	:	0 - 2 /lp
Silinder	:	(-) Negatif
Kristal	:	(-) Negatif
Nitrit	:	(-) Negatif

Duri, 14 Agustus 2018
Diperiksa Oleh



Rumah Sakit
permatahati

(Nelly Susanti, A.md.Ak)



LAPORAN RADIOLOGI
Radiology Report

Nama : M. Ridwan Abner
Tgl Lahir : 27.08.1982

Tanggal : 13.08.2018
Ket. Klinis :

* Foto Thorax
Chest X Ray

Paru : CORAKAN BRONCHO VASKULER NORMAL.
Lung : TAK TAMPAK KESURAMAN / INFILTRAT.
SINUS COSTOPRENICUS DAN DIAFRAGMA NORMAL.


Jantung : CTR < 50%.
Heart : LETAK, BENTUK, BESAR NORMAL.

Kesimpulan : **PARU : TAK TAMPAK KELAINAN.**
JANTUNG : TAK MEMBESAR.

Duri, ... 13. / 8 / ... 20. 18
Pemeriksa,

Rumah Sakit
permatahati

dr. DK. WICAKSANA, Sp Rad
Radiolog



Rumah Sakit permatahati

PEMERIKSAAN MATA Eye Examination

Nama : Tn. RIDWAN ABNER Tanggal : 13/8-18
 Tanggal Lahir : 27/03/1982 Ket. Klinis :

	Mata Kanan / Right Eye	Mata Kiri / Left Eye
Visus / Vises	6/6	6/6
Refraksi / Refraction	Myopi	Myopi
Reaksi Cahaya / Reaction to Light	Normal	Normal
Pupil / Pupils	Normal	Normal
Segment Depan / Anterior Segment	Normal	Normal
Segment Belakang / Posterior Segment	Normal	Normal
Tekanan Bola Mata / Ocular Pressure	Normal	Normal
Gerakan Bola Mata / Eye Movement	Normal	Normal
Lapangan Pandang / Perimetri	Normal	Normal
Near of Vision	Normal	Normal
Jaeger J1	1	1
J2		
J3		
Buta Warna / Color Blindness	TIDAK	

Kesan :

Anjuran :

Duri, 13-8-2018


 Dr. Andri Sp M
 Ophthalmologist



SPIROMETRY REPORT

Name	: Tn. RIDWAN	Date	: 13 / 8 - 18
Age	: 36 Th	Clinis	:

FVC : 63,8 %
 FEV1 : 73,7 %
 FEV1/FVS : 114,9 %
 Restriksi Ringan

Duri, 20...

Pemeriksa,

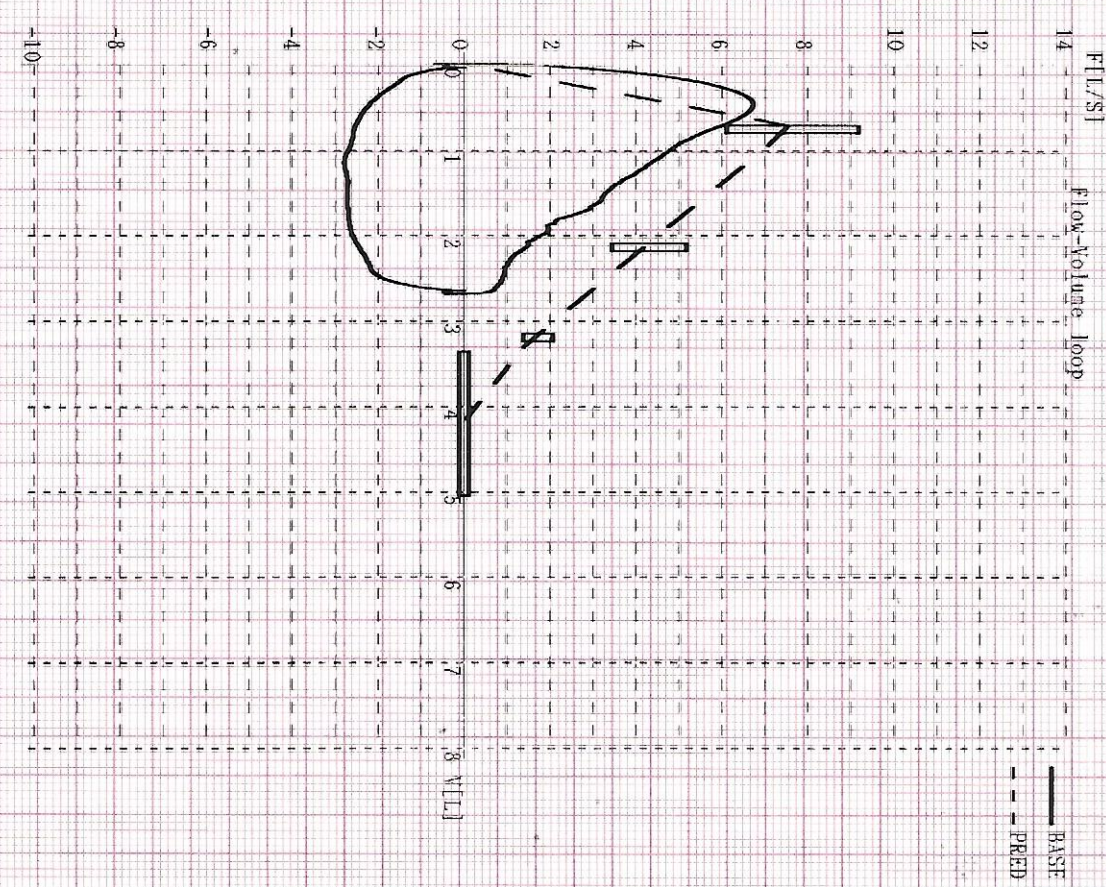
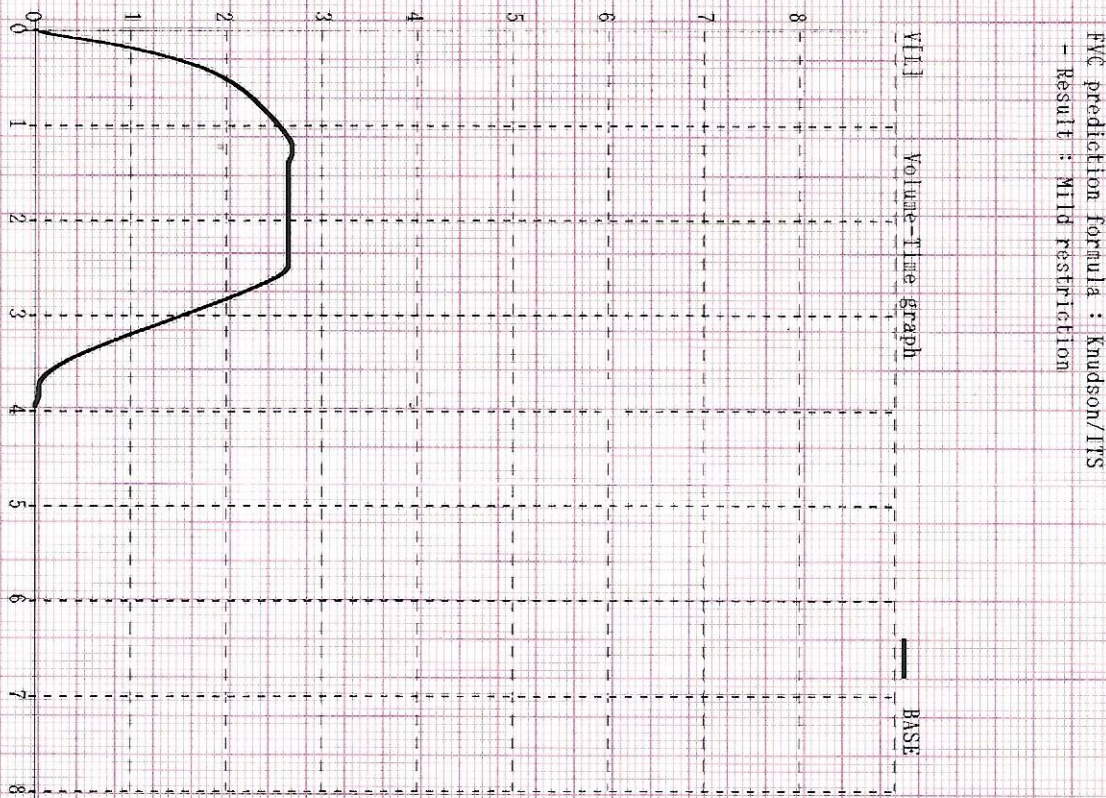

 Rumah Sakit
permatahati

Dr. Anggraini R, SpP
 Pulmonologist

Name : Pridwan
 - Sex : Male
 - Age : 36years
 - Weight : 80kg
 - Height : 172cm
 - Race : Oriental
 - Smoke : Yes
 (1 Pack/Day - 0years)

FVC prediction formula : Knudson/ITS
 - Result : Mild restriction

FEV1/FVC	[%]	FEV1	[L]	FVC	[L]	FEV1/FVC	[%]
95.18		82.82	114.9	95.18	0.00	95.18	0.00
200-1200ml	[LPS]	5.56	6.58	84.4	0.00	5.56	0.00
25-75%	[LPS]	3.40	3.56	95.3	0.00	3.40	0.00
75-85%	[LPS]	1.38	1.07	129.1	0.00	1.38	0.00
PEF	[LPS]	6.92	7.65	90.5	0.00	6.92	0.00
FFP 25%	[LPS]	6.25	6.90	90.6	0.00	6.25	0.00
FFP 50%	[LPS]	3.80	4.32	87.9	0.00	3.80	0.00
FFP 75%	[LPS]	1.82	1.73	105.1	0.00	1.82	0.00



Cardiotech Spirometer Version 6.10 (net Co., Ltd. 2017-05-27 12:00:49) H (ai:PRMATA HATI / Confirmed by: dr H Surya HFD

KESIMPULAN & ANJURAN
Conclusion & Recommendation

Dari serangkaian pemeriksaan kesehatan Tn. **RIDWAN ABNER SIANIPAR** umur 36 tahun pada 13 Agustus 2018 yang telah dilakukan oleh Tim Dokter kami sebagai berikut :

- dr. Lara Maisha (*Dokter Umum*)
- dr. Amrizal, SpPD (*Spesialis Penyakit Dalam*)
- dr. Andri SpM (*Spesialis Mata*)
- dr. DK. Wicaksono, SpR (*Spesialis Radiologi*)
- dr. Anggraini, SpP (*Spesialis Paru*)
- dr. Dian Novera (*Koordinator Medical Check Up*)

• **ANAMNESA**

- o Keluhan Sekarang : Tidak ada keluhan.
- o Riwayat Penyakit Dahulu : Operasi Tulang rahang tahun 2007.
- o Riwayat Penyakit Keluarga : -

• **PEMERIKSAAN FISIK**

- o Mata : Corrected (20/20 – 20/20)
Uncorrected (20/100 – 20/100)
- o Punggung : Suspect Lipoma

• **LABORATORIUM**

- o Darah Lengkap : Peningkatan Haemoglobin.
- o Urine Lengkap : Dalam batas normal.
- o Kimia Darah : Peningkatan Asam urat : 7.0

• **RADIOLOGI**

: Jantung dan Paru dalam batas normal.

• **ELEKTROKARDIOGRAFI**

: Dalam batas normal.

• **SPIROMETRI**

: **Restriksi Ringan**

Kesimpulan : Dari Anamnesa, Pemeriksaan Fisik, Pemeriksaan Laboratorium, Rontgen Photo Thorax, , dan Elektrokardiografi dapat disimpulkan bahwa kondisi kesehatan yang bersangkutan pada saat ini dalam keadaan :

FIT

DAPAT MELAKUKAN AKTIFITAS PEKERJAAN

- Catatan :**
- * Konsultasi ke Dokter Spesialis Bedah untuk Lipoma
 - * Senantiasa mengkosumsi makanan rendah purin.
 - * Istirahat cukup dan olah raga yang teratur.

Duri, 14 Agustus 2018



Rumah Sakit
permatahati

dr. DIAN NOVERA
Koordinator Medical Check Up