

PERIODIC MEDICAL REPORT
LAPORAN PEMERIKSAAN KESEHATAN BERKALA

Tanggal : 02 Februari 2022
Nama : Tn. Natal Fero Pangaribuan
Jenis kelamin : Laki-Laki
Umur : 28 Tahun

TO WHOM IT MAY CONCERN
THIS MEDICAL REPORT

Tanggal Pemeriksaan : 02 Februari 2022

No. Register : -

NAMA : **Tn. Natal Fero Pangaribuan**
Name

JENIS KELAMIN : Laki-Laki
Sex

STATUS : -
Married State

UMUR : 28 Tahun
Age

KEBANGSAAN : Indonesia
Nationality

PERUSAHAAN :
Company

ALAMAT SURAT : -
Postal Address

ALAMAT RUMAH : JL. Kayangan Ujung Mandiri
Home Address

DOKTER PEMERIKSA : **dr. Salci**
Examining Doctor

ALAMAT DOKTER : **RS – PERMATA HATI HEALTH CHECK UP**
Practice Address
Jl. Jend. Sudirman No. 37
Duri – Riau

I. ANAMNESISA

KELUHAN SEKARANG : Tidak ada keluhan.
Present Complaint

RIWAYAT PENYAKIT DAHULU :
Past Medical History

- Kelainan Jantung dan Sistem Pembuluh darah : Tidak pernah.
Heart and Blood Vessel Disorder
- Penyakit Hati : Tidak pernah.
Liver Disease
- Penyakit Paru : Tidak pernah.
Lung Disease
- Kelainan Saluran Cerna : Tidak pernah.
Alimentary Disease
- Kelainan Saluran Kemih : Tidak pernah.
Urinary Tractus Disorder
- Kencing Manis : Tidak pernah.
Diabetes Mellitus
- Rawat inap : Tidak pernah.
Hospitalization
- Kecelakaan : Tidak pernah.
Injuries
- Tindakan Bedah : Tidak pernah.
Surgical Procedure
- Obat - obatan : Tidak pernah.
Medication
- Lain - lain : -
Others

- Kencing Manis : Tidak ada.
- Diabetes Mellitus

- Darah Tinggi : Tidak ada.
- Hypertension

- Penyakit Jantung : Tidak ada.
- Heart Diseases

- Tumor : Tidak ada.
- Cancer

- Ginjal : Tidak ada.
- Kidney

- Gangguan jiwa : Tidak ada.
- Mental Disorder

- Lain – lain : -
- Others

KEBIASAAN Habits

- Merokok : Tidak ada.
- Smoking

- Alkohol : Tidak ada.
- Alcohol

- Olah Raga : Tidak ada.
- Exercise

- Obat – obatan : Tidak ada.
- Medication

II. PEMERIKSAAN FISIK **Physical Examination**

SISTEM GENERALIS General System

- Tinggi Badan : 173 cm.
- Body Height

- Berat Badan : 80 kg.
- Body Weight

- Kulit : Turgor baik, Normal Appearance
- Skin

- Suhu : Afebris.
- Temperature

KEPALA
Head

- Rambut : Dalam batas normal.
Hair
- Mata :
Eye

	Right Eye / Mata Kanan	Left Eye / Mata Kiri
Konjunctiva	Tidak Anemis	Tidak Anemis
Sclera	Tidak Ikterik	Tidak Ikterik
Pupil	Bulat, Reguler, Reflek cahaya + / +	Bulat, Reguler, Reflek cahaya + / +
Visus	20/20	20/20
Buta Warna	Normal	
Lapangan pandang	Normal	Normal

- Hidung : Dalam batas normal.
Nose
- Telinga :
Ears
 - Telinga Kanan : Daun Telinga normal, Cairan (-), Darah (-),
Right Ear Membran timpani utuh.
 - Telinga Kiri : Daun Telinga normal, Cairan (-), Darah (-),
Left Ear Membran timpani utuh.
- Mulut : Lidah : Normal.
Mouth Faring : Normal.
Tonsil : Normal.

LEHER
Neck

- Kelenjar Tiroid : Tidak teraba pembesaran.
Thyroid Glands
- Kelenjar Getah Bening : Tidak teraba pembesaran.
Lymph Nodes
- Tekanan Vena Jugularis : Normal.
Jugular Venous Pressure
- Massa : Tidak teraba adanya massa.
Masses
- Trakea : Normal, Posisi ditengah.
Trache

- Sistem Respirasi
Respiratory System :
 - Bentuk
Shape : Normothorax.
 - Gerakan
Movement : Simetris, sama kanan dan kiri.
 - Frekwensi Pernafasan
Respiratory Rate : 20 x / menit.
 - Suara Pernafasan
Respiratory Sound : Vesikuler normal, Wheezing tidak ada, Ronchi tidak ada.

- Sistem Kardiovaskuler
Cardiovascular System :
 - Frekwensi Jantung
Heart Rate : 82 x / menit Reguler.
 - Nadi Perifer
Peripheral Pulses : 82 x / menit.
 - Vena – Vena
Veins : Normal.
 - Tekanan Darah
Blood Pressure : 100/70 mmHg.
 - Bunyi Jantung
Heart Sound : Normal. Bising tidak ada.
 - Edema
Oedema : Tidak ada.
 - Pembuluh Darah
Blood Vessel : Normal.
 - Lain-lain
Others : -

PERUT

Abdomen

- Sistem Saluran Cerna :
Gastro Intestinal System
 - Abdominal General : Normal.
Abdomen
 - Hati : Tidak teraba pembesaran.
Liver
 - Limpa : Tidak teraba pembesaran.
Spleen
 - Massa : Tidak teraba adanya massa.
Masses
 - Asites : Tidak ada
Ascites
 - Pemeriksaan Anus : Dalam batas normal.
Rectal Touser
- Pemeriksaan Hernia
 - Inspeksi : Dalam batas normal.
 - Palpasi : Dalam batas normal.
 - Manuver Valsava : -/-
- Sistem Saluran Kemih :
Genito Urinary System
 - Ginjal : Ballotemen negatif kiri dan kanan. Normal.
Kidney
 - Alat Kelamin : Dalam batas normal..
External Genitalia
 - Lain-lain : -
Others

ANGGOTA GERAK

Extremities

- Anggota gerak atas :
Upper Extremities

	Kanan	Kiri
* Sensorik	Normal	Normal
* Motorik	5/5/5	5/5/5
* Gerakan	Normal kesegala arah	Normal kesegala arah

- Anggota gerak bawah :
Lower Extremities

	Kanan	Kiri
* Sensorik	Normal	Normal
* Motorik	5/5/5	5/5/5
* Gerakan	Normal kesegala arah	Normal kesegala arah

SISTEM SYARAF PUSAT :
Central Nervous System

- Sistem Cranial : Normal.
Cranial System
- Motorik : Normal.
Motor System
- Sensorik : Normal.
Sensor System
- Tanda – tanda Cerebellar : Normal.
Cerebellar Signs
- Refleks Fisiologi : + / + Normal.
Physiological Reflex
- Refleks Patologis : - / -
Pathological Reflex

SISTEM LOKOMOTIF :
LocomotivOe System

- Tulang Punggung : Normal.
Spine
- Tungkai dan Lengan : Normal.
Limbs
- Tangan : Normal.
Hands
- Kaki : Normal.
Foot
- Sendi : Normal.
Joint
- Otot - otot : Normal.
Muscles



PEMERIKSAAN LABORATORIUM

Laboratory Examination

Nama Pasien : NATAL FEROP

Tanggal : 02 Februari 2022

Tanggal Lahir : 23-12-1993

Ket. Klinis : Medical Check Up

*** BLOOD / Darah ;**

- Hemoglobin	: 15.3	gr %	(L 12 – 16) (P 12 – 14)
- Lekosit	: 9.840	/ mm ³	(5 - 10,0)
- LED	: 3/6	/ mm ²	(L < 20)
- Eritrosit	: 5.0 jt	0,5/UI	(L 4,5 -5,5) (P 4,0 – 50)
- Trombosit	: 211.000	0,5/m	(150 – 400)
- Hematokrit	: 48	%	(L 42 – 54) (P 36 – 48)
- Hitung jenis	:		
Basofil	: 0	%	(0 – 1)
Eosinofil	: 2	%	(1 – 3)
Batang	: 2	%	(0 – 4)
Segmen	: 58	%	(50 – 70)
Limfosit	: 36	%	(20 – 40)
Monosit	: 2	%	(2 – 8)
- Golongan darah	: B Rh +		



*** BLOOD CHEMISTRY / Kimia Darah ;**


- Glucosa	:		
Glucosa Nucther	:	87	mg % (<126)
- Total Kolesterol	:	232	mg % (< 220)
- Triglyserida	:	146	mg % (< 200)
- HDL Kolesterol	:	59	mg % (40 – 60)
- LDL Kolesterol	:	144	mg % (100-129)
- Ureum Darah	:	24	mg % (10 – 40)
- Kreatinin	:	0.6	mg % (0,7 – 1,5)
- Uric Acid	:	7.4	mg % (3.4 – 7.0)
- S.G.O.T.	:	30	U/l (< 24)
- S.G.P.T	:	37	U/l (< 32)
- GAMMA GT	:	40	U/l (L=10-71 P=6-42)

*** URINALYSIS / Urinalisa :**

- Warna	:	Kuning Muda
- BJ	:	1.020
- pH	:	6.0
- Protein	:	(-) Negatif
- Reduksi	:	(-) Negatif
- Leukosit	:	(-) Negatif
- Bilirubin	:	(-) Negatif
- Urobilin	:	(+) Positif
- Darah	:	(-) Negatif
- Keton	:	(-) Negatif
- Sedimen	:	
Epitel	:	0 - 2 /lp
Lekosit	:	0 - 3 /lp
Eritrosit	:	0- 2 /lp
Silinder	:	(-) Negatif
Kristal	:	(-) Negatif
Nitrit	:	(-) Negatif

Duri, 02 Februari 2022

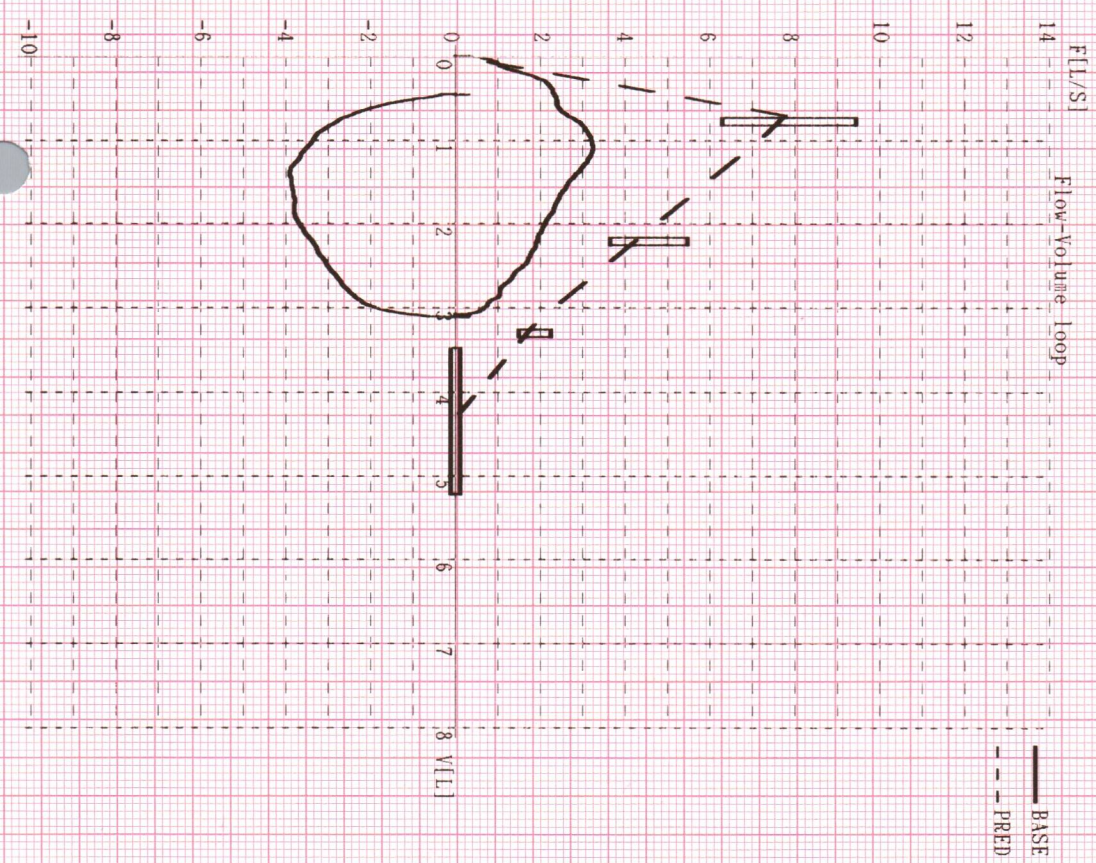
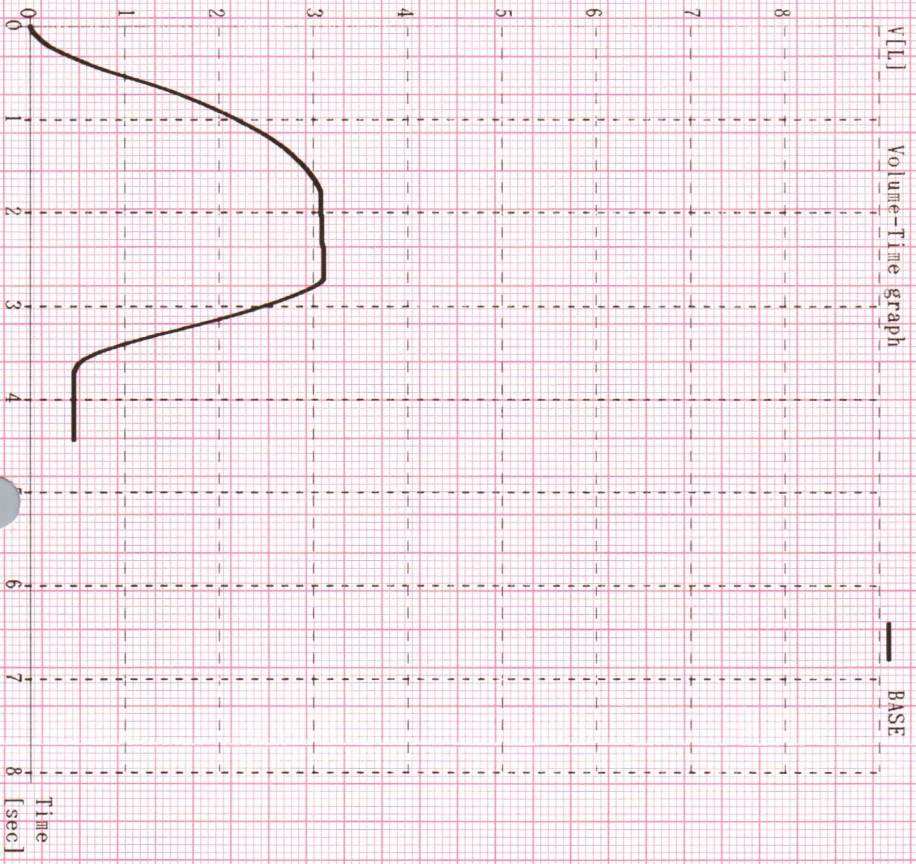
Diperiksa oleh,



(Nelly Susanti, A.Md.AK)

Patient
 - ID : 1
 - Name : natal f
 - Sex : Male
 - Age : 28years
 - Weight : 80kg
 - Height : 173cm
 - Race : Oriental
 - Smoke : No

FVC prediction formula : Knudson/ITS
 - Result : Mild restriction

	[L]	[L]	[L]	[LPS]	[LPS]	[LPS]	[LPS]	[LPS]	[LPS]	[LPS]	[LPS]	[LPS]	[LPS]	[LPS]	[LPS]	[LPS]	[LPS]	[LPS]
FVC	3.12	4.35	71.6	2.60	6.91	37.6	2.60	0.00	0.00	0.00	0.00	0.00	0.00	0.00	0.00	0.00	0.00	0.00
FEV1	2.18	3.63	60.1	2.53	3.82	66.3	2.53	0.00	0.00	0.00	0.00	0.00	0.00	0.00	0.00	0.00	0.00	0.00
FEV1/FVC	[%]	70.00	83.58	83.7	131.2	1.60	0.00	0.00	0.00	0.00	0.00	0.00	0.00	0.00	0.00	0.00	0.00	0.00
FEF 200-1200ml	[LPS]	2.60	6.91	37.6	2.60	6.91	37.6	0.00	0.00	0.00	0.00	0.00	0.00	0.00	0.00	0.00	0.00	0.00
FEF 25-75%	[LPS]	2.53	3.82	66.3	2.53	3.82	66.3	0.00	0.00	0.00	0.00	0.00	0.00	0.00	0.00	0.00	0.00	0.00
FEF 75-85%	[LPS]	1.60	1.22	131.2	1.60	1.22	131.2	0.00	0.00	0.00	0.00	0.00	0.00	0.00	0.00	0.00	0.00	0.00
PEF	[LPS]	3.34	7.88	42.4	3.34	7.88	42.4	0.00	0.00	0.00	0.00	0.00	0.00	0.00	0.00	0.00	0.00	0.00
FEF 25%	[LPS]	2.87	7.04	40.8	2.87	7.04	40.8	0.00	0.00	0.00	0.00	0.00	0.00	0.00	0.00	0.00	0.00	0.00
FEF 50%	[LPS]	2.64	4.57	57.7	2.64	4.57	57.7	0.00	0.00	0.00	0.00	0.00	0.00	0.00	0.00	0.00	0.00	0.00
FEF 75%	[LPS]	1.83	1.88	97.5	1.83	1.88	97.5	0.00	0.00	0.00	0.00	0.00	0.00	0.00	0.00	0.00	0.00	0.00



Nama : Tn. NATAL - F :
Umur : 28 Tahun : Medikal Check Up

FVC : 71,6
FEV1 : 60,1
FEV1/FVS : 83,7
Kesan : Restriksi ringan
Anjuran :

Pemeriksa, 02 FEB 2022



Rumah Sakit
permatahati
Dr. Anggraini R, SpP
Spesialis Paru



TERAKREDITASI DASAR
KARS

PEMERIKSAAN AUDIOMETRI

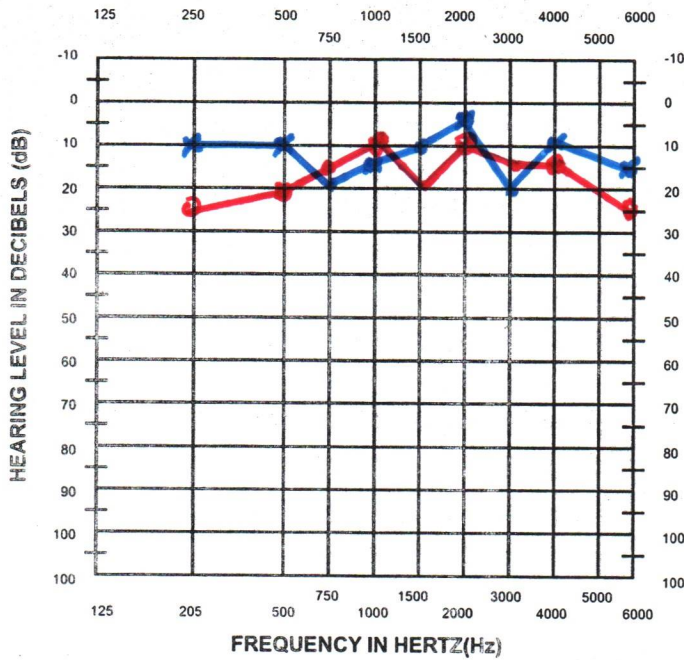
Audiometri Examination



Nama : TN. NATAL. F
Umur : 23-12-1993

Tanggal :
Ket. Klinis : Medikal Check Up

NAME TN. NATAL. F DATE 23-12-1993 BY _____



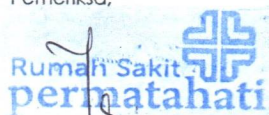
AUDIOGRAM KEY	
Right Left	
AC Unmasked	○ ×
AC Masked	△ □
Mastoid Unmasked	< >
BC Mastoid Masked	[]
BC Forehead Masked	┌ ┐

Both	
BC Forehead Unmasked	∨
Sound Field	\$

	Right Ear	Left Ear
SRT		
Discrim		
MCL		
UCL		

- Telinga Kanan : AD : 13.75 dB
- Telinga Kiri : AD : 10 dB
- Kesan : Ambang Dengar Normal
- Anjuran :

Duri, **02 FEB 2022**
Pemeriksa,



Dr. Yelvia Roza, SpTHT KL



RAKREDITASI DASAR
KARS

PEMERIKSAAN MATA
Eye Examination



Nama	: NAMA PETA P	Tanggal	: 02/02/2022
Tanggal Lahir	: 23/12/1993	Ket. Klinis	: MCU.

	Mata Kanan / Right Eye	Mata Kiri / Left Eye
Visus / Vises	20/20	20/20
Refraksi / Refraction	-	-
Reaksi Cahaya / Reaction to Light	~	~
Pupil / Pupils	~	~
Segment Depan / Anterior Segment	~	~
Segment Belakang / Posterior Segment	~	~
Tekanan Bola Mata / Ocular Pressure	~	~
Gerakan Bola Mata / Eye Movement	~	~
Lapangan Pandang / Perimetri	~	~
Near of Vision	~	~
Jaeger J1	100 %	100 %
J2	-	-
J3	-	-
Buta Warna / Color Blindness	Normal	

Kesan : Mata Normal

Anjuran :

Duri, 02 FEB 2022

Rumah Sakit permatahati
 dr. Andri / Sp M
 Ophthalmologist



PEMERIKSAAN RADIOLOGI

Radiology Examination

Nama Pasien	:	M. Naral. f	Tanggal	:	02/02/2022
Tanggal Lahir	:	23-12-1993	Keterangan Klinis	:	mcu

* **Foto Thorax**

Chest X Ray

- **Paru (Pulmo)** : CORAKAN BRONCHO VASKULER NORMAL
Lung TAK TAMPAK KESURAMAN / INFLILTRAT
SINUS COSTOPRENICUS DAN DIAFRAGMA NORMAL

- **Jantung (Cor)** : CTR < 50%
Heart LETAK, BENTUK, BESAR NORMAL

- **Kesimpulan** : **PARU (PULMO) : TAK TAMPAK KELAINAN.**
JANTUNG (COR) : TAK MEMBESAR.

Duri, 02 . 02 2022
Pemeriksa,



dr. DK. WICAKSANA, Sp Rad
Radiolog

KESIMPULAN & ANJURAN
Conclusion & Recommendation

Dari serangkaian pemeriksaan kesehatan **Tn. Natal Fero Pngaribuan** , umur 28 tahun pada 02 Februari 2022 yang telah dilakukan oleh Tim Dokter kami sebagai berikut :

- dr. Salcii (**Dokter umum**)
- dr. Amrizal Amir, SpPD (**Spesialis Penyakit Dalam**)
- dr. DK. Wicaksono, SpR (**Spesialis Radiologi**)
- dr. Andri Sp.M (**Spesialis Mata**)
- dr. Yelvita Roza, SpTHT KL (**Spesialis Telinga Hidung Tenggorokan**)
- dr. Angraini Ritonga, Sp.P (**Spesialis Paru**)
- dr. Tengku widya (**Koordinator Medical Check Up**)

• **ANAMNESA**

- o Keluhan Sekarang : Tidak ada keluhan.
- o Riwayat Penyakit Dahulu : -
- o Riwayat Penyakit Keluarga : -

• **PEMERIKSAAN FISIK**

- o Mata : Dalam batas normal.

• **LABORATORIUM**

- o Darah Lengkap : Dalam batas normal.
- o Urine Lengkap : Dalam batas normal.
- o Kimia Darah : **Peningkatan Kolesterol : 232 mg/dl**
Peingkatan LDL Kolesterol : 144 mg/dl
Hiperurisemia (Peningkatan Asam Urat) : 7.4 mg/dl

- **RADIOLOGI** : Jantung dan Paru dalam batas normal.
- **AUDIOMETRI** : Dalam batas normal.
- **SPIROMETRI** : **Restriksi Ringan.**
- **ELEKTROKARDIOGRAFI** : Dalam batas normal.

Kesimpulan : Dari Anamnesa, Pemeriksaan Fisik, Pemeriksaan Laboratorium, Rontgen Photo Thorax, Spirometri, Elektrokardiografi dapat disimpulkan bahwa kondisi kesehatan yang bersangkutan pada saat ini dalam keadaan :

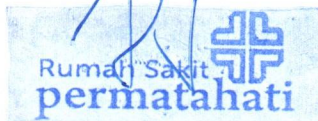
FIT

DAPAT MELAKUKAN AKTIFITAS PEKERJAAN

Catatan :

- * Konsultasi ke Dokter Spesialis Penyakit Dalam untuk **Hiperurisemia**.
- * Senantiasa mengkonsumsi makanan rendah lemak dan purin,
- * Istirahat cukup dan olah raga yang teratur

Duri 09 Februari 2022



dr. Angraini
Koordinator Medical Check Up