

PERIODIC MEDICAL REPORT
LAPORAN PEMERIKSAAN KESEHATAN BERKALA

Tanggal : 14 April 2022
Nama : Tn. Lamhot Marbun
Jenis kelamin : Laki-Laki
Umur : 27Tahun
Perusahaan : PT. Inspektindo Sinergi Persada



TERAKREDITASI DASAR
KARS

Rumah Sakit
permatahati

TO WHOM IT MAY CONCERN
THIS MEDICAL REPORT

Tanggal Pemeriksaan : 14 April 2022

No. Register : -

NAMA : **Tn. Lamhot Marbun**
Name

JENIS KELAMIN : Laki-Laki
Sex

STATUS : -
Married State

UMUR : 27 Tahun
Age

KEBANGSAAN : Indonesia
Nationality

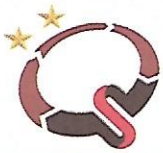PERUSAHAAN : **PT. Inspektindo Sinergi Persada**
Company

ALAMAT SURAT : -
Postal Address

ALAMAT RUMAH : Jl. Kayangan
Home Address

DOKTER PEMERIKSA : **dr. Aulidaweli**
Examining Doctor

ALAMAT DOKTER : **RS – PERMATA HATI HEALTH CHECK UP**
Practice Address
Jl. Jend. Sudirman No. 37
Duri - Riau



TERAKREDITASI DASAR
KARS

PEMERIKSAAN
Examination

I. ANAMNESISA

KELUHAN SEKARANG : Tidak ada keluhan.
Present Complaint

RIWAYAT PENYAKIT DAHULU :
Past Medical History

- Kelainan Jantung dan Sistem Pembuluh darah : Tidak pernah.
Heart and Blood Vessel Disorder
- Penyakit Hati : Tidak pernah.
Liver Disease
- Penyakit Paru : Tidak pernah.
Lung Disease
- Kelainan Saluran Cerna : Tidak pernah.
Alimentary Disease
- Kelainan Saluran Kemih : Tidak pernah.
Urinary Tractus Disorder
- Kencing Manis : Tidak pernah.
Diabetes Mellitus
- Rawat inap : Tidak pernah.
Hospitalization
- Kecelakaan : Tidak pernah.
Injuries
- Tindakan Bedah : Tidak pernah.
Surgical Procedure
- Obat - obatan : Tidak pernah.
Medication
- Lain - lain : -
Others



TERAKREDITASI DASAR
KARS RIWAYAT PENYAKIT KELUARGA
Family History



- Kencing Manis : Tidak ada.
- Diabetes Mellitus
- Darah Tinggi : Tidak ada.
- Hypertension
- Penyakit Jantung : Tidak ada.
- Heart Diseases
- Tumor : Tidak ada.
- Cancer
- Ginjal : Tidak ada.
- Kidney
- Gangguan jiwa : Tidak ada.
- Mental Disorder
- Lain – lain : -
- Others

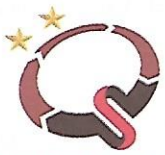KEBIASAAN *Habits*

- Merokok : Tidak ada.
- Smoking
- Alkohol : Tidak ada.
- Alcohol
- Olah Raga : Tidak ada.
- Exercise
- Obat – obatan : Tidak ada.
- Medication

II. PEMERIKSAAN FISIK *Physical Examination*

SISTEM GENERALIS *General System*

- Tinggi Badan : 167 cm.
- Body Height
- Berat Badan : 60 kg.
- Body Weight



TERAKREDITASI DASAR
KARS

- Kulit
Skin

: Turgor baik, Normal Appearance

- Suhu
Temperature

: Afebris.

KEPALA

Head

- Rambut
Hair : Dalam batas normal.

- Mata
Eye :

	Right Eye / Mata Kanan	Left Eye / Mata Kiri
Konjunctiva	Tidak Anemis	Tidak Anemis
Sclera	Tidak Ikterik	Tidak Ikterik
Pupil	Bulat, Reguler, Reflek cahaya + / +	Bulat, Reguler, Reflek cahaya + / +
Visus	20/40	20/40
Buta Warna	Normal	
Lapangan pandang	Normal	Normal

- Hidung
Nose : Dalam batas normal.

- Telinga
Ears :

- Telinga Kanan
Right Ear : Daun Telinga normal, Cairan (-), Darah (-), Membran timpani utuh.

- Telinga Kiri
Left Ear : Daun Telinga normal, Cairan (-), Darah (-), Membran timpani utuh.

- Mulut
Mouth : Lidah : Normal.
Faring : Normal.
Tonsil : Normal.

LEHER

Neck

- Kelenjar Tiroid
Thyroid Glands : Tidak teraba pembesaran.

- Kelenjar Getah Bening
Lymph Nodes : Tidak teraba pembesaran.

- Tekanan Vena Jugularis
Jugular Venous Pressure : Normal.

- Massa
Masses : Tidak teraba adanya massa.

- Trakea
Trache : Normal, Posisi ditengah.



TERAKREDITASI DASAR
KARS

Rumah Sakit
permatahati

DADA
Chest

- Sistem Respirasi
Respiratory System :
 - Bentuk
Shape : Normothorax.
 - Gerakan
Movement : Simetris, sama kanan dan kiri.
 - Frekwensi Pernafasan
Respiratory Rate : 20 x / menit.
 - Suara Pernafasan
Respiratory Sound : Vesikuler normal, Wheezing tidak ada, Ronchi tidak ada.

- Sistem Kardiovaskuler
Cardiovascular System :
 - Frekwensi Jantung
Heart Rate : 80 x / menit Reguler.
 - Nadi Perifer
Peripheral Pulses : 80 x / menit.
 - Vena – Vena
Veins : Normal.
 - Tekanan Darah
Blood Pressure : 110/70 mmHg.
 - Bunyi Jantung
Heart Sound : Normal. Bising tidak ada.
 - Edema
Oedema : Tidak ada.
 - Pembuluh Darah
Blood Vessel : Normal.
 - Lain-lain
Others : -



TERAKREDITASI DASAR
KARS PERUT

Abdomen

- Sistem Saluran Cerna :
Gastro Intestinal System
 - Abdominal General : Normal.
Abdomen
 - Hati : Tidak teraba pembesaran.
Liver
 - Limpa : Tidak teraba pembesaran.
Spleen
 - Massa : Tidak teraba adanya massa.
Masses
 - Asites : Tidak ada
Ascites
 - Pemeriksaan Anus : Dalam batas normal.
Rectal Touser
- Pemeriksaan Hernia
 - Inspeksi : Dalam batas normal.
 - Palpasi : Dalam batas normal.
 - Manuver Valsava : -/-
- Sistem Saluran Kemih :
Genito Urinary System
 - Ginjal : Ballotemen negatif kiri dan kanan. Normal.
Kidney
 - Alat Kelamin : Dalam batas normal..
External Genitalia
 - Lain-lain : -
Others

ANGGOTA GERAK

Extremities

- Anggota gerak atas :
Upper Extremities

	Kanan	Kiri
* Sensorik	Normal	Normal
* Motorik	5/5/5	5/5/5
* Gerakan	Normal kesegala arah	Normal kesegala arah



TERAKREDITASI DASAR
KARS

- Anggota gerak bawah :
Lower Extremities

	Kanan	Kiri
* Sensorik	Normal	Normal
* Motorik	5/5/5	5/5/5
* Gerakan	Normal kesegala arah	Normal kesegala arah

SISTEM SYARAF PUSAT :
Central Nervous System

- Sistem Cranial : Normal.
Cranial System
- Motorik : Normal.
Motor System
- Sensorik : Normal.
Sensor System
- Tanda – tanda Cerebellar : Normal.
Cerebellar Signs
- Refleks Fisiologi : + / + Normal.
Physiological Reflex
- Refleks Patologis : - / -
Pathological Reflex

SISTEM LOKOMOTIF :
LocomotivOe System

- Tulang Punggung : Normal.
Spine
- Tungkai dan Lengan : Normal.
Limbs
- Tangan : Normal.
Hands
- Kaki : Normal.
Foot
- Sendi : Normal.
Joint
- Otot - otot : Normal.
Muscles

Nama : LAMHOT MARBUN Tanggal : 14/04/22
Tanggal Lahir : 25/07/1995 Ket. Klinis : MCU / PT. Inspektmdw

	Mata Kanan / Right Eye	Mata Kiri / Left Eye
Visus / Vises	6/6 F	6/6 F
Refraksi / Refraction	Co 25 90	Co 50 90
Reaksi Cahaya / Reaction to Light	N	N
Pupil / Pupils	N	N
Segment Depan / Anterior Segment	N	N
Segment Belakang / Posterior Segment	N	N
Tekanan Bola Mata / Ocular Pressure	N	N
Gerakan Bola Mata / Eye Movement	N	N
Lapangan Pandang / Perimetri	N	N
Near of Vision	N	N
Jaeger J1	1W 7	1W 7
J2	-	-
J3	-	-
Buta Warna / Color Blindness	Tidak	

Kesan : *Med normal*

Anjuran : *2 - Astsmi*

Duri,

Rumah Sakit
permatahati
dr. Anan, Sp M
Ophthalmologist



PEMERIKSAAN LABORATORIUM
Laboratory Examination

Nama Pasien : LAMHOT MARBUN
Tanggal Lahir : 25-07-1995

Tanggal : 14 APRIL 2022
Ket. Klinis : Medical Check Up

*** BLOOD / Darah ;**

- Hemoglobin	:	16.1	gr %	(L 12 – 16) (P 12 – 14)
- Lekosit	:	5.950	/ mm ³	(5 - 10,0)
- LED	:	2/4	/ mm ²	(L < 20)
- Eritrosit	:	5.3 jt	0,5/ul	(L 4,5 -5,5) (P 4,0 – 50)
- Hitung jenis	:			
Basofil	:	0	%	(0 – 1)
Eosinofil	:	2	%	(1 – 3)
Batang	:	2	%	(0 – 4)
Segmen	:	54	%	(50 – 70)
Limfosit	:	39	%	(20 – 40)
Monosit	:	3	%	(2 – 8)
- Golongan darah	:	○	Rh +	



*** BLOOD CHEMISTRY / Kimia Darah :**

- Glucosa	:		
Glucosa Nucther	:	89	mg % (<126)
- Total Kolesterol	:	174	mg % (< 220)
- Triglyserida	:	76	mg % (< 200)
- HDL Cholesterol	:	58	mg % (40 – 60)
- LDL Cholestrol	:	101	mg % (100-129)
- Ureum Darah	:	16	mg % (10 – 40)
- Kreatinin	:	1.1	mg % (0,7 – 1,5)
- Uric Acid	:	5.2	mg % (3.4 – 7.0)
- S.G.O.T.	:	30	U/l (< 24)
- S.G.P.T	:	41	U/l (< 32)
- GAMMA GT	:	24	U/l (L=10-71 P=6-42)

*** URINALYSIS / Urinalisa :**

- Warna	:	Kuning Muda
- BJ	:	1.020
- pH	:	5.5
- Protein	:	(-) Negatif
- Reduksi	:	(-) Negatif
- Leukosit	:	(-) Negatif
- Bilirubin	:	(-) Negatif
- Urobilin	:	(+) Positif
- Darah	:	(-) Negatif
- Keton	:	(-) Negatif
- Sedimen	:	
Epitel	:	0 - 4 /lp
Lekosit	:	0 - 3 /lp
Eritrosit	:	0- 3 /lp
Silinder	:	(-) Negatif
Kristal	:	(-) Negatif
Nitrit	:	(-) Negatif



*** FECES / Tinja :**

- Makroskopis :
 - Konsistensi : Encer
 - Warna : Kuning Muda
 - Lendir : (+) Positif
 - Darah : (-) Negatif
- Mikroskopis :
 - Eritrosit : 0 – 3 /lp
 - Leukosit : 0 – 5 /lp
 - Amoeba : (-) Negatif
 - Telur Cacing : (-) Negatif
 - Sisa Pencernaan : (-) Negatif

Duri, 14 APRIL 2022
Diperiksa oleh,


Rumah Sakit 
permatahati
(Latifah Irwan,S.S.T)



RUMAH SAKIT PERMATA HATI
Jl. Jendral Sudirman No. 37, Duri - Riau, 28784
Telp : 0765 -595799, Email: rspermatahati@yahoo.co.id

PEMERIKSAAN RADIOLOGI

Radiology Examination

Nama Pasien	: Tn. lambot m	Tanggal	: 14, 04, 2022
Tanggal Lahir	: 25.07 1995	Keterangan Klinis	: MCU

*** Foto Thorax**


Chest X Ray

- **Paru (Pulmo)** : CORAKAN BRONCHO VASKULER NORMAL
Lung TAK TAMPAK KESURAMAN / INFLILTRAT
SINUS COSTOPRENICUS DAN DIAFRAGMA NORMAL

- **Jantung (Cor)** : CTR < 50%
Heart LETAK, BENTUK, BESAR NORMAL

- **Kesimpulan** : **PARU (PULMO) : TAK TAMPAK KELAINAN.**
JANTUNG (COR) : TAK MEMBESAR.

Duri, ... 14, 04 ... 2021
Pemeriksa,



dr. DK. WICAKSANA, Sp Rad
Radiolog

KESIMPULAN & ANJURAN
Conclusion & Recommendation

Dari serangkaian pemeriksaan kesehatan **Tn. Lamhot Marbun**, umur 27 Tahun pada 14 April 2022 yang telah dilakukan oleh Tim Dokter kami sebagai berikut :

- dr. Aulidaweli (**Dokter umum**)
- dr. Amrizal Amir , SpPD (**Spesialis Penyakit Dalam**)
- dr. DK. Wicaksono, SpR (**Spesialis Radiologi**)
- dr. Yuslasni Roha, Sp.THT (**Spesialis Telinga Hidung tengorokan**)
- dr. Tengku Widya Tri Handayani (**Koordinator Medical Check Up**)
- **ANAMNESA**
 - Keluhan Sekarang : Tidak ada keluhan.
 - Riwayat Penyakit Dahulu : -
 - Riwayat Penyakit Keluarga : -
- **PEMERIKSAAN FISIK** : Dalam batas normal.
- **LABORATORIUM** :
 - Darah Lengkap : Dalam batas normal.
 - Urine Lengkap : Dalam batas normal.
 - Kimia Darah : Dalam batas normal.
 - Feses : Dalam batas normal.
- **RADIOLOGI** : Jantung dan Paru dalam batas normal.
- **AUDIOMETRI** : Ambang telinga kanan dan kiri dalam batas normal
- **ELEKTROKARDIOGRAFI** : Dalam batas normal.

Kesimpulan : Dari Anamnesa, Pemeriksaan Fisik, Pemeriksaan Laboratorium, Rontgen Photo Thorax, Audiometri, dan Elektrokardiografi dapat disimpulkan bahwa kondisi kesehatan yang bersangkutan pada saat ini dalam keadaan :

FIT

DAPAT MELAKUKAN AKTIFITAS PEKERJAAN

Anjuran : * Istirahat cukup dan olah raga yang teratur

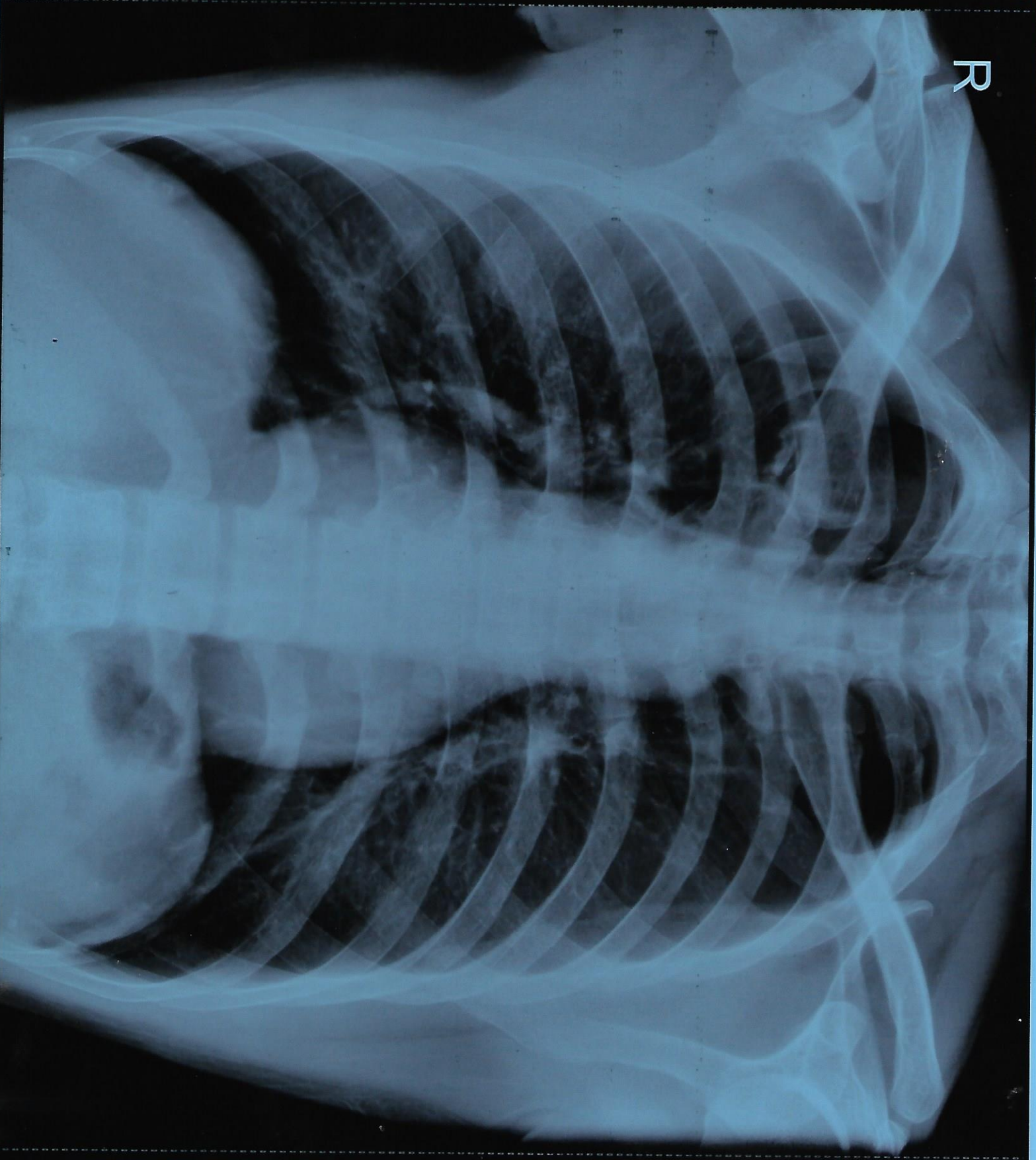
Duri, 16 April 2022



dr. Tengku Widya Tri Handayani
Koordinator Medical chekup

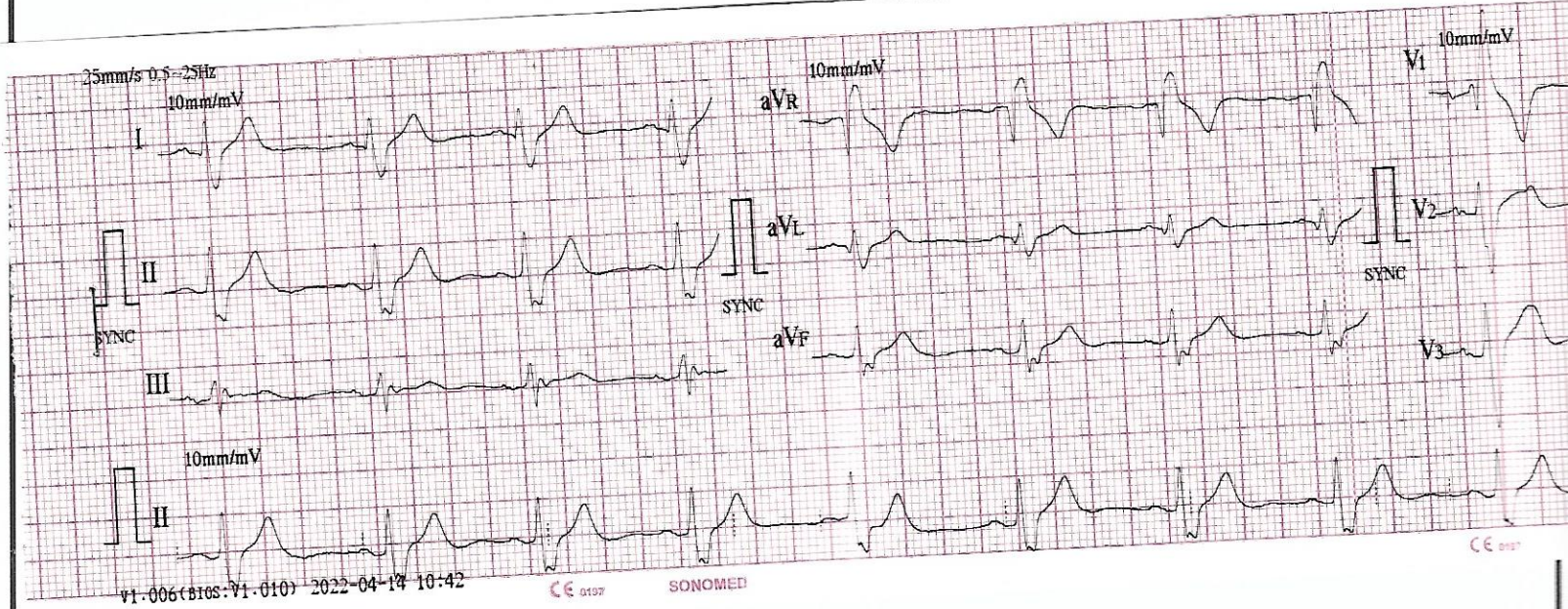
TN LAMHOT M
M
26Y
3016

R



XXI
M/
202
1

ELEKTRO KARDIOGRAFI

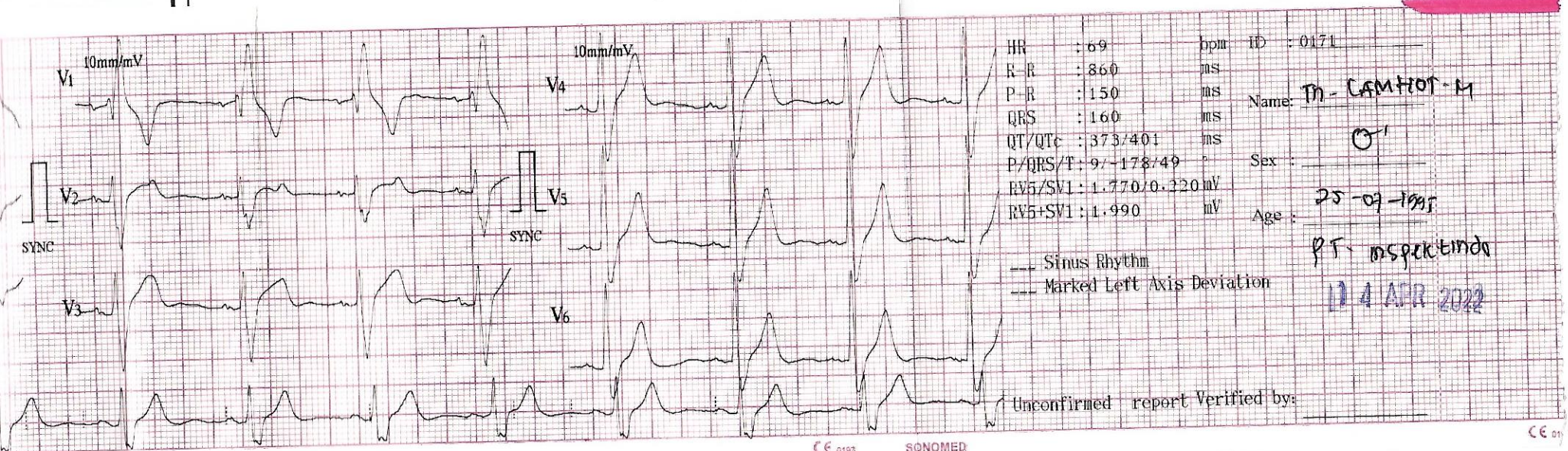


Irama

= Sinus

HR

= 69 per menit.



HR : 69 bpm
 R-R : 860 ms
 P-R : 150 ms
 QRS : 160 ms
 QT/QTc : 373/401 ms
 P/QRS/T : 97/-178/49
 RV5/SV1 : 1.770/0.220 mV
 RV5+SV1 : 1.990 mV

ID : 0171
 Name: M - CAMHOT - M
 Sex :
 Age : 25-07-1995
 PT - INSPEKTOR
 11 4 APR 2022

--- Sinus Rhythm
 --- Marked Left Axis Deviation

Unconfirmed report Verified by:

- Irama
- HR
- Lain - lain
- Kesan
- Anjuran

= Sinus

= 69 per menit.

=

= EKG → Dalam batas normal

=

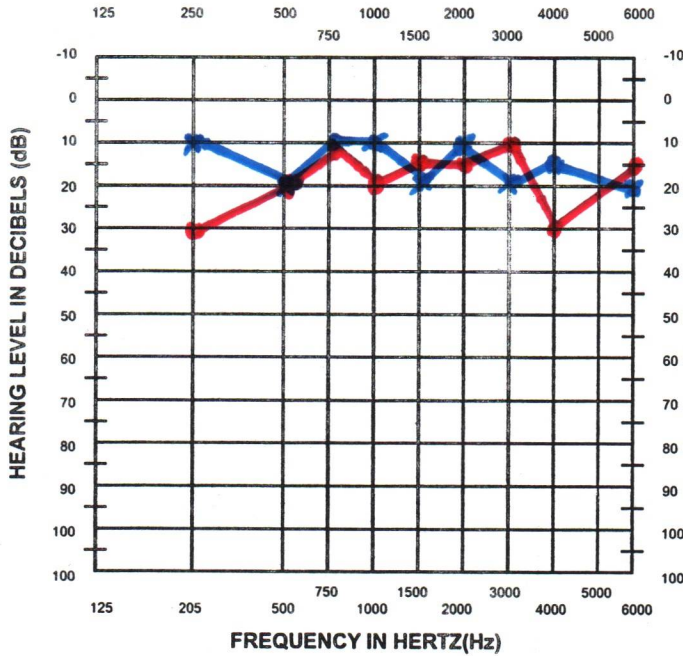
Duri, 1 4 APR 2022 20.....

dr. H. Amrizal Amir, SpPD
061/BPMP2T-Pzn/SIP.DS/XII/2016/5884

Dr.....
Internist

Nama : Tn. LAMHOT - M Tanggal : 14 APR 2022
T. Lahir : 25-7-1995 Ket. Klinis : MEDIKAL CHECK UP

NAME Tn. LAMHOT - M DATE 25-7-1995 BY _____



AUDIOGRAM KEY	
Right Left	
AC Unmasked	○ ×
AC Masked	△ □
Mastoid Unmasked	< >
Mastoid Masked	[]
BC Forehead Masked	∩ ∪


Both	
BC Forehead Unmasked	∨
Sound Field	\$

	Right Ear	Left Ear
SRT		
Discrim		
MCL		
UCL		

- Telinga Kanan : DALAM BATAS NORMAL.
- Telinga Kiri : DALAM BATAS NORMAL.
- Kesan : AMBANG DENGAR TELINGA KANAN DAN KIRI DALAM BATAS NORMAL
- Anjuran : _____

Duri, 14 APR 2022

Pemeriksa,


Rumah Sakit permatahati

dr. YUSLASNI ROHA, SpTHT KL