

**DATA PRIBADI**  
*PERSONAL DATA***Nomor Formulir**  
*Formulir Number*

ISP-12

**NIK**

90078087

**Nama Lengkap**  
*Full Name*

Yanuar Rizqi

**Tanggal Lahir / Usia**  
*Date of Birth / Age*

13.01.1996

/

24 Tahun

**Jenis Kelamin**  
*Sex*

Laki-laki

**Alamat**  
*Address*

PT. Inspektindo Sinergi Persada

**Divisi**  
*Division*

-

**Kebangsaan**  
*Nationality*

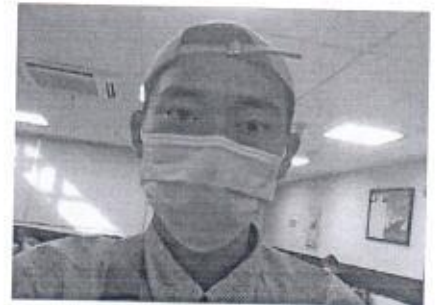INDONESIA

**Jenis Medical Check Up**  
*Medical Check Up Type*

Medical Check Up Paket Perusahaan

**Tanggal Pemeriksaan**  
*Date of Examination*

06.01.2021



No Peg : 90078087  
Nama : Yanuar Rizqi

No Form : ISP-12

**RIWAYAT KESEHATAN**

**Keluhan**

Tidak ada

**Penyakit yang pernah diderita**

Tidak ada

**Kebiasaan**

Rokok (*Cigarettes*) : Ya 3-4 Batang/Hari  
Alkohol (*Alcohol*) : Tidak  
Kopi (*Coffee*) : Tidak  
Olah Raga (*Exercise*) : Tidak  
Obat-obatan (*Drugs*) : Tidak

**Penyakit Keluarga**

Darah Tinggi (*Hypertension*) : Tidak  
Kencing Manis (*Diabetes Melitus*) : Tidak  
Sakit Jantung (*Heart disease*) : Tidak  
Sakit Ginjal (*Renal disease*) : Tidak  
Gangguan Mental (*Psyc. disorder*) : Tidak  
Lain-lain (*Others*) : Tidak

No Peg : 90078087  
Nama : Yanuar Rizqi

No Form : ISP-12

**PEMERIKSAAN FISIK**

Tinggi Badan : 171.00 cm  
Berat Badan : 66 kg  
BMI : 22.63 (Normal)

Tekanan Darah : 100/70 mmHg  
Denyut Nadi : 70 x / menit  
RR : Normal (18)

Visus	Visus Kanan : 20/20	Visus Kiri : 20/20
Mata	<input checked="" type="checkbox"/> Tidak ada Kelainan	<input type="checkbox"/> Terdapat Kelainan
Kulit	<input checked="" type="checkbox"/> Tidak ada Kelainan	<input type="checkbox"/> Terdapat Kelainan
THT	<input checked="" type="checkbox"/> Tidak ada Kelainan	<input type="checkbox"/> Terdapat Kelainan
Gigi & Mulut	<input checked="" type="checkbox"/> Tidak ada Kelainan	<input type="checkbox"/> Terdapat Kelainan
KGB	<input checked="" type="checkbox"/> Tidak ada Kelainan	<input type="checkbox"/> Terdapat Kelainan
Paru-paru	<input checked="" type="checkbox"/> Tidak ada Kelainan	<input type="checkbox"/> Terdapat Kelainan
Jantung	<input checked="" type="checkbox"/> Tidak ada Kelainan	<input type="checkbox"/> Terdapat Kelainan
Perut	<input checked="" type="checkbox"/> Tidak ada Kelainan	<input type="checkbox"/> Terdapat Kelainan
Ginjal	<input checked="" type="checkbox"/> Tidak ada Kelainan	<input type="checkbox"/> Terdapat Kelainan
Saraf	<input checked="" type="checkbox"/> Tidak ada Kelainan	<input type="checkbox"/> Terdapat Kelainan
Kelainan Lain	<input checked="" type="checkbox"/> Tidak ada Kelainan	<input type="checkbox"/> Terdapat Kelainan

EKG : Normal  
Normal Sinus Rythm

No Peg : 90078087  
Nama : Yanuar Rizqi

No Form : ISP-12

**LAPORAN SPESIFIK****AUDIOMETRI :**

	250	500	1000	1500	2000	3000	4000	6000	8000
Right ear	10	10	15	20	10	15	15	5	10
Left ear	20	15	15	15	15	15	5	5	5

Result : ADS Dalam Batas Normal

**SPIROMETRI :**

VC : -

FCV : -

FEV1o : -

Result : Tidak ada pemeriksaan









Bangsai/Poli : CHECKUP  
 Umur/Seks : 24 Y / Male  
 Tanggal Lahir : 13-01-1996  
 Tanggal Terima : 06-01-2021 09:33  
 Tanggal Cetak : 07-01-21 16:25  
 Halaman : 3 / 3

Pasien : **YANUAR RIZQI**  
 Alamat : BEDAHAN TIMUR RT01/04 BEDAHAN - SAWANGA  
 No.Pasien : **90078087**  
 No.Lab : **21009898**  
 No.Reg : CPA2101060075  
 Dokter : dr. Ignatius Billy Koeswoyo  
 RUTIN

Info Klinik :

TES	HASIL	UNIT	NILAI RUJUKAN
-----	-------	------	---------------

Darah Samar	Negatif		Negatif
pH	6.5		
Glukosa	Negatif		
Pewarnaan Gram	Ditemukan batang gram negatif		
Lain - lain	Negatif		
Keterangan	Tidak ditemukan kelainan spesifik		

Eneng Umriah  
 Tanggal Pelaporan : 07-01-2021 16:26





Patient Name	: YANUAR RIZQI	Patient ID	: SHLC.90078087
Sex / Age	: M / 024Y	Accession No.	: 4000011254756
Modality	: CR	Scan Date	: 06-01-2021
Procedure	: THORAX AP/PA	Report Date/Time	: 06-01-2021 10:13:08 AM
Ref. Departement	: MCU	Referring Physician	: DR. IGNATIUS BILLY KOESWOYO

Teknik:

Thoraks proyeksi PA

Temuan:

Jantung tidak membesar , CTR < 50%.

Aorta dan mediastinum superior tidak melebar.

Trakea ditengah, kedua hillus tidak menebal.

Infiltrat di lapangan atas-tengah paru kanan

Kedua sinus kostofrenikus dan diafragma baik.

==== [Conclusion] =====

Kesan :

Infiltrat di lapangan atas-tengah paru kanan DD/ pneumonia, proses spesifik paru

Anjuran: mohon korelasi dengan hasil laboratorium

Best Regards,



dr. Viva Agusniaty, Sp. Rad

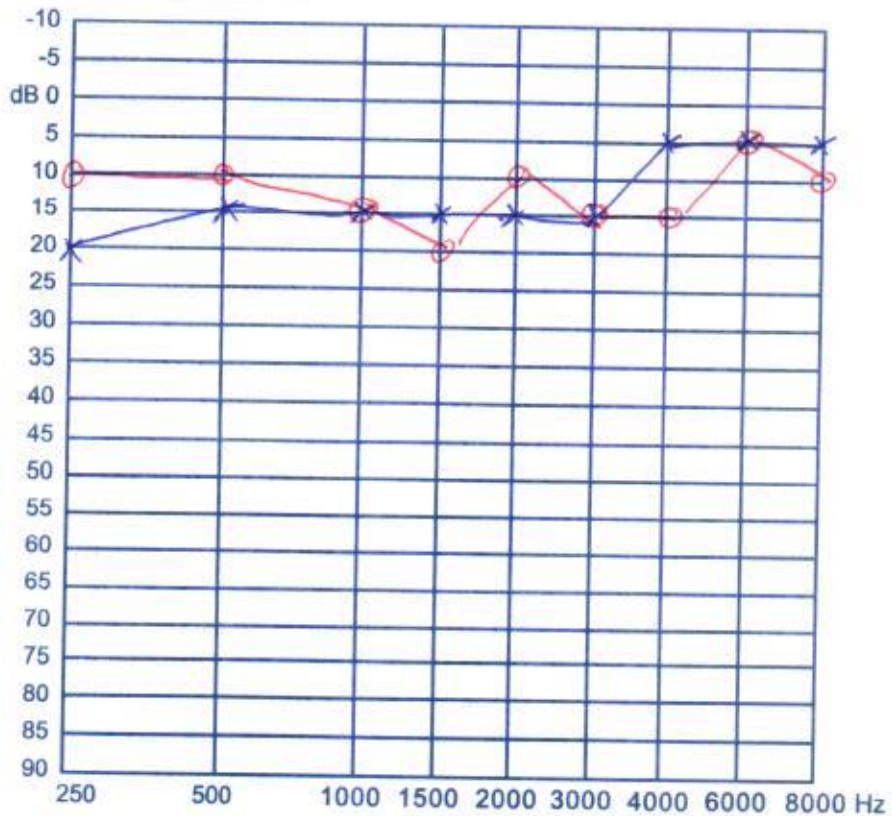
This document is digitally signed and hence no manual signature is required.



**HASIL PEMERIKSAAN  
AUDIOMETRI**

No : \_\_\_\_\_

**YANUAR RIZQI / Male / Ph: 089663905313**  
**MR No: SHLC.90-07-90-87 / DOB: 13-Jan-1996 (24y 11m 24d)**  
 CPA2101060075 / 06-Jan-2021 08:05  
 dr. Ignatius Billy Koeswoyo / INSPEKTINDO SINERGI PERSADA, PT



*AA/L: Dalam batas normal*

  
 dr. Ignatius Billy Koeswoyo  
 Dokter Spesialis THT  
 503/034/Dinkes/Sa/2018

No Peg : 90078087  
Nama : Yanuar Rizqi

No Form : ISP-12

**KESIMPULAN****Hasil pemeriksaan fisik (Physical result)**

- Pemeriksaan fisik tidak ada kelainan, semua dalam batas normal

**Saran dan anjuran (Advice)****Hasil pemeriksaan lab (Laboratory result)**

1. Darah : Glukosa Darah Puasa Meningkatkan = 107 mg/dl
2. Urine dan Faeces : Tidak ada Kelainan

**Saran dan anjuran (Advice)**

1. Diet rendah karbohidrat dan olahraga teratur

**Hasil pemeriksaan radiologi (Radiologic result)**

- Thorax : Infiltrat di lapangan atas - tengah paru kanan DD/ pneumonia. Proses spesifik paru

**Saran dan anjuran (Advice)**

- Konsultasi ke Dokter Spesialis Paru

**Hasil Keseluruhan**

Kurang Baik

**DIET HIPERGLIKEMIA**

1. Makan sering dalam porsi kecil
2. Dalam 1 menu makanan tidak terdapat lebih dari 1 karbohidrat, contohnya, makan nasi tidak dengan mie, bihun atau kentang, karena semua itu sama mengandung karbohidrat
3. Banyak olah raga jalan kaki minimal 3 kali seminggu, minimal 30 menit
4. Tidak konsumsi makanan yang mengandung karbohidrat sederhana seperti coklat, kue tart, roti dan permen.
5. Konsumsi buah dan sayuran hijau, kecuali durian, pisang, mangga



Kami mengucapkan terima kasih atas kepercayaan Anda pada  
"Siloam Hospitals Lippo Cikarang" untuk Pemeriksaan  
Kesehatan.

We would like to thank you for the confidence given to  
the *Siloam Hospitals Lippo Cikarang* to perform this  
Medical Check Up.

Kami sarankan Pemeriksaan Kesehatan rutin setiap 1 tahun.

We suggest to have a Medical Check Up Yearly.

Kepala Unit Medical Check Up

a



dr. Ignatius Billy

NO. 503/255/DPMPTSP/DU/2020

ID: 002

Name: R, YANUAR  
Age: 24 Years  
Gender: Male

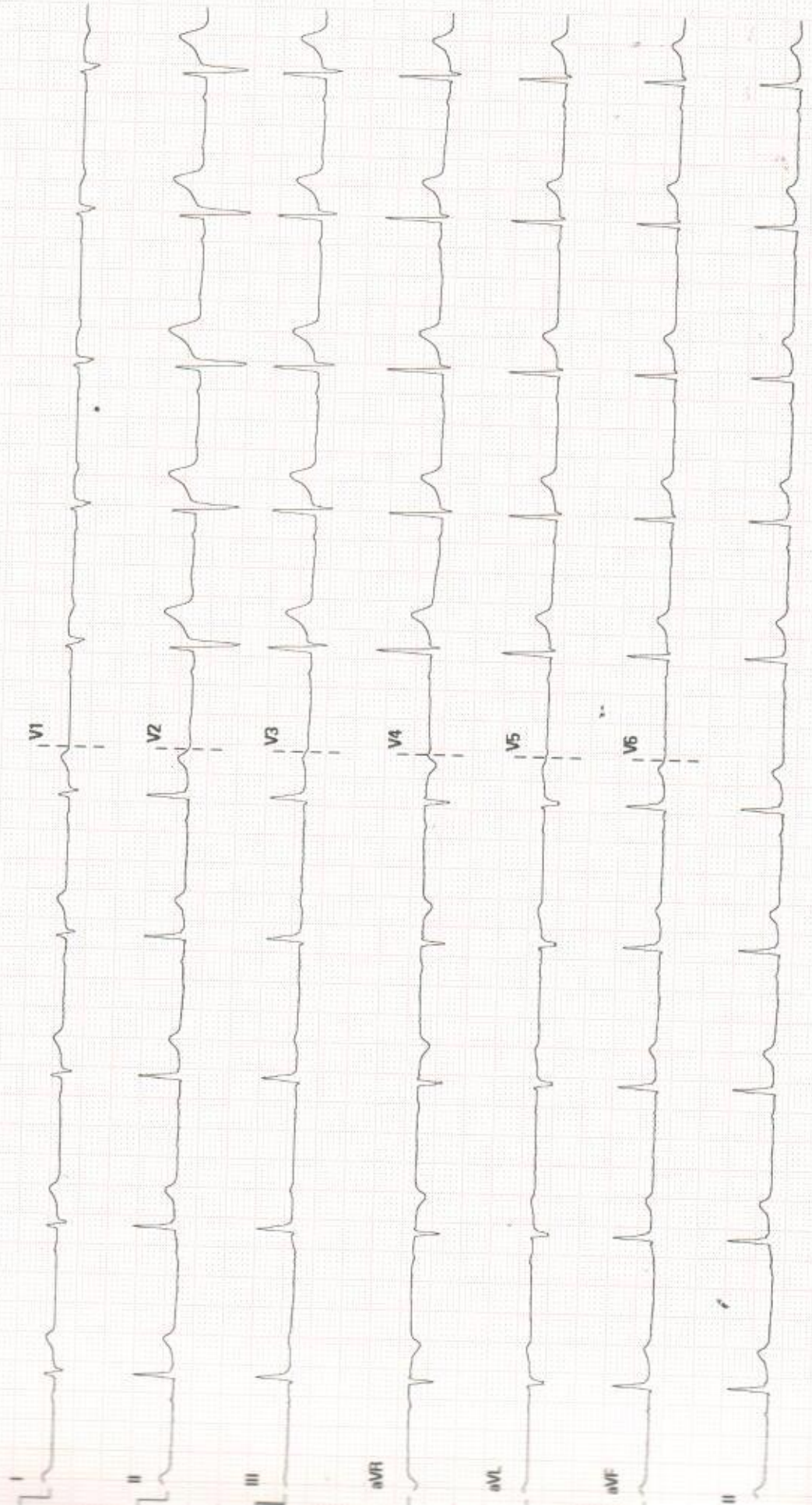
For Use On HELIXE-MARQUETTE 236 166 11 / 2361 6606  
2021-01-06 08:44:02

SONOMED

Vent. Rate 61 bpm  
PR Interval 180 ms  
QRS Duration 90 ms  
QT/QTc Interval 378/380 ms  
P/QRS/T Axes 2/85/38 deg  
QTc-Hodges

Sinus rhythm  
Normal ECG

Unconfirmed Diagnosis



25 mm/s

5 mm/mV

60 Hz

ROP 35 Hz

Siloesan Hospital Lippo Cikarang

02.07.00.V28.4.1

SN-FN-91014438



Atrial rate \_\_\_\_\_  
Vent.rate \_\_\_\_\_  
P-R Interval \_\_\_\_\_  
QRS Interval \_\_\_\_\_  
Q-T Interval \_\_\_\_\_  
Elec.Axis \_\_\_\_\_  
Eles. Pos \_\_\_\_\_  
Patient Pos \_\_\_\_\_



Rhythm \_\_\_\_\_  
P Waves \_\_\_\_\_  
T Waves \_\_\_\_\_  
S-T Sagment \_\_\_\_\_  
Remarks \_\_\_\_\_



61  
Normal Sinus rhythm bpm  
( Normal ECG )

dr. Himawan Wicaksono, Sp.JP  
Spesialis Jantung & Pembuluh Darah  
SIP 503/2350 Dinkes/Sp/2017