

MEDICAL CHECK UP REPORT

HASIL MEDICAL CHECK UP

Patient Name :

Nama Pasien

EDIK SUHAYA

Doctor Name :

Nama Dokter

dr. Julianto Kemala

Package :

Paket

PT. INSPEKTINDO SINERGI PERSADA

SILOAM HOSPITALS LIPPO CIKARANG

13 September 2022

EDIK SUHAYA

Appointment ID: 148922

No. Appointment

Date of Birth : 05 Juli 1976

Tanggal Lahir

Gender : Male

Jenis Kelamin

Phone Number : +6281290228204

Nomor Telepon

E-mail : sarni@inspektindo.com

E-mail

Form Kuesioner Website

No Significant History

Riwayat Penyakit Dahulu

Riwayat Vaksinasi

- Hepatitis A : Tidak
- Hepatitis B : Tidak
- Influenza : Tidak
- Human Papilloma Virus : Tidak
- Varicella : Tidak
- Mumps Measles Rubella : Tidak
- Tifoid : Tidak
- Lain-lain : Tidak

Riwayat Penyakit Keluarga

Riwayat Kebiasaan

- Apakah Anda pernah merokok secara teratur? : Tidak
- Bila 'Ya', apakah Anda saat ini masih tetap merokok? : Tidak

● Apakah Anda berolahraga secara teratur? : Ya

● Apakah Anda mengonsumsi minuman beralkohol? : Tidak

Untuk wanita - Riwayat Kesehatan Reproduksi

No Significant History

Antropometri

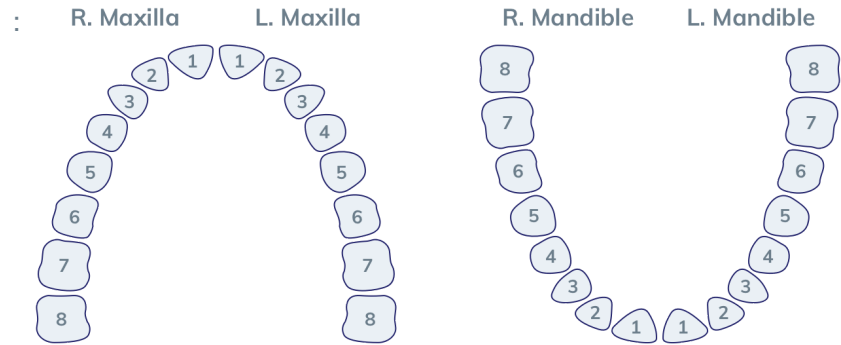
● Tekanan Darah Sistolik	: 120
● Tekanan Darah Diastolik	: 80
● Tekanan Darah	: 120/80 mmHg
● Lingkar Perut	: -
● Nadi	: 80x/menit
● Lingkar Dada Inspirasi	: -
● Lingkar Dada Ekspirasi	: -
● Laju Napas	: 18x/menit
● Berat Badan	: 56.2 kg
● Tinggi Badan	: 162.5 cm
● Indeks Massa Tubuh	: 21.28
● Lingkar Pergelangan Tangan	: -
● Lingkar Leher	: -
● Penampakan Umum	: Normal
● Kulit	: Normal
● Nodus Limfe	: Normal

Status Generalis

● Ketajaman Visus Mata Kiri	: 20/40
● Lapang Pandang Mata Kiri	: Normal
● Adisi Mata Kiri	: Normal
● Koreksi Mata Kiri	: 20/20cc S-0.50, C-1.00x70, +1.75
● Ketajaman Visus Mata Kanan	: 20/40
● Lapang Pandang Mata Kanan	: Normal
● Adisi Mata Kanan	: Normal
● Koreksi Mata Kanan	: 20/20cc, S-0.75, C-1.00x80, +1.75
● Buta Warna	: Normal
● Telinga Kiri	: Normal

- Telinga Kanan
- Hidung
- Mulut
- Gigi
- Gambar Gigi

: Normal
 : Tidak ada pemeriksaan selama pandemi
 : Tidak ada pemeriksaan selama pandemi
 : Tidak ada pemeriksaan selama pandemi



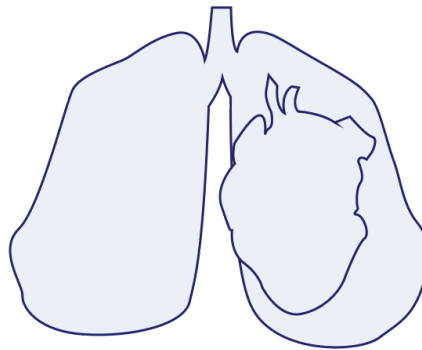
- Tiroid
- Tumor
- Lainnya

: Normal
 : Normal
 : Normal

Toraks

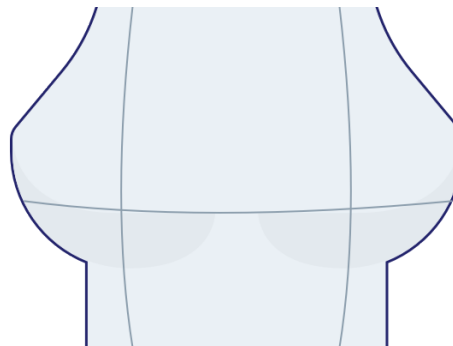
- Paru
- Gambar Toraks

: Normal
 :



- Payudara
- Gambar Payudara

: Normal
 :

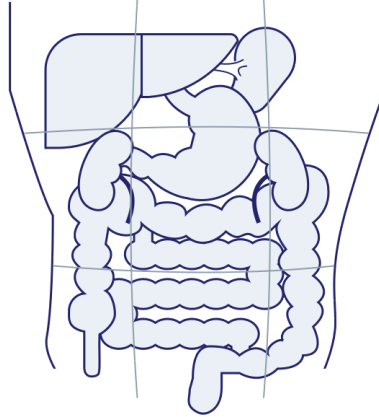


● Jantung : Normal

Abdomen

● Abdomen : Normal

● Gambar Abdomen :



● Lambung : Normal

● Liver : Normal

● Usus : Normal

● Lien : Normal

● Rektum : Tidak dilakukan pemeriksaan

● Ginjal : Normal

● Tes Hernia : Tidak dilakukan pemeriksaan

Ekstremitas

● Ekstremitas Atas Kanan : Normal

● Ekstremitas Atas Kiri : Normal

● Ekstremitas Bawah Kanan : Normal

● Ekstremitas Bawah Kiri : Normal

Saraf

● Motorik : Normal

● Koordinasi : Normal

● Sensorik : Normal

● Refleks : Normal

Pemeriksaan Dokter Spesialis

- DOKTER UMUM : Jaeger Test : Jaeger I
- MATA : Astigmatisme ODS + Presbiopia

Pemeriksaan Laboratorium

JENIS PEMERIKSAAN	HASIL	NILAI NORMAL
● Darah Lengkap		
● Hemoglobin	14.9 g/dL	13.0 - 18.0
● Jumlah Lekosit	7.4 10 ³ /ul	5.0 - 10.0
● Hitung Jenis		
● Basofil	0 %	0 - 1
● Eosinofil	1 %	1 - 3
● Batang (L)	0 %	2 - 6
● Segmen	63 %	50 - 70
● Limfosit	31 %	20 - 40
● Absolute Lymphocyte Count	2.29 10 ³ /ul	
● Neutrophyl Lymphocyte Rat	2.0	
● Monosit	5 %	2 - 8
● Jumlah Eritrosit	5.47 10 ⁶ /uL	4.60 - 6.20
● Hematokrit	44.9 %	40.0 - 54.0
● MCV	82.1 fL	80.0 - 96.0
● MCH	27.2 pg	27.0 - 31.0
● MCHC	33.2 g/dL	32.0 - 36.0
● Jumlah Trombosit	315 10 ³ /ul	150 - 400
● Laju Endap Darah	10 mm/jam	0 - 15
● Golongan Darah + Rhesus		
● Golongan Darah	O	
● Rhesus	Positif	
● ALT (SGPT)	28 U/L	0 - 45
● AST (SGOT)	21 U/L	13 - 33
● Gamma GT (H)	150 U/L	5 - 86
● Trigliserida	94 mg/dL	50 - 150
● Kolesterol Total	163 mg/dL	100 - 200
● HDL Direk	45 mg/dL	>= 40
● LDL Direk	107 mg/dL	0 - 130
● Glukosa Puasa		
● Glukosa Darah Puasa	80 mg/dL	60 - 100

● Kreatinin Darah		
● Kreatinin Darah	0.93 mg/dL	0.8 - 1.3
● eGFR	98.1 mL/mnt/1.73 m ²	CKD EPI GFR Comment >= 60 Normal kidney function Reff : National Kidney Foundation, 2006
● Asam Urat	6.6 mg/dL	3.5 - 7.2
● Lengkap		
● Warna	kuning	Kuning
● Kejernihan	jernih	Jernih
● Berat Jenis	1.015	1.005 - 1.030
● pH	6.0	5.0 - 7.0
● Lekosit Esterase	Negatif /uL	Negatif
● Nitrit	Negatif	Negatif
● Protein	Negatif mg/dL	Negatif
● Glukosa	Negatif mg/dL	Negatif
● Keton	Negatif	Negatif
● Urobilinogen	0.5 mg/dL	0.1 - 0.9
● Bilirubin	Negatif	Negatif
● Darah Samar	Negatif /uL	Negatif
● Sedimen		
● Eritrosit	1 cells/uL	<3
● Lekosit	4 cells/uL	<10
● Silinder	Negatif /lpk	
● Sel Epitel	(+)	(+)
● Kristal	Negatif	Negatif
● Lain-lain	Negatif	
● Analisa Faeces Lengkap		
● Warna	kuning	Coklat
● Konsistensi	lembek	Lembek
● Lendir	Negatif	Negatif
● Darah	Negatif	Negatif
● Mikroskopik		
● Eritrosit	2 - 3 /lpb	

● Leukosit	2 - 4 /lpb	
● Epitel	Positif /lpb	
● Telur Cacing	Negatif	Negatif
● Amoeba	Negatif	Negatif
● Sisa Makanan		
● Amilum	Negatif	Negatif
● Lemak	Negatif	Negatif
● Serat Tumbuhan	Positif	Negatif
● Darah Samar	Negatif	Negatif
● pH	6.0	
● Glukosa	Negatif	
● Pewarnaan Gram	Ditemukan batang gram negatif	
● Lain - lain	Negatif	
● Keterangan	Tidak ditemukan kelaianan spesifik	

Pemeriksaan Penunjang

● Rontgen Thoraks	: Tidak tampak kelainan signifikan cor dan pulmo pada pemeriksaan saat ini
● USG Abdomen	: Tidak tampak kelainan pada organ intraabdomen yang tervisualisasi saat ini
● Audiometri	: ADS Dalam Batas Normal
● EKG	: Normal Sinus Rythm
● Treadmill	: Negative Ischemic Response

Diagnosa

- Gamma GT darah meningkat

Saran

- USG abdomen, Evaluasi fungsi hati

Konsultasi

- Konsultasi dokter Spesialis Penyakit Dalam

Kesimpulan

- Fit dengan Catatan



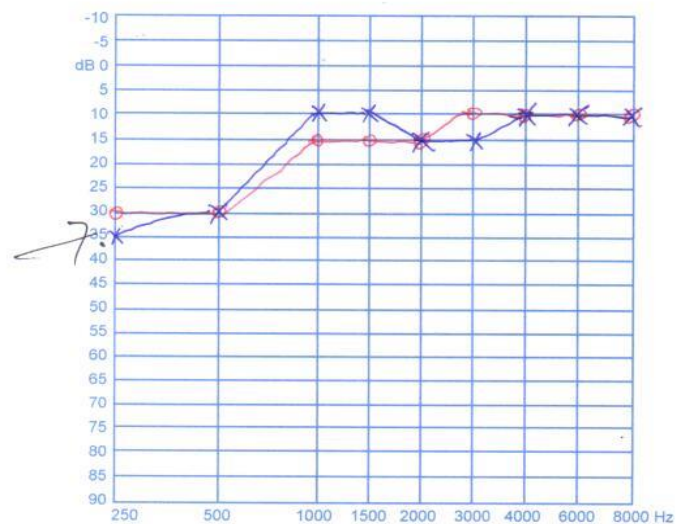
dr. Julianto Kemala

Audiometri



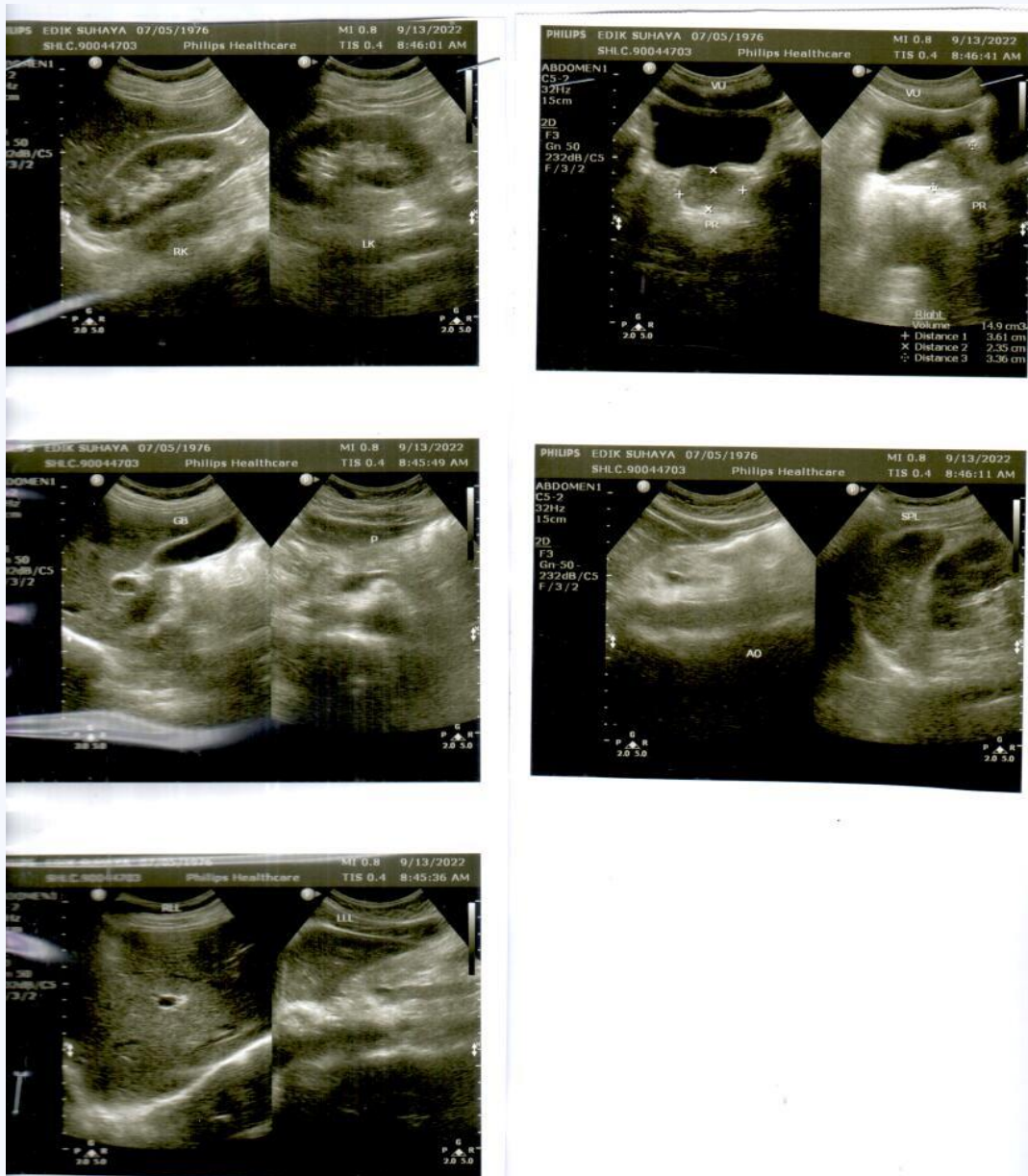
HASIL PEMERIKSAAN
AUDIOMETRI

EDIK SUHAYA / Male / Ph: 08187853418
MR No: SHLC.80-04-47-03 / DOB: 09-Jul-1978 (46y 2m 8d)
CPA2209130002 / 13-Sep-2022 07:17
dr. Julianto Kemala / INSPEKTINDO SINERGI PERSADA PT



dr. Bambang Hari Santosa Sp. THT
Otorhinolaryngologi

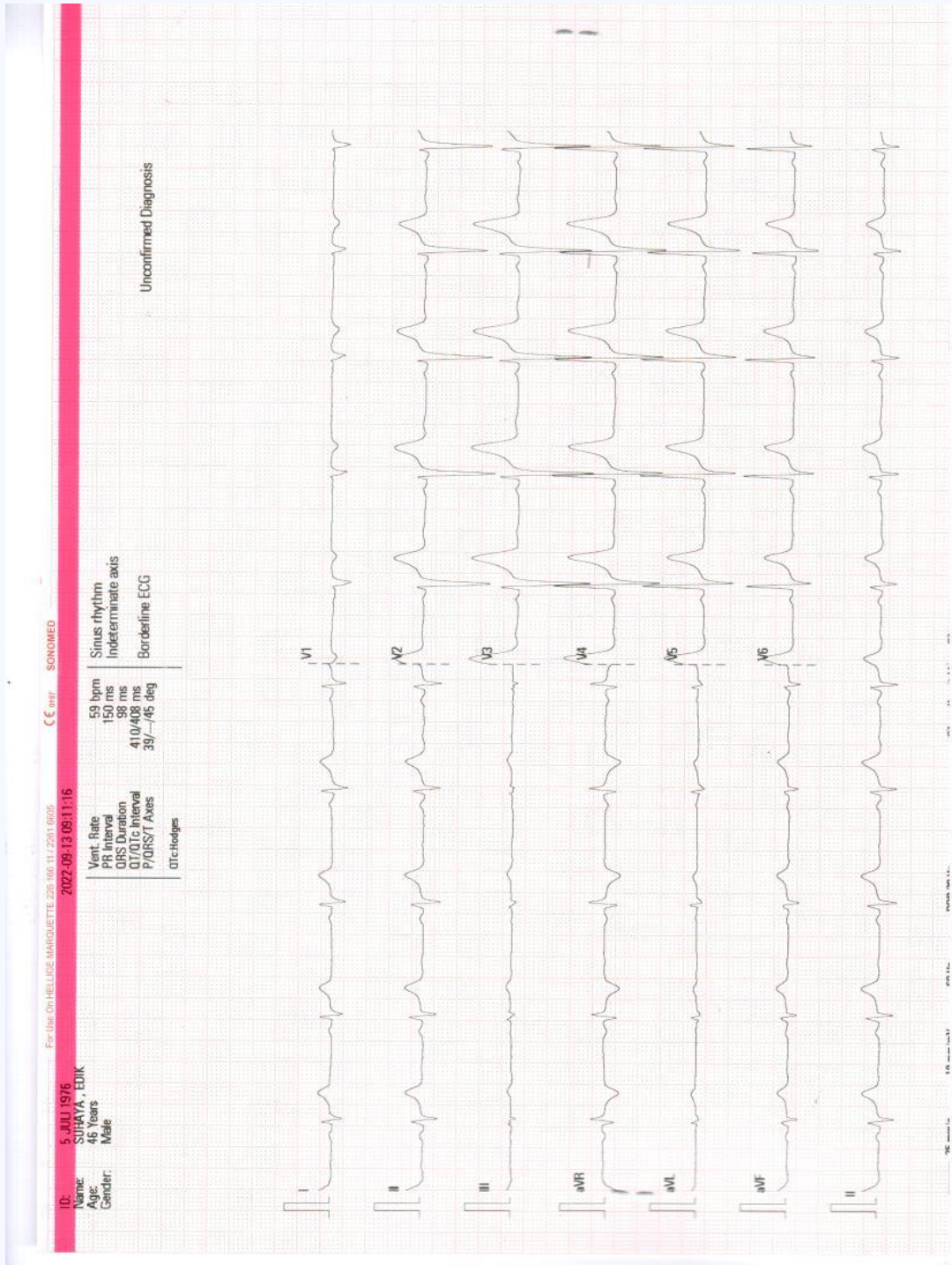
USG Abdomen




Cara membuka CD INFINITT RISPACS:

1. Double click "Open Folder to View Files".
2. Double click Folder CDVIEWER
3. Double click ikon CDVIEWER
4. Double click nama pasien untuk membuka oambar.

EKG 1



EKG 2



Normal (Normal Sinus Rhythm) bpm

Atrial rate	_____	Rhythm	_____
Vent.rate	_____	P Waves	_____
P-R Interval	_____	T Waves	_____
QRS Interval	_____	S-T Segment	_____
Q-T Interval	_____	Remarks	_____
Elec.Axis	_____		
Eles. Pos	_____		
Patient Pos	_____		

Dr. Christine Anita, Sp
Spesialis Jantung & Pembuluh Darah
No. 503/286/PPMPTSP/Sp

Treadmill 1

Page 1 / 1

RS. Siloam
Jl. MH Thamrin Kav.105
Lippo Cikarang

Station
Telephone:

EXERCISE STRESS TEST REPORT

Patient Name: SUHAYA, EDIK
Patient ID: 90044703
Height: 162 cm
Weight: 56.2 kg

DOB: 07/05/1976
Age: 46yrs
Gender: Male
Race: Asian

Study Date: 09/13/2022
Test Type: Treadmill Stress Test
Protocol: BRUCE

Referring Physician: dr.Christine Anita SpJP
Attending Physician: dr.Christine Anita SpJP
Technician: Tri Warindah

Medications:
--

Medical History:
mcu

Reason for Exercise Test:
mcu

Exercise Test Summary


Phase Name	Stage Name	Time in Stage	Speed (km/h)	Grade (%)	HR (bpm)	BP (mmHg)	Comment
PRETEST	SUPINE	00:23	0.00	0.00	66	120/80	
	STANDING	00:52	0.00	0.00	94	120/80	
	HYPERV.	00:02	0.00	0.00	96		
	WARM-UP	00:38	1.60	0.00	93		
EXERCISE	STAGE 1	03:00	2.70	10.00	108	120/80	
	STAGE 2	03:00	4.00	12.00	121	120/90	
	STAGE 3	03:00	5.30	14.00	148	130/90	
	STAGE 4	00:04	6.70	16.00	150		
RECOVERY		01:06	0.60	0.00	129		

The patient exercised according to the BRUCE for 9:03 min:s, achieving a work level of Max. METS: 10.20. The resting heart rate of 71 bpm rose to a maximal heart rate of 150 bpm. This value represents 86 % of the maximal, age-predicted heart rate. The resting blood pressure of 120/80 mmHg, rose to a maximum blood pressure of 130/90 mmHg. The exercise test was stopped due to --.

Interpretation
--

Conclusions
--

Physician _____ Technician _____


dr. Christine Anita, SpJP
 Dokter Spesialis Jantung & Pembuluh Darah
 SIP 503/186/PPMPTSP/Sp/2019
 SHLC

Treadmill 2

Phase Name	Stage Name	Time in Stage	Speed (km/h)	Grade (%)	Workload (METs)	HR (bpm)	BP (mmHg)	RPP (mmHg* bpm)	VE (l/min)	ST Level (V5 mm)	Comment
PRETEST	SUPINE	00:23	0.00	0.00	1.0	66	120/80	7920	0	1.10	
	STANDING	00:52	0.00	0.00	1.0	94	120/80	11280	2	1.00	
	HYPERV.	00:02	0.00	0.00	1.0	96			2	0.60	
	WARM-UP	00:38	1.60	0.00	1.2	93			1	-0.80	
EXERCISE	STAGE 1	03:00	2.70	10.00	4.6	108	120/80	12960	0	1.45	
	STAGE 2	03:00	4.00	12.00	7.0	121	120/90	14520	7	2.25	
	STAGE 3	03:00	5.30	14.00	9.8	148	130/90	19240	6	1.85	
	STAGE 4	00:04	6.70	16.00	9.8	150			7	1.90	
RECOVERY		01:06	0.60	0.00	5.1	129			0	2.85	

Tabular Summary

RS, Siloam

SUHAYYA, EDIK
 Patient ID: 90044703
 09/13/2022 Male 162 cm 56.2 kg
 11-04-19 46yrs Asian
 Meds:
 Test Reason: mcu
 Medical History: mcu

Ref: MD: dr.Christine Anita SpJP Ordering MD: dr.Christine Anita SpJP
 Technician: Tri Wariandah Test Type: Treadmill Stress Test
 Comment:

BRUCE: Total Exercise Time: 09:03
 Max HR: 150 bpm 86% of max predicted 174 bpm HR at rest: 71
 Max BP: 130/90 mmHg BP at rest: 120/80 Max RPP: 18070 mmHg* bpm
 Maximum Workload: 10.20 METs
 Max ST: -0.80mm, 0.00 mV/s in V5; PRETEST WARM-UP: 01:54
 Arrhythmia: A38, VBRG15, PVC104, PSCV8, RUN8, CRT112, PAU11, ESC1


GE CardioSoft V6.73 (2)

Unconfirmed

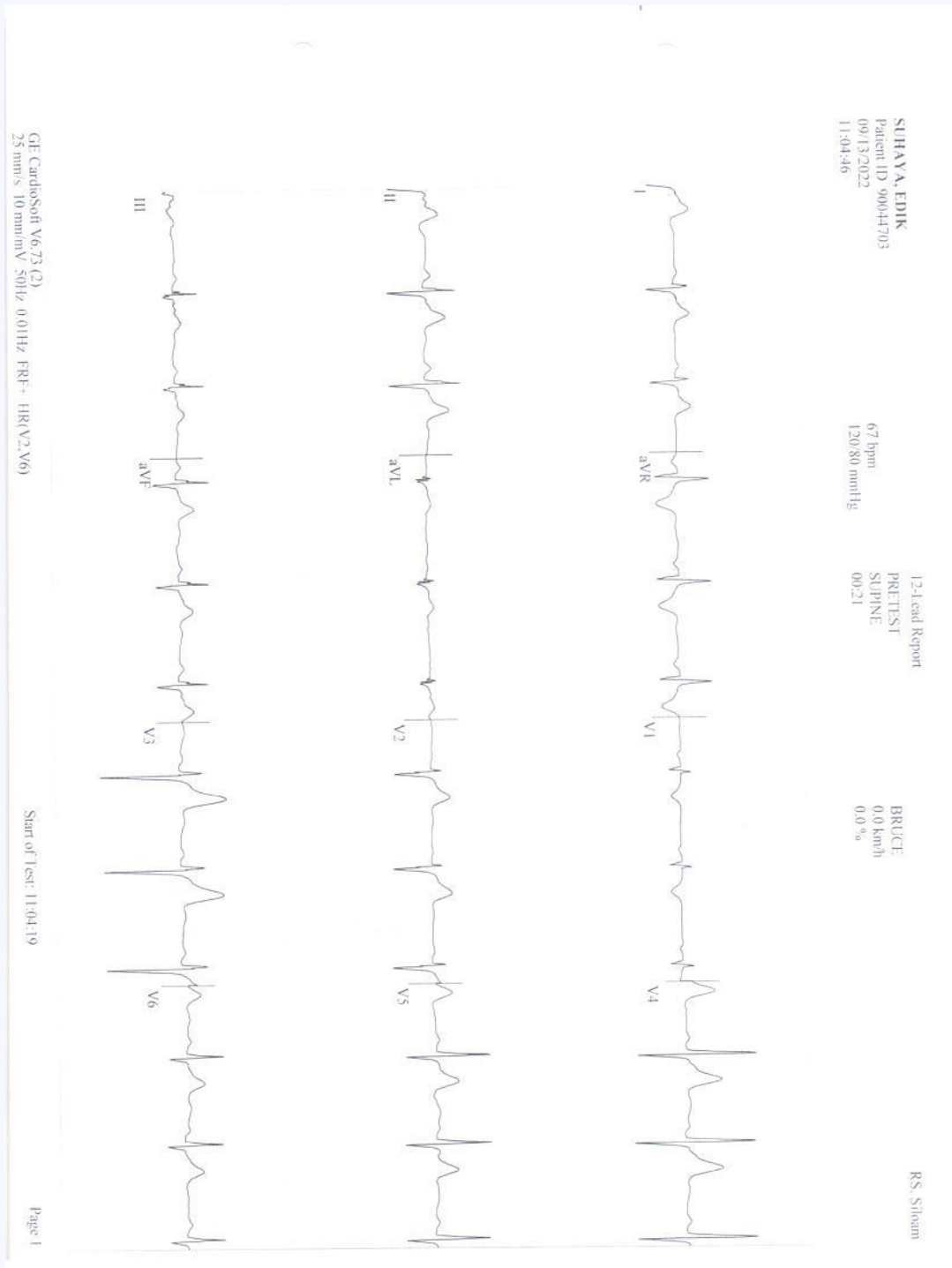
Attending MD: dr.Christine Anita SpJP

Page 1

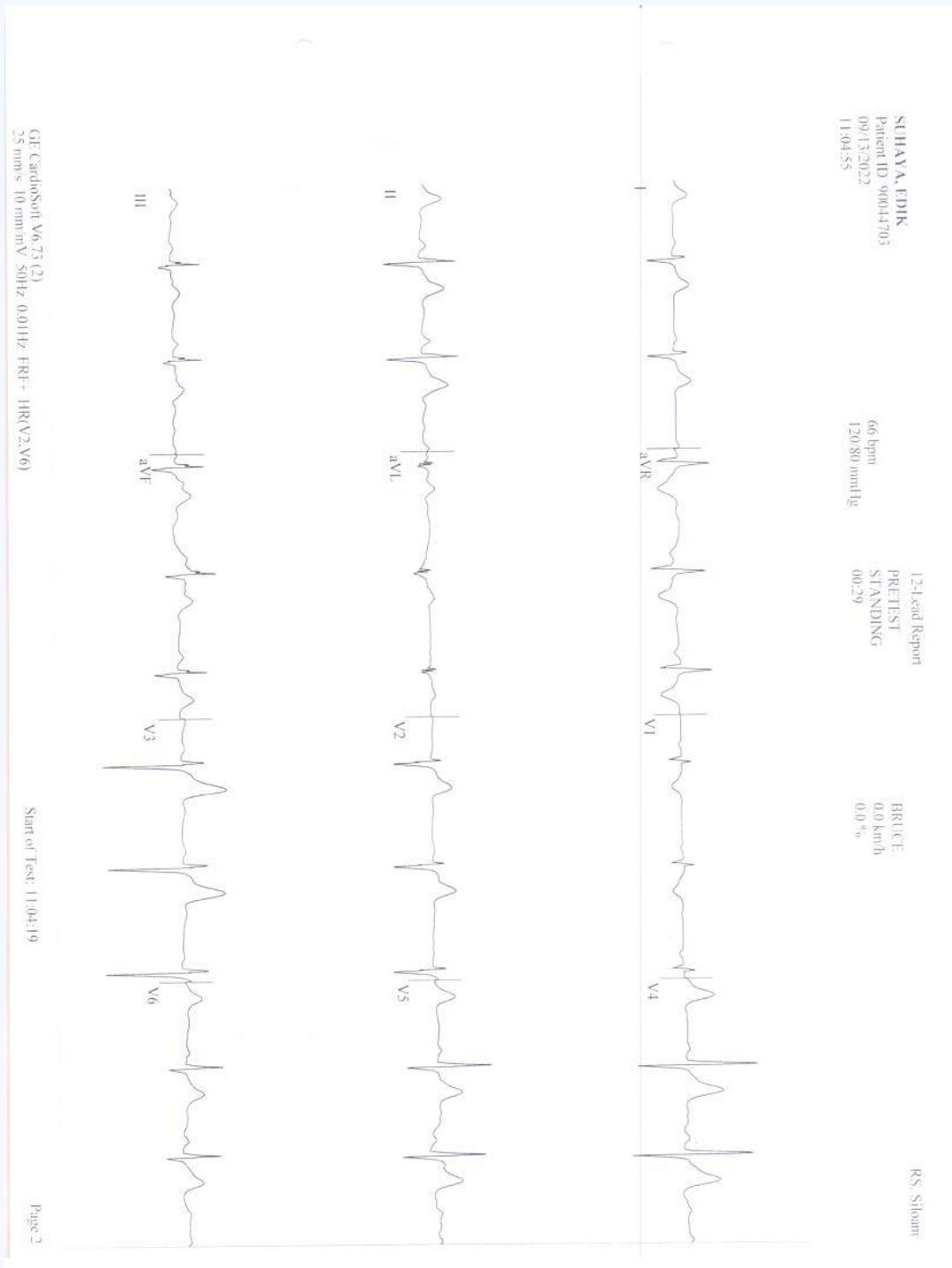
Treadmill 3




Treadmill 4



Treadmill 5

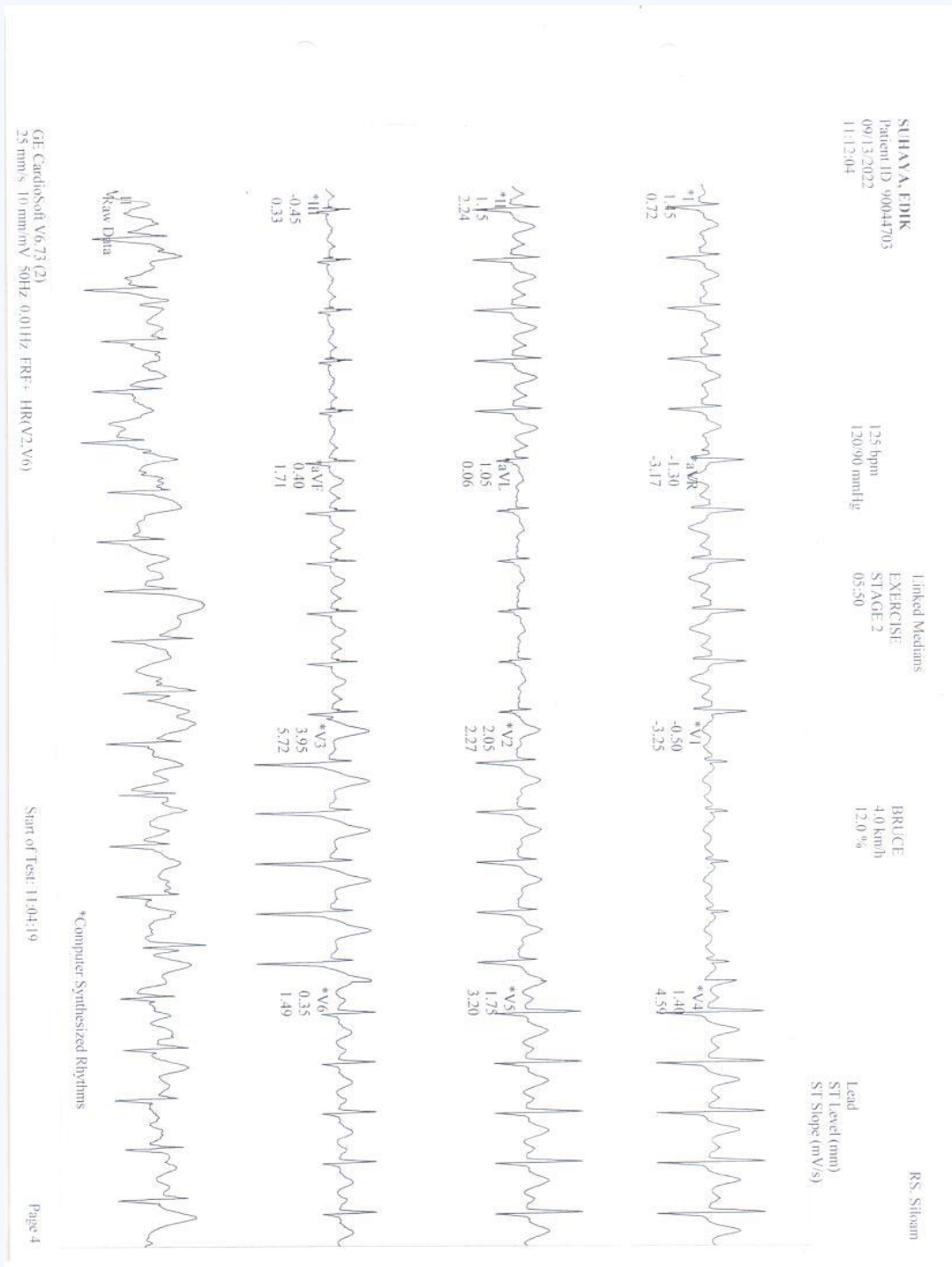


Treadmill 6




0

Treadmill 7




1


Treadmill 8



Treadmill 9



Treadmill 10



Teknik:

Thorax proyeksi PA

Temuan:

PARU: Normal

MEDIASTINUM: Normal

TRAKEA DAN BRONKUS: Normal

HILUS: Normal

PLEURA: Normal

DIAFRAGMA: Normal

JANTUNG: Normal CTR: <50%

AORTA: Normal

VERTEBRA THORAKAL DAN TULANG-TULANG LAINNYA: Normal

JARINGAN LUNAK: Normal

ABDOMEN YANG TERVISUALISASI: Normal

LEHER YANG TERVISUALISASI: Normal

==== [Conclusion] =====

Kesan:

Tidak tampak kelainan signifikan cor dan pulmo pada pemeriksaan saat ini.

Teknik:

USG whole abdomen

Temuan:

HEPAR: Normal

LIEN: Normal

SISTEM VENA PORTA: Normal

VENA CAVA INFERIOR, VENA HEPATIKA: Normal

SISTEM BILIER: Normal

KANTUNG EMPEDU: Normal

PANKREAS: Normal

GINJAL:

- KANAN: Normal

- KIRI: Normal

SISTEM PELVIOKALISES: Normal

BULI-BULI: Normal

KELENJAR GETAH BENING: Tidak tampak membesar

CAIRAN BEBAS: Tidak ditemukan

PROSTAT: Normal

VESIKULA SEMINALIS: Normal

===== [Conclusion] =====

Kesan:

Tidak tampak kelainan pada organ intraabdomen yang tervisualisasi saat ini

