

NO REG : 20171106-7009
NO TRANS : 171106-0660Print Date : 6.11.2017
Print Time : 20:49**DATA PRIBADI**
PERSONAL DATA

Nomor Formulir <i>Formulir Number</i>	ISP-03	
Nama Lengkap <i>Full Name</i>	Danniel Octavianus Endong	
Alamat <i>Address</i>	PT. Inspektindo Sinergi Persada	
Tanggal Lahir <i>Date of birth</i>	27.10.1995	Umur 22 <i>Age</i>
Kelamin <i>Sex</i>	Laki-laki	
Status Perkawinan <i>Marital Status</i>	-	
Pekerjaan <i>Occupation</i>	Karyawan Swasta	
Department / NIK <i>Department / NIK</i>	- / 20171106-7009	
Kebangsaan <i>Nationality</i>	INDONESIA	
Check Up Terakhir <i>Last Medical Check Up</i>		
Jenis Medical Check Up <i>Type of Medical Check Up</i>	Medical Check Up Paket Perusahaan	
Tanggal Pemeriksaan <i>Date of examination</i>	6.11.2017	

NO REG : 20171106-7009
NO TRANS : 171106-0660

Print Date : 6.11.2017
Print Time : 20:49

RIWAYAT KESEHATAN

MEDICAL HISTORY

Keluhan

(Present Complaint)

Tidak ada

Penyakit yang pernah diderita

(Past Medical History)

Riwayat Berat Badan Mengalami Perubahan (Turun 3 kg Dalam 2 Bulan)

Kebiasaan
(Habits)

Rokok (*Cigarettes*) : Ya 3 Batang/Hari
Alkohol (*Alcohol*) : Tidak
Kopi (*Coffee*) : Tidak
Olah Raga (*Exercise*): Ya 10 Menit/Hari (Lari Pagi)
Obat-obatan (*Drugs*) : Tidak

Penyakit Keluarga

(Family History)

Darah Tinggi (*Hypertension*) : Tidak
Kencing Manis (*Diabetes Melitus*) : Tidak
Sakit Jantung (*Heart disease*) : Tidak
Sakit Ginjal (*Renal disease*) : Tidak
Gangguan Mental (*Psyc. disorder*) : Tidak
Lain-lain (*Others*) : Tidak

171106-0660

PEMERIKSAAN FISIK

Tinggi Badan : 160.00 cm	Tekanan Darah : 100/70 mmHg
Berat Badan : 65.00 kg	Denyut Nadi : 78 x / menit
BMI : 25.31 (Obesitas)	RR : Normal (18)
Visus	Visus Kanan : 20/20 Visus Kiri : 20/20
Mata	<input checked="" type="checkbox"/> Tidak ada Kelainan <input type="checkbox"/> Terdapat Kelainan
Kulit	<input checked="" type="checkbox"/> Tidak ada Kelainan <input type="checkbox"/> Terdapat Kelainan
THT	<input checked="" type="checkbox"/> Tidak ada Kelainan <input type="checkbox"/> Terdapat Kelainan
Gigi & Mulut	<input type="checkbox"/> Tidak ada Kelainan <input checked="" type="checkbox"/> Terdapat Kelainan Kalkulus : RB
KGB	<input checked="" type="checkbox"/> Tidak ada Kelainan <input type="checkbox"/> Terdapat Kelainan
Paru-paru	<input checked="" type="checkbox"/> Tidak ada Kelainan <input type="checkbox"/> Terdapat Kelainan
Jantung	<input checked="" type="checkbox"/> Tidak ada Kelainan <input type="checkbox"/> Terdapat Kelainan
Pencernaan	<input checked="" type="checkbox"/> Tidak ada Kelainan <input type="checkbox"/> Terdapat Kelainan
Ginjal	<input checked="" type="checkbox"/> Tidak ada Kelainan <input type="checkbox"/> Terdapat Kelainan
Saraf	<input checked="" type="checkbox"/> Tidak ada Kelainan <input type="checkbox"/> Terdapat Kelainan
Kelainan Lain	<input type="checkbox"/> Tidak ada Kelainan <input checked="" type="checkbox"/> Terdapat Kelainan Kulit : Birth Mark a/r Abdomen dan Tattoo di Punggung Kanan

PEMERIKSAAN TAMBAHAN

LAPORAN EKG	Normal Normal Sinus Rythm
LAPORAN TREADMILL	Normal Negative Ischemic Response
LAPORAN PAPSMEAR	Tidak Dilakukan
LAPORAN UROFLOWMETRI	Tidak Dilakukan

11/6/2017 8:49:22PM

NO REG : 20171106-7009
NO MCU: 171106-0660Print Date : 6.11.2017
Print Time : 20:49**LAPORAN SPESIFIK**
SPECIFIC REPORT**1. AUDIOMETRI :**

	250	500	1000	1500	2000	3000	4000	6000	8000
Right ear	20	30	15	25	20	30	20	15	30
Left ear	20	30	15	25	15	20	20	15	15

Result : ADS Dalam Batas Normal

2. SPIROMETRI :VC : 128%
FVC : 109.4%
FEV1o : 113.8%
Result : Normal

Bangsai/Poli : Medical Check Up
 Umur/Seks : 22Th / Laki-laki
 Tanggal Lahir : 27-10-1995
 Tanggal Terima : 06-11-2017 08:57
 Tanggal Cetak : 06-11-2017 15:48
 Halaman : 1 / 3

Pasien : **DANNIEL OCTAVIANUS ENDONG**
 Alamat : PT INSPEKTINDO SINERGI PERSADA
 JAKARTA
 No.Pasien : **00**
 No.Lab : **17069154**
 No.Reg : 20171106-7009
 Dokter : DOKTER MCU

RUTIN

Info Klinik :

T E S	HASIL	UNIT	NILAI RUJUKAN	PK
HEMATOLOGI				
Lengkap				
Hemoglobin	16.2	g/dL	13.0 - 18.0	
Jumlah Lekosit	L 4.9	10 ³ /uL	5.0 - 10.0	
Hitung Jenis				
Basofil	0	%	0 - 1	
Eosinofil	1	%	1 - 3	
Batang	L 0	%	2 - 6	
Segmen	L 44	%	50 - 70	
Limfosit	H 48	%	20 - 40	
Monosit	7	%	2 - 8	
Jumlah Eritrosit	5.44	10 ⁶ /uL	4.60 - 6.20	PK
Hematokrit	45.1	%	40.0 - 54.0	
MCV	82.9	fL	80.0 - 96.0	
MCH	29.8	pg	27.0 - 31.0	
MCHC	35.9	g/dL	32.0 - 36.0	
Jumlah Trombosit	213	10 ³ /uL	150 - 400	
Laju Endap Darah	5	mm/jam	0 - 15	
KIMIA DARAH				
ALT (SGPT)	18	U/L	0 - 45	
AST (SGOT)	20	U/L	13 - 33	
Gamma GT	25	U/L	5 - 86	
Trigliserida	74	mg/dL	50 - 150	PK
Kolesterol Total	H 206	mg/dL	100 - 200	
HDL Direk	51	mg/dL	>= 40	
LDL Kolesterol	H 140	mg/dL	< 130	
Glukosa Puasa				
Glukosa Darah Puasa	78	mg/dL	60 - 110	
Glukosa Urin Puasa	negatif		Negatif	
Keton Urin Puasa	negatif		Negatif	
Ureum Darah	17	mg/dL	15 - 40	
Kreatinin Darah	L 0.74	mg/dL	0.8 - 1.3	
Asam Urat	4.5	mg/dL	3.5 - 7.2	

Bangsai/Poli : Medical Check Up
 Umur/Seks : 22Th / Laki-laki
 Tanggal Lahir : 27-10-1995
 Tanggal Terima : 06-11-2017 08:57
 Tanggal Cetak : 06-11-2017 15:48
 Halaman : 2 / 3

Pasien : **DANNIEL OCTAVIANUS ENDONG**
 Alamat : PT INSPEKTINDO SINERGI PERSADA
 JAKARTA
 No.Pasien : 00
 No.Lab : 17069154
 No.Reg : 20171106-7009
 Dokter : DOKTER MCU

RUTIN

Info Klinik :

T E S	HASIL	UNIT	NILAI RUJUKAN
-------	-------	------	---------------

SEROLOGI

HBsAg	non reaktif		non reaktif
-------	-------------	--	-------------

URINALISA

Lengkap

Warna	kuning		Kuning
Kejernihan	jernih		Jernih
Protein	negatif		Negatif
Glukosa	negatif		Negatif
pH	6.5		5.0 - 7.0
Berat Jenis	1.020		1.005 - 1.030
Bilirubin	negatif		Negatif
Urobilinogen	1.00	mg/dL	0.10 - 1.90
Keton	negatif		Negatif
Darah Samar	negatif		Negatif
Lekosit Esterase	negatif		Negatif
Nitrit	negatif		Negatif
Sedimen			
Eritrosit	1	/uL	<3
Lekosit	2	/uL	<10
Silinder	negatif		
Sel Epitel	(+)		(+)
Kristal	negatif		Negatif
Lain-lain	negatif		

TINJA

Faeces Lengkap

Warna	coklat		Coklat
Konsistensi	lembek		Lembek
Lendir	negatif		Negatif
Darah	negatif		Negatif
Mikroskopik			
Eritrosit	0-1	/lpb	
Lekosit	0-1	/lpb	
Epitel	positif		

Bangsai/Poli : Medical Check Up
 Umur/Seks : 22Th / Laki-laki
 Tanggal Lahir : 27-10-1995
 Tanggal Terima : 06-11-2017 08:57
 Tanggal Cetak : 06-11-2017 15:48
 Halaman : 3 / 3

Pasien : **DANNIEL OCTAVIANUS ENDONG**
 Alamat : PT INSPEKTINDO SINERGI PERSADA
 JAKARTA
 No.Pasien : 00
 No.Lab : **17069154**
 No.Reg : 20171106-7009
 Dokter : DOKTER MCU

RUTIN

Info Klinik :

T E S	HASIL	UNIT	NILAI RUJUKAN
Telur Cacing	negatif		Negatif
Amuba	negatif		Negatif
Pencernaan			
Amilum	negatif		Negatif
Lemak	negatif		Negatif
Serat	(+) tumbuhan		Negatif
Lain-lain	Negatif		
Darah Samar	negatif		Negatif

Otorisasi oleh Farida Anom S
 Tanggal Pelaporan : 06-11-2017 15:48



Nama Pasien : Danniell Octavianus E
Tanggal Lahir : 22 tahun
No. Medical Record :
No. Radiologi : 4011.541
Tanggal Pemeriksaan : 06.11.2017
Jenis Pemeriksaan : Thoraks
Diagnosa Klinis : MCU

YthTS. Tim dokter MCU ;

Radiografi Thoraks proyeksi PA :

Jantung tidak membesar, CTR < 50%.
Aorta dan mediastinum superior tidak melebar.
Trakea ditengah, kedua hillus tidak menebal
Corakan bronkovaskular di kedua paru baik.
Tidak tampak infiltrat di kedua paru.
Kedua sinus kostofrenikus dan diafragma baik.

Kesan :

Tidak tampak kelainan radiologis pada cor dan pulmo.

Btk salam sejawat.

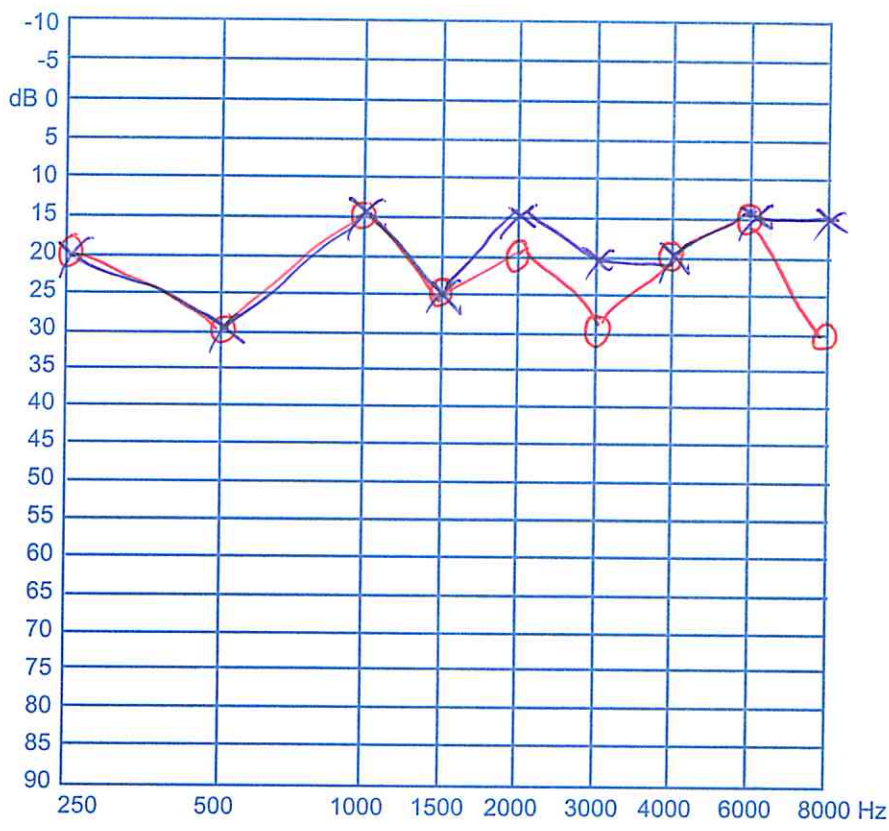


dr. V. Agusniaty, SpRad/ dr. Amelia, SpRad

HASIL PEMERIKSAAN
AUDIOMETRI

20171106-7009 L Lahir 27/10/95
DANNIEL OCTAVIANUS ENDONG
PT INSPEKTINDO SINERGI PERSADA

JAKARTA
Telp. # [08528] - 8923223



[Handwritten signature]

[Stamp: Dr. Bambang Hari Santoro Sp. Otorhinolaryngolog, STC]

SPIROMETRY TEST REPORT

PATIENT NAME : **DANNIEL O**

ID NO. : 27101995 DATE : 11/06/2017 07:44
 SEX : MALE AGE : 22
 HEIGHT : 160.0 cm WEIGHT : 64.8 kg
 BSA : 1.67 m² RACE : ASIAN (100%)
 ROOM TEMP : 25.0 °C PB : 50.9 mmHg
 HUMIDITY : 57.0 %
 PRED. FORMULA : Asia
 LAST CAL. DATE : 08/03/2017 08:05

COMMENT :

ITEM	UNIT	MEAS	PRED	%PRED
VC	L	5.16	4.03	128.0
IC	L	5.16		
TV	L	*		
ERV	L	*		
IRV	L	5.16		
FVC	L	4.41	4.03	109.4
FEV1.0	L	4.30	3.78	113.8
FEV3.0	L	4.41		
FEV1.0% (G)	%	97.51	83.58	116.67
FEV1.0% (T)	%	83.33		
MMF	L/s	4.10	5.15	79.6
PEF	L/s	9.79	8.76	111.8
FEF25	L/s	7.14	7.98	89.5
FEF50	L/s	3.05	5.84	52.2
FEF75	L/s	4.68	3.33	140.5
FEF50-75	L/s	0.65		
FEF75-85	L/s	4.20		
FEF0.2-1.2	L/s	8.31		
PEFTIME	sec	0.06		
FET	sec	1.28		
Vextrap	L	0.09		
Extrap V	%	2.04		
FIV1, FVC	%	*		
FIV1, FIVC	%	*		
FIF50, FEF50	%	*		

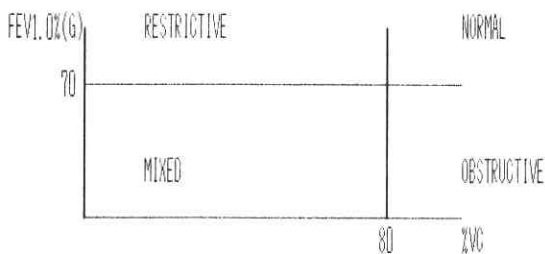
mal)
 r)

6/11/2012

dr. Mugy Satolom, Sp.P
 Spesialis Paru & Pernapasan - SHLC

[EVALUATION]

DIAGNOSIS : NORMAL
 STAGING : ---
 BD IMPROVEMENT : ---
 PERIPHERAL AIRWAY : NORMAL



NO REG : 20171106-7009
NO Trans : 171106-0660

Print Date : 6.11.2017
Print Time : 20:49

KESIMPULAN

SUMMARY OF FINDINGS

Hasil pemeriksaan fisik (Physical result)

1. Kondisi Nutrisi : Obesitas (BMI = 25.3)
2. Gigi : Kalkulus RB

Saran dan anjuran (Advice)

1. Konsultasi ke Ahli Gizi
2. Pembersihan Karang Gigi

Hasil pemeriksaan lab (Laboratory result)

1. Darah : Jumlah Lekosit Menurun = 4900/ul, Kolesterol Total Meningkat = 206 mg/dl, LDL Kolesterol Meningkat = 140 mg/dl
2. Urine dan Faeces : Tidak ada Kelainan

Saran dan anjuran (Advice)

1. Diet Rendah Lemak dan Olahraga Secara Teratur, Jika ada Keluhan Konsultasi ke Dokter

Hasil pemeriksaan radiologi (Radiologic result)

1. Thorax : Tidak tampak kelainan radiologis pada cor dan pulmo
2. USG Abdomen : Tidak tampak kelainan pada organ-organ intraabdomen lainnya saat ini

Saran dan anjuran (Advice)

-

Hasil Keseluruhan

Kurang Baik

DIET HIPERKOLESTEROL

1. Menggunakan minyak goreng tidak lebih dari 2 kali penggorengan
2. Kurangi konsumsi makanan yang mengandung daging, jeroan kecuali daging ayam dan ikan.
3. Kurangi konsumsi makanan yang mengandung lemak tinggi, seperti makanan yang mengandung santan, gorengan, makanan berminyak lainnya.
4. Olah raga teratur minimal jalan cepat seminggu 3 kali @ 30 menit
5. Konsumsi makanan yang berserat tinggi seperti oat meal (bubur gandum), dianjurkan yang **fast cooking** dan tidak ditambah garam, gula atau susu, boleh ditambah sayuran hijau yang telah dicuci bersih., perbanyak konsumsi buah seperti jeruk, papaya, tidak dianjurkan konsumsi buah durian.
6. Banyak makan sayuran hijau, seperti brokoli, cai sim, bayam, kailan, dsb

Kami mengucapkan terima kasih atas kepercayaan Anda pada "Siloam Hospitals Lippo Cikarang" untuk Pemeriksaan Kesehatan.

We would like to thank you for the confidence given to the *Siloam Hospitals* Lippo Cikarang to perform this Medical Check Up.

Kami sarankan Pemeriksaan Kesehatan rutin setiap 1 tahun.

We suggest to have a Medical Check Up Yearly.

Kepala Unit Medical Check Up

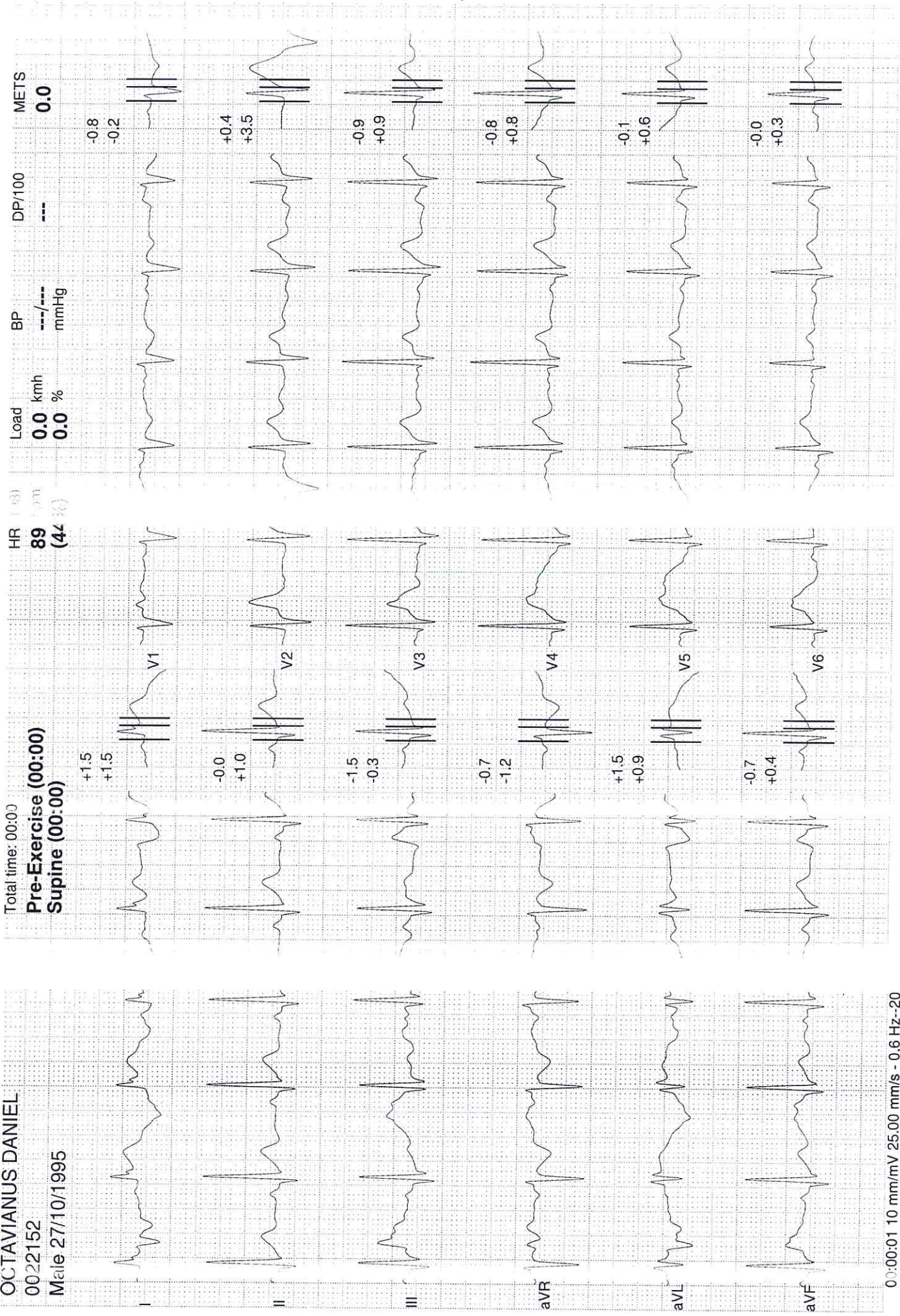



Lippo Cikarang
Dr. Ridwan

NO. 503/438/Dinkes/DU/2017

OCTAVIANUS DANIEL
0022152
Male 27/10/1995

Total time: 00:00
Pre-Exercise (00:00)
Supine (00:00)





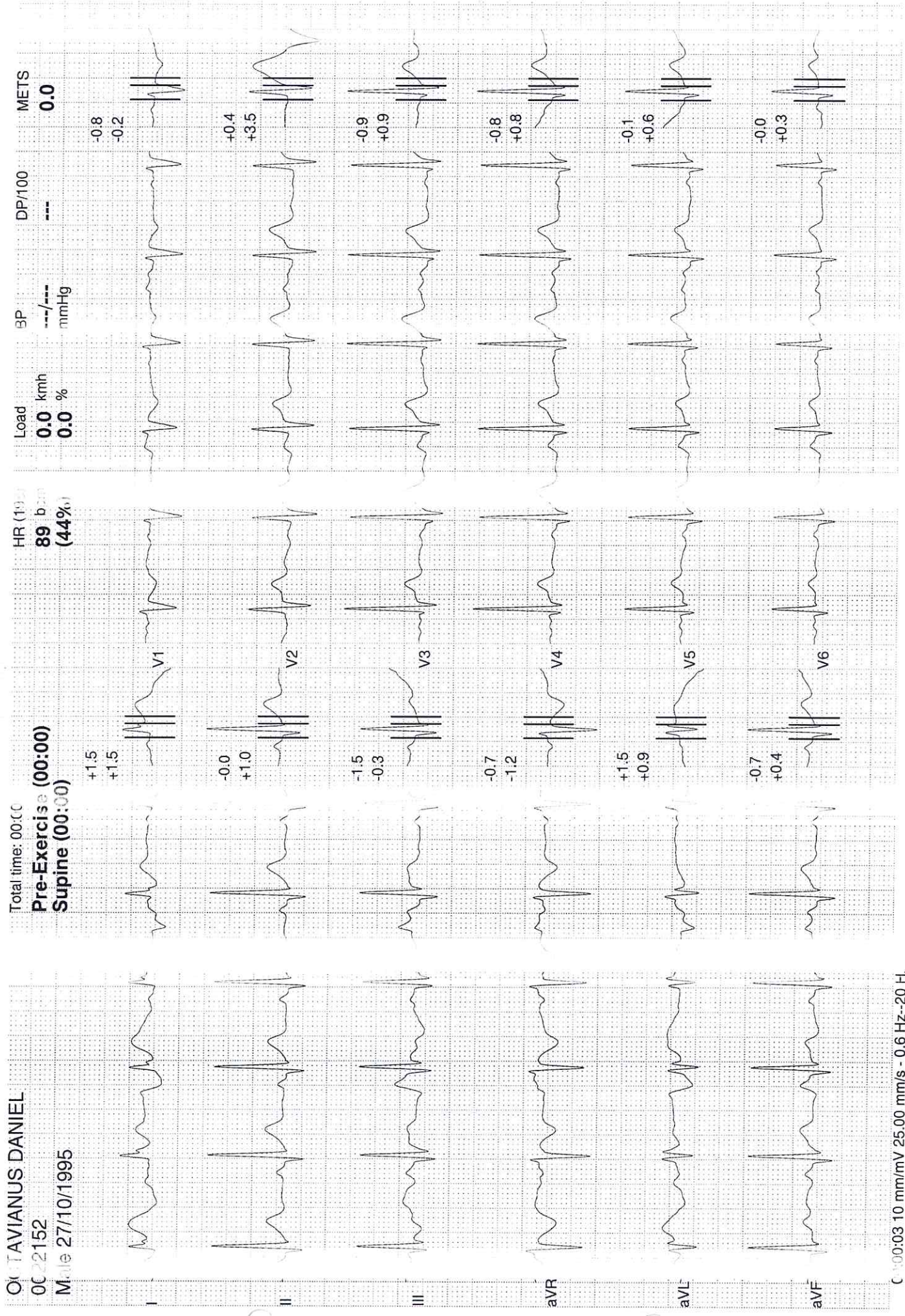
10 mm/mV 25.00 mm/s

10 mm/mV 25.00 mm/s

10 mm/mV 25.00 mm/s

10 mm/mV 25.00 mm/s

OCTAVIANUS DANIEL
OC 22152
Male 27/10/1995



C 100:03 10 mm/mV 25.00 mm/s - 0.6 Hz--20 H.

CAR POLINE® - CUBE STRESS

OCTAVIANUS DANIEL

OCTAVIANUS DANIEL
0022152
Male 27/10/1995

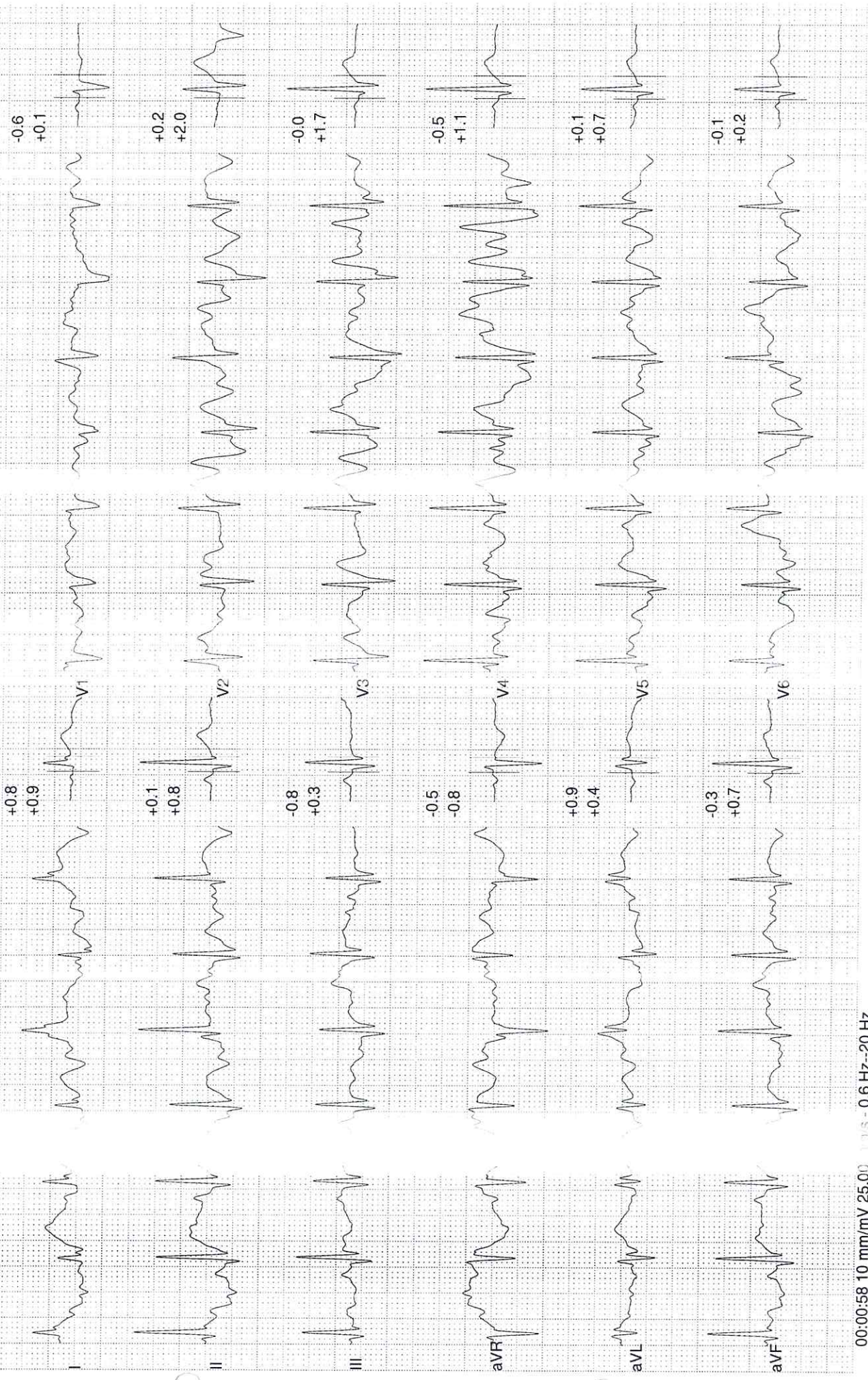
Total time: 00:56
Pre-Exercise (00:56)
Standing (00:45)

HR (198)
97 bpm
(48%)

Load 0.0 kmh
0.0 %

BP 100/70 mmHg

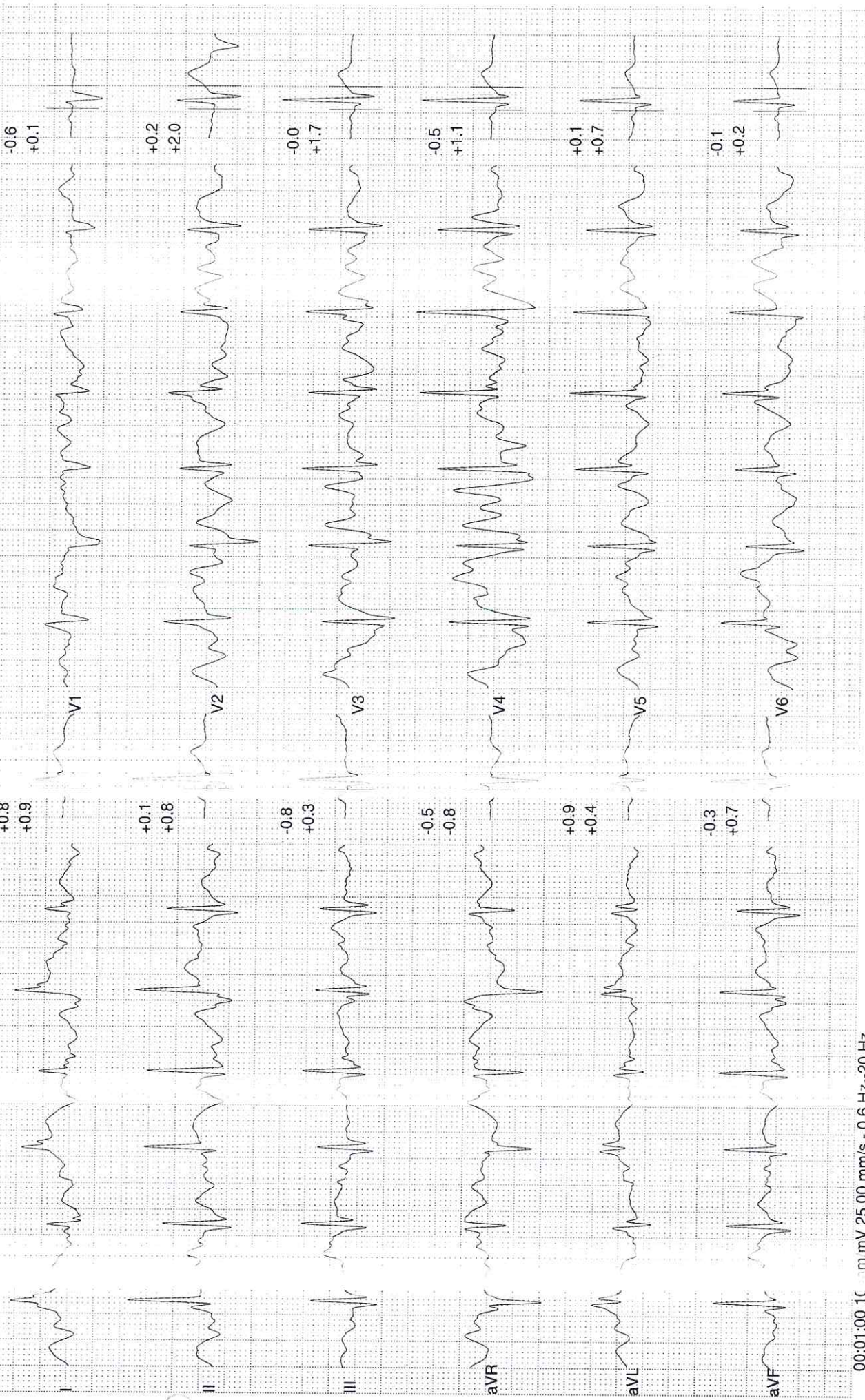
DP/100 97
METS 0.0



OCTAVIA US DANIEL
0022152
Male 27/11/1995

Total time: 01:00
Pre-Exercise (01:00)
Standing (00:49)

HR (198) 90 bpm (45%)
Load 0.0 kmh
0.0 %
BP 100/70 mmHg
DP/100 90
METS 0.0



00:01:00 1C mV 25.00 mm/s - 0.6 Hz -20 Hz

CARDIOLINE® CUBE STRESS

OCTAVIANUS DANIEL

OCTAVIANUS DANIEL
C 022152
Male 27/10/1995

Total time: 01:20

Pre-Exercise (01:20)
Warm Up (00:11)

HR (198)
94 bpm
(47%)

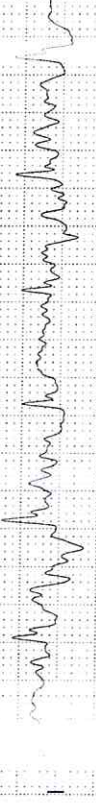Load
1.6 kmh
0.0 %

BP
100/70 mmHg

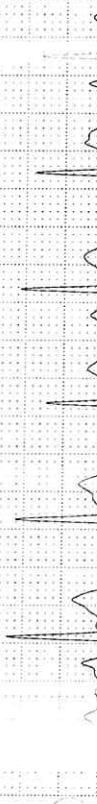DP/100
94

METS
0.7

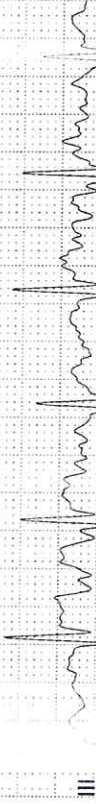+0.8
+0.5



+0.0
+1.0



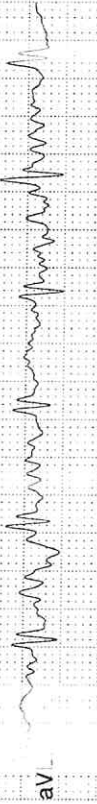-0.8
+0.7



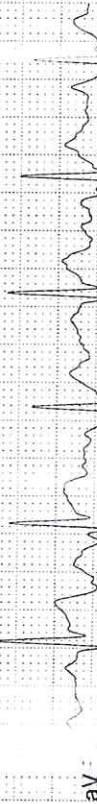
-0.4
-0.6



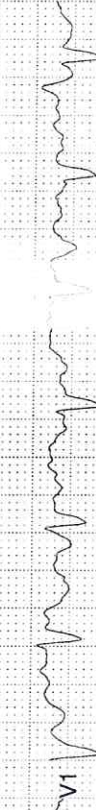
+0.8
-0.2



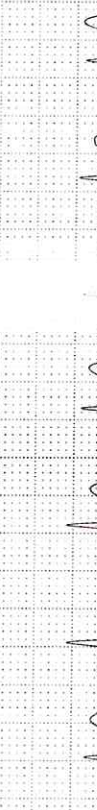-0.4
+0.8



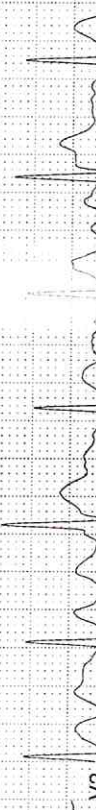
-0.6
+0.3



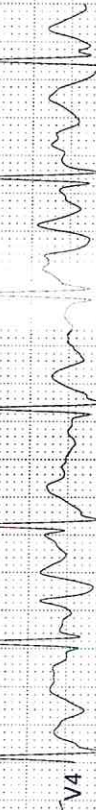
+0.1
+1.8




-0.3
+1.6



-0.4
+1.1



+0.0
+0.8



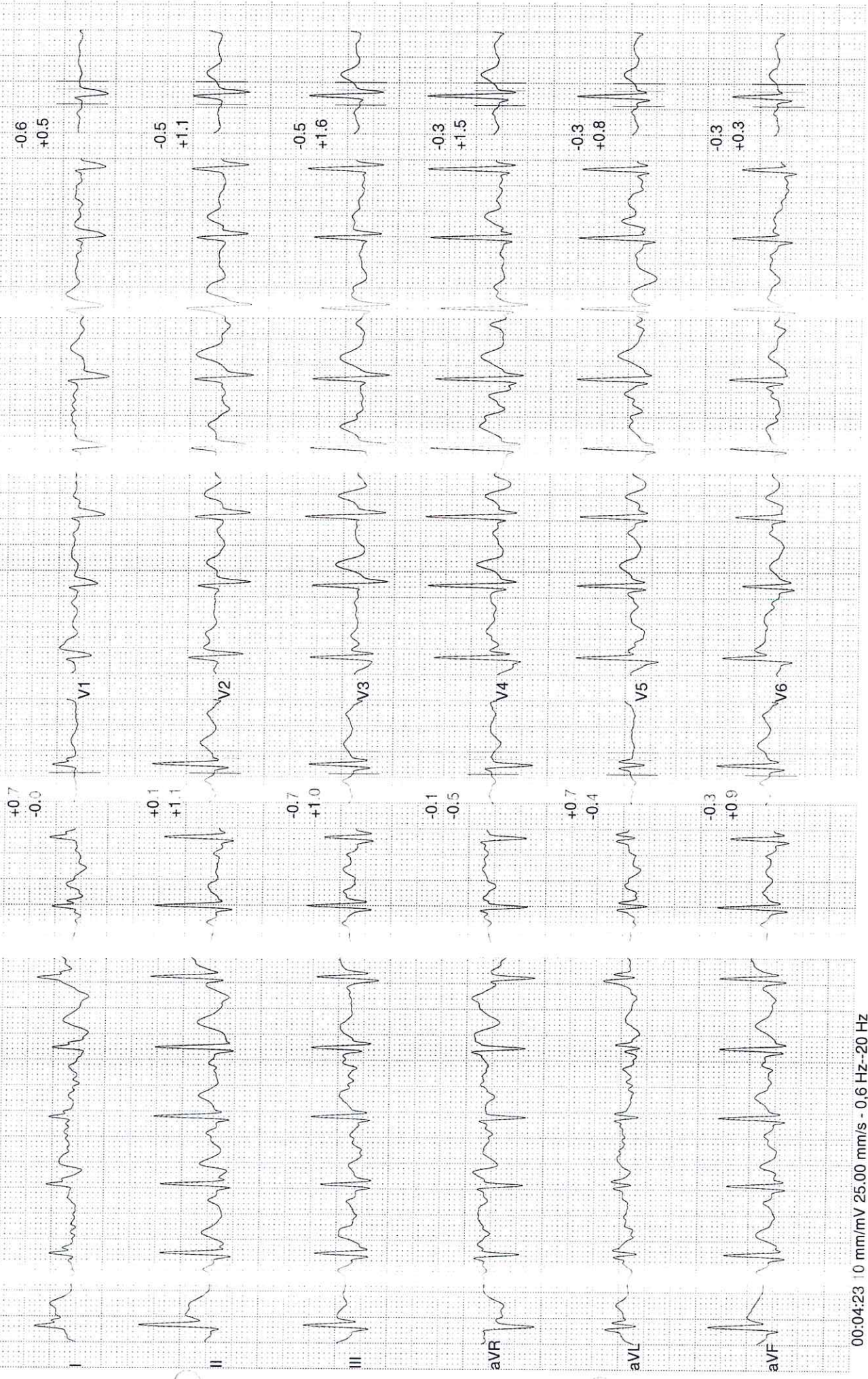
-0.1
+0.2



OCTAVIANUS DANIEL
0022152
Male 27/10/1995

total time: 04:20
exercise (02:47)
(02:47)

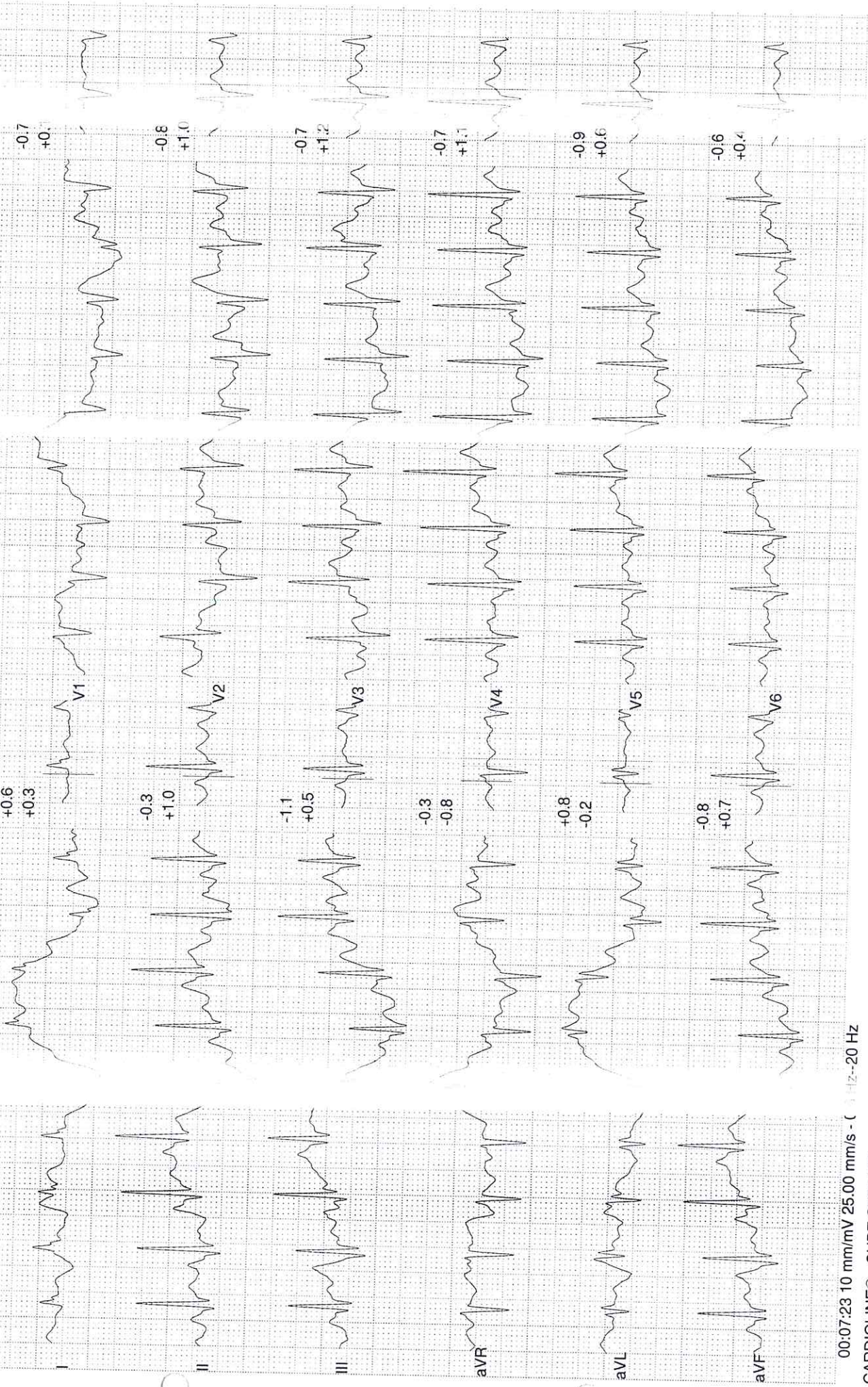HR (198)
111 bpm
(56%)
Lcad
2.7 kmh
10.0 %
BP
100/70
mmHg
DP/100
111
METS
4.0



OCTAVIANUS DANIEL
0022152
Male 27/10/1995

Total time: 07:20
Exercise (05:47)
2 (02:47)

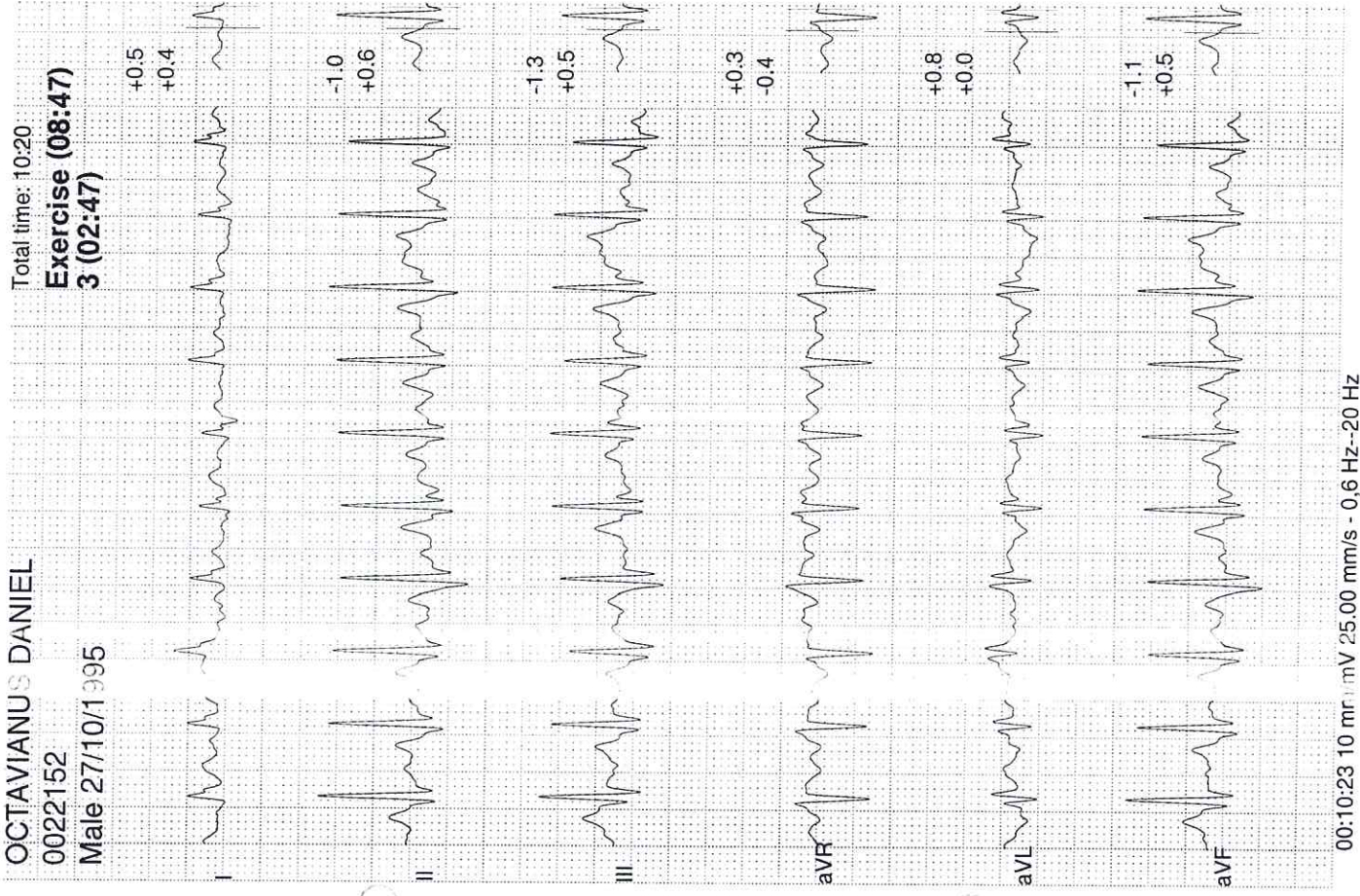
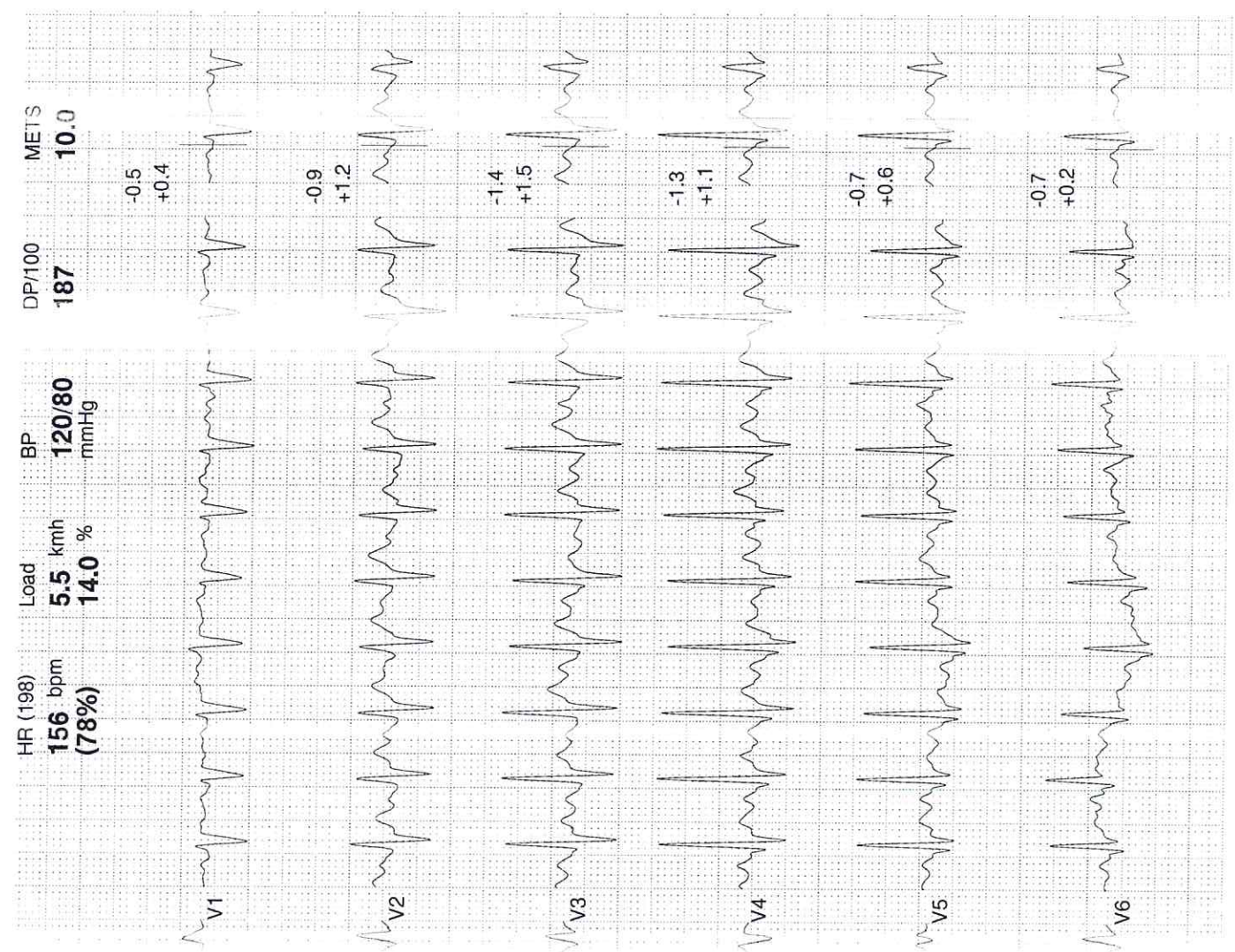
HR (198) 136 bpm (68%)
Loa () 4.0 kmh 12.0 %
BP 110/70 mmHg
DP/100 149
METS 6.6



00:07:23 10 mm/mV 25.00 mm/s - () Hz--20 Hz

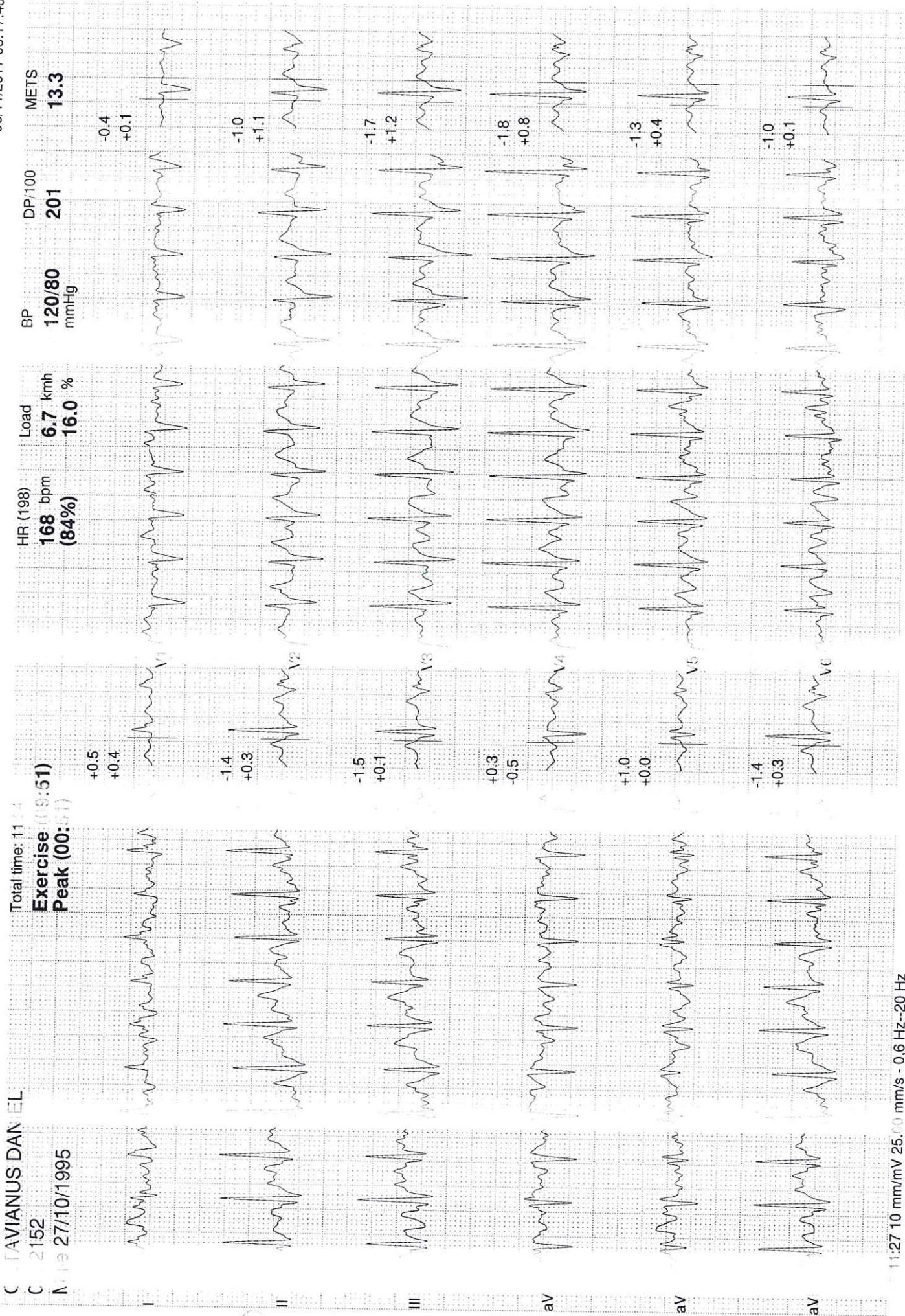
CARDIOLINE® - CUBE STRESS

OCTAVIANUS DANIEL



Total time: 10:20
Exercise (08:47)
3 (02:47)

OCTAVIANUS DANIEL
 0022152
 Male 27/10/1995



11:27 10 mm/mV 25.00 mm/s - 0.6 Hz - 20 Hz

OCTAVIANUS DANIEL

0022152

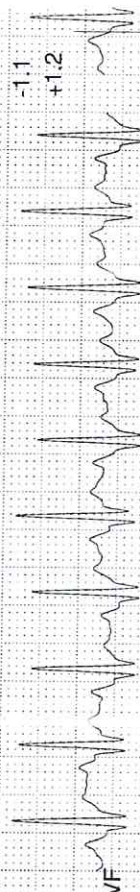
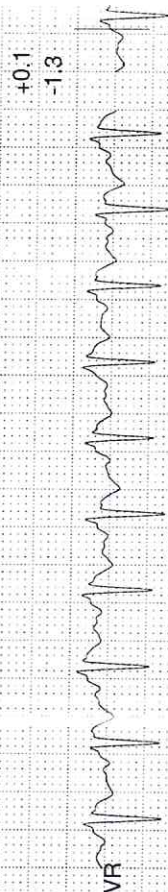
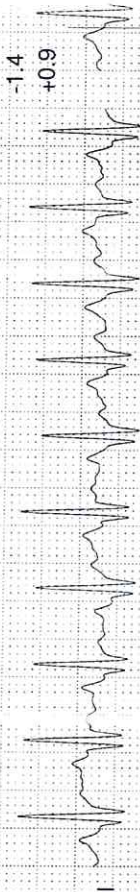
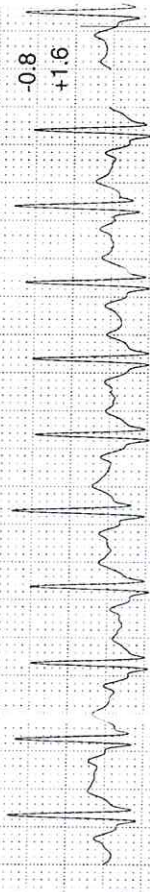
Male 27/10/1995

Total time: 12:24

Recovery (00:48)

1 (00:48)

+0.3
+0.7



HR (198)
151 bpm
(76%)

Load
2.7 kmh
0.0 %

BP
120/80
mmHg

DP/100
181

METS
1.2

-0.3
+0.5



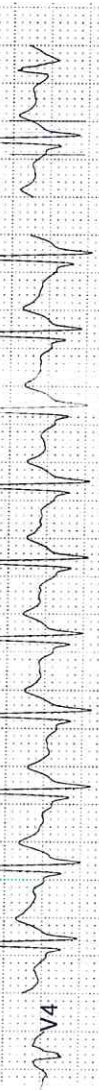
-0.3
+2.6



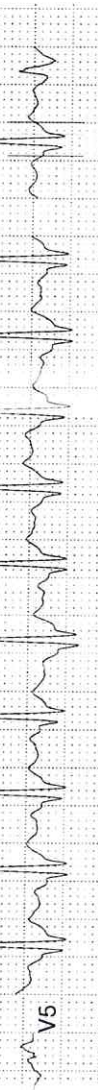-0.8
+3.0



-0.9
+2.3



-0.8
+1.4



-0.6
+0.8



Nama Pasien : Danniell Octavianus Endong
Tanggal Lahir : 27.10.1995
No. Medical Record :
No. Radiologi : 4011.541
Tanggal Pemeriksaan : 06.11.2017
Jenis Pemeriksaan : USG whole abdomen
Diagnosa Klinis : MCU

YthTS. Tim dokter MCU :

Telah dilakukan pemeriksaan USG whole abdomen dengan hasil sebagai berikut:

Hepar : Bentuk dan ukuran baik. Echostruktur parenkim homogen, tidak tampak lesi fokal / SOL. Struktur vaskular dan bilier tidak melebar.

Tidak tampak ascites.

Kandung empedu : Bentuk dan ukuran baik. Dinding tidak menebal. Tidak tampak batu maupun sludge.

Pankreas : Bentuk dan ukuran baik. Echostruktur parenkim homogen, tidak tampak lesi fokal maupun SOL. Duktus pancreatikus tidak melebar.

Kedua ginjal : Bentuk dan ukuran baik. Echostruktur parenkim homogen, differensiasi korteks dan medulla jelas. Sistem pelviokalises tidak melebar. Tidak tampak batu/kista/SOL.

Limpa : Bentuk dan ukuran baik. Echostruktur parenkim homogen, tidak tampak lesi fokal / SOL. Vena lienalis tidak melebar.

Aorta : Kaliber baik. Tidak tampak pembesaran kelenjar getah bening paraaorta.

Vesica urinaria : Bentuk dan ukuran baik. Dinding tidak menebal. Tidak tampak batu/ SOL.

Prostat : Bentuk dan ukuran baik. Echostruktur parenkim homogen. Tidak tampak kalsifikasi.

Kesan :

Tidak tampak kelainan pada organ-organ intraabdomen saat ini.

Btk salam sejawat,


dr. V. Agusniaty, SpRad/ dr. Amelia, SpRad