

MEDICAL CHECK UP REPORT

HASIL MEDICAL CHECK UP

Patient Name :

Nama Pasien

PINKY LIVINIA

Doctor Name :

Nama Dokter

dr. Fadhila Septiani

Package :

Paket

PT. INSPEKTINDO SINERGI PERSADA

SILOAM HOSPITALS LIPPO CIKARANG

14 Oktober 2022

PINKY LIVINIA

Appointment ID: 169300

No. Appointment

Date of Birth : 04 Oktober 1994

Tanggal Lahir

Gender : Female

Jenis Kelamin

Phone Number : +6281906864747

Nomor Telepon

E-mail : sarni@inspektindo.com

E-mail

Form Kuesioner Website

No Significant History

Riwayat Penyakit Dahulu

● Lain-lain : Ya, Riwayat Positif Covid-19 Tahun 2021

Riwayat Vaksinasi

- Hepatitis A : Tidak
- Hepatitis B : Tidak
- Influenza : Tidak
- Human Papilloma Virus : Tidak
- Varicella : Tidak
- Mumps Measles Rubella : Tidak
- Tifoid : Tidak
- Lain-lain : Ya, Vaksin Covid-19 (Dosis 3)

Riwayat Penyakit Keluarga

Riwayat Kebiasaan

● Apakah Anda pernah merokok secara teratur? : Tidak

- Bila 'Ya', apakah Anda saat ini masih tetap merokok? : Tidak
- Apakah Anda berolahraga secara teratur? : Ya
- Apakah Anda mengonsumsi minuman beralkohol? : Tidak

Untuk wanita - Riwayat Kesehatan Reproduksi

No Significant History

Antropometri

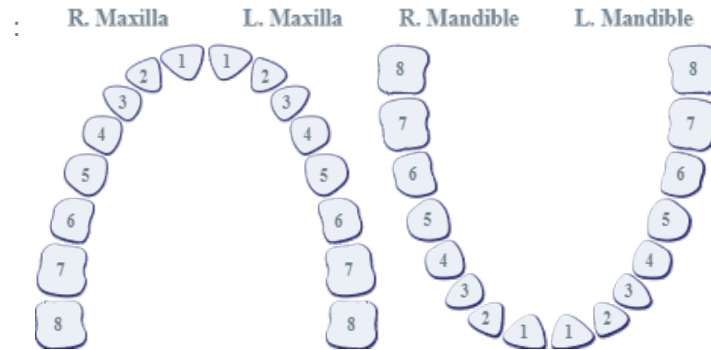
● Tekanan Darah Sistolik	: 100
● Tekanan Darah Diastolik	: 70
● Tekanan Darah	: 100/70 mmHg
● Lingkar Perut	: -
● Nadi	: 78x/menit
● Lingkar Dada Inspirasi	: -
● Lingkar Dada Ekspirasi	: -
● Laju Napas	: 18x/menit
● Berat Badan	: 80.9 kg
● Tinggi Badan	: 159 cm
● Indeks Massa Tubuh	: 32.00
● Lingkar Pergelangan Tangan	: -
● Lingkar Leher	: -
● Penampakan Umum	: Normal
● Kulit	: Normal
● Nodus Limfe	: Normal

Status Generalis

● Ketajaman Visus Mata Kiri	: 20/300
● Lapang Pandang Mata Kiri	: Normal
● Adisi Mata Kiri	: Normal
● Koreksi Mata Kiri	: -4.00, C-1.25x180
● Ketajaman Visus Mata Kanan	: 20/300
● Lapang Pandang Mata Kanan	: Normal
● Adisi Mata Kanan	: Normal
● Koreksi Mata Kanan	: -4.25, C-1.00x180
● Buta Warna	: Normal
● Telinga Kiri	: Serumen prop (+)

- Telinga Kanan
- Hidung
- Mulut
- Gigi
- Gambar Gigi

: Serumen prop (+)
 : Tidak ada pemeriksaan selama pandemi
 : Tidak ada pemeriksaan selama pandemi
 : Tidak ada pemeriksaan selama pandemi



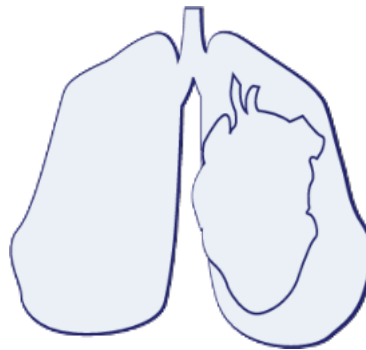
- Tiroid
- Tumor
- Lainnya

: Normal
 : Normal
 : Normal

Toraks

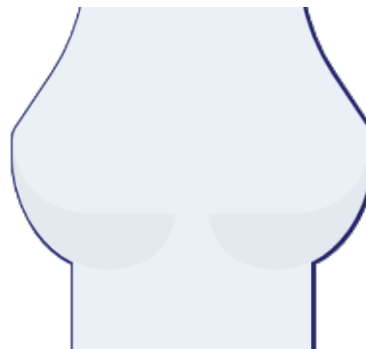
- Paru
- Gambar Toraks

: Normal
 :



- Payudara
- Gambar Payudara

: Normal
 :

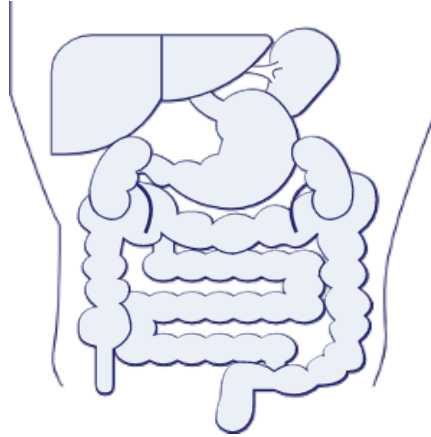


● Jantung : Normal

Abdomen

● Abdomen : Normal

● Gambar Abdomen :



● Lambung : Normal

● Liver : Normal

● Usus : Normal

● Lien : Normal

● Rektum : Tidak dilakukan pemeriksaan

● Ginjal : Normal

● Tes Hernia : Tidak dilakukan pemeriksaan

Ekstremitas

● Ekstremitas Atas Kanan : Normal

● Ekstremitas Atas Kiri : Normal

● Ekstremitas Bawah Kanan : Normal

● Ekstremitas Bawah Kiri : Normal

Saraf

● Motorik : Normal

● Koordinasi : Normal

● Sensorik : Normal

● Refleks : Normal

Pemeriksaan Dokter Spesialis

- MATA : ODS Astigmatism, Miopia, Ambliopia
- DOKTER UMUM : Jaeger Test Tanpa Kacamata : J18 , Jaeger Test Dengan Kacamata : J2

Pemeriksaan Laboratorium

JENIS PEMERIKSAAN	HASIL	NILAI NORMAL
● Darah Lengkap		
● Hemoglobin (L)	11.8 g/dL	12.0 - 16.0
● Jumlah Lekosit	6.1 10 ³ /ul	5.0 - 10.0
● Hitung Jenis		
● Basofil	0 %	0 - 1
● Eosinofil	1 %	1 - 3
● Batang (L)	1 %	2 - 6
● Segmen	66 %	50 - 70
● Limfosit	29 %	20 - 40
● Absolute Lymphocyte Count	1.77 10 ³ /ul	
● Neutrophyl Lymphocyte Rat	2.3	
● Monosit	3 %	2 - 8
● Jumlah Eritrosit	4.95 10 ⁶ /uL	4.20 - 5.40
● Hematokrit	37.8 %	37.0 - 47.0
● MCV (L)	76.4 fL	80.0 - 96.0
● MCH (L)	23.8 pg	27.0 - 31.0
● MCHC (L)	31.2 g/dL	32.0 - 36.0
● Jumlah Trombosit (H)	416 10 ³ /ul	150 - 400
● Laju Endap Darah (H)	45 mm/jam	0 - 20
● Golongan Darah + Rhesus		
● Golongan Darah	B	
● Rhesus	Positif	
● ALT (SGPT)	16 U/L	0 - 34
● AST (SGOT)	13 U/L	13 - 33
● Gamma GT	19 U/L	5 - 55
● Trigliserida	78 mg/dL	50 - 150
● Kolesterol Total (H)	203 mg/dL	100 - 200
● HDL Direk	67 mg/dL	>= 40
● LDL Direk	130 mg/dL	0 - 130
● Glukosa Puasa		
● Glukosa Darah Puasa	83 mg/dL	60 - 100

● Kreatinin Darah		
● Kreatinin Darah (L)	0.56 mg/dL	0.6 - 1.0
● eGFR	126.9 mL/mnt/1.73 m ²	CKD EPI GFR Comment >= 60 Normal kidney function Reff : National Kidney Foundation, 2006
● Asam Urat	5.0 mg/dL	2.6 - 6.2
● Lengkap		
● Warna	kuning	Kuning
● Kejernihan	jernih	Jernih
● Berat Jenis	1.010	1.005 - 1.030
● pH	7.0	5.0 - 7.0
● Lekosit Esterase	Negatif /uL	Negatif
● Nitrit	Negatif	Negatif
● Protein	Negatif mg/dL	Negatif
● Glukosa	Negatif mg/dL	Negatif
● Keton	Negatif	Negatif
● Urobilinogen	0.5 mg/dL	0.1 - 0.9
● Bilirubin	Negatif	Negatif
● Darah Samar	Negatif /uL	Negatif
● Sedimen		
● Eritrosit	1 cells/uL	<3
● Lekosit	5 cells/uL	<10
● Silinder	Negatif /lpk	
● Sel Epitel	(+)	(+)
● Kristal	Negatif	Negatif
● Lain-lain	Negatif	
● Analisa Faeces Lengkap		
● Warna	coklat	Coklat
● Konsistensi	lembek	Lembek
● Lendir	Negatif	Negatif
● Darah	Negatif	Negatif
● Mikroskopik		
● Eritrosit	1-2 /lpb	

● Leukosit	1-3 /lpb	
● Epitel	Positif /lpb	
● Telur Cacing	Negatif	Negatif
● Amoeba	Negatif	Negatif
● Sisa Makanan		
● Amilum	Negatif	Negatif
● Lemak	Negatif	Negatif
● Serat Tumbuhan	Positif	Negatif
● Darah Samar	Negatif	Negatif
● pH	6.0	
● Glukosa	Negatif	
● Pewarnaan Gram	Ditemukan batang gram negatif	
● Lain - lain	Negatif	
● Keterangan	Tidak ditemukan kelainan spesifik	

Pemeriksaan Penunjang

● Rontgen Thoraks	: Tidak tampak kelainan signifikan cor dan pulmo pada pemeriksaan saat ini
● Audiometri	: ADS Dalam Batas Normal
● EKG	: Normal Sinus Rythm

Diagnosa

- Obesitas grade II
- Penurunan visus mata
- Serumen prop ADS
- Hemoglobin menurun
- Laju endap darah (ESR) meningkat
- Peningkatan jumlah trombosit
- Kolesterol total meningkat

Saran

- Olahraga rutin 5 kali seminggu dengan durasi masing-masing minimal 30 menit, Diet rendah lemak atau kolesterol
- Periksa Mata Rutin
- Ekstraksi Serumen
- Diet tinggi zat besi
- Pertahankan pola hidup sehat, Evaluasi darah lengkap
- Diet rendah lemak dan kolesterol

Konsultasi

- Konsultasi dokter Spesialis Mata
- Konsultasi dokter Spesialis THT
- Konsultasi dokter Spesialis Penyakit Dalam bila ada keluhan

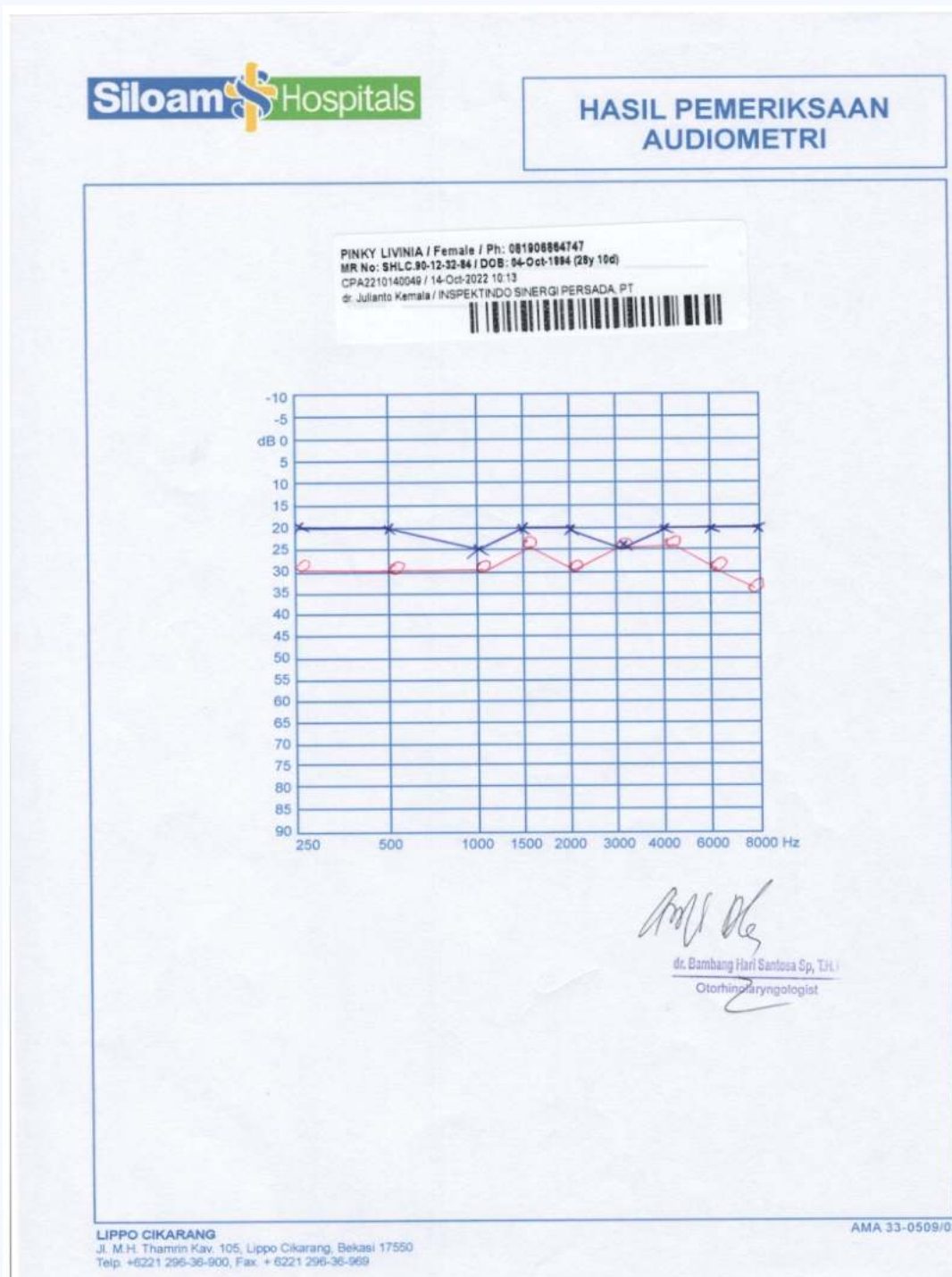
Kesimpulan

- Fit dengan Catatan

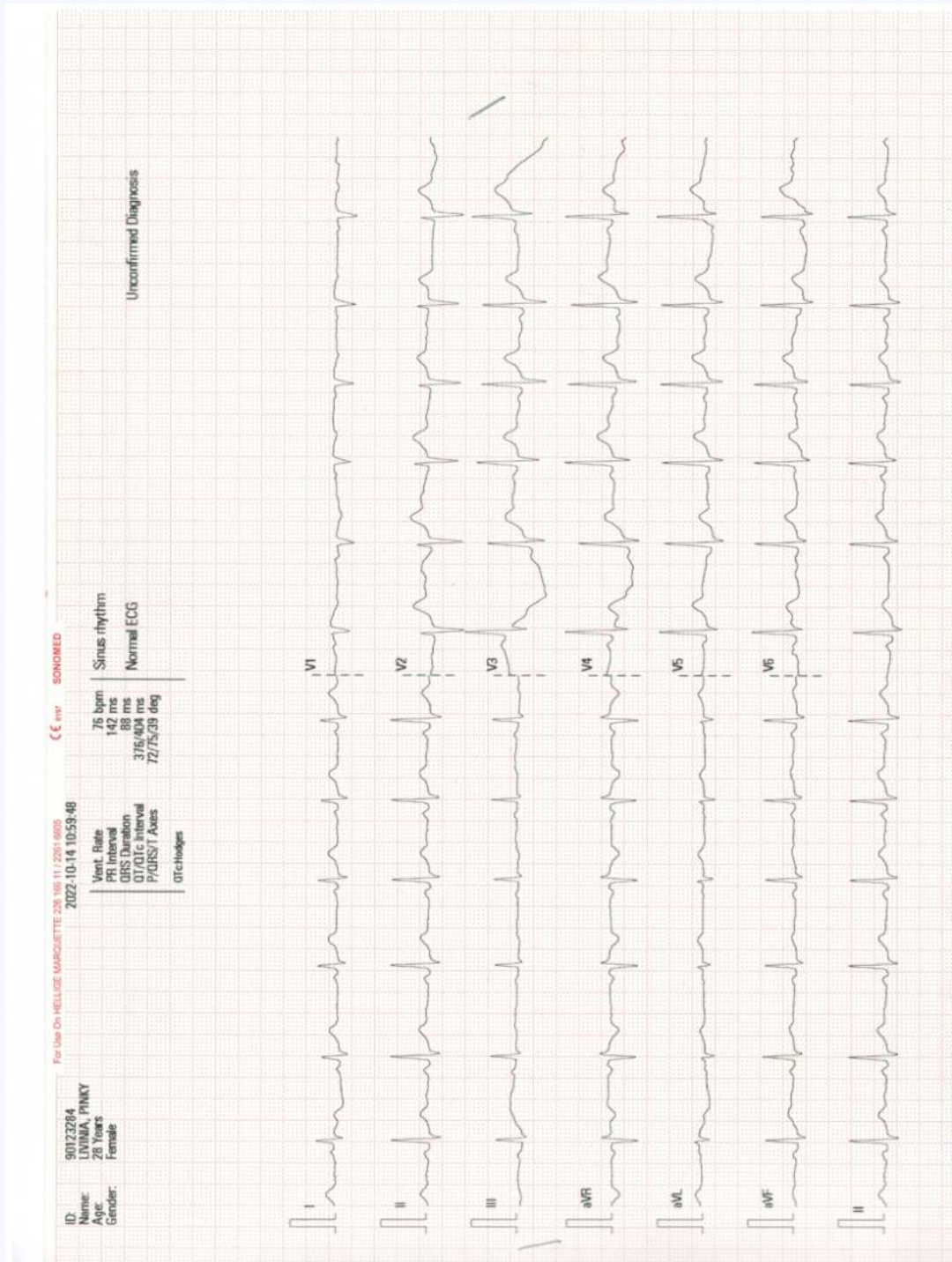


dr. Fadhila Septiani

Audiometri



EKG 1



EKG 2



Atrial rate _____ Rhythm Normal sinus rhythm

Vent.rate _____ P Waves _____

P-R Interval _____ T Waves _____

QRS Interval _____ S-T Sagment _____

Q-T Interval _____ Remarks _____

Elec.Axis _____

Eles. Pos _____

Patient Pos _____

dr. Christine Anita, Sp.JP.
Spesialis Jantung & Pembuluh Darah

Teknik:

Thorax proyeksi PA

Temuan:

PARU: Normal

MEDIASTINUM: Normal

TRAKEA DAN BRONKUS: Normal

HILUS: Normal

PLEURA: Normal

DIAFRAGMA: Normal

JANTUNG: Normal CTR: <50%

AORTA: Normal

VERTEBRA THORAKAL DAN TULANG-TULANG LAINNYA: Normal

JARINGAN LUNAK: Normal

ABDOMEN YANG TERVISUALISASI: Normal

LEHER YANG TERVISUALISASI: Normal

==== [Conclusion] =====

Kesan:

Tidak tampak kelainan signifikan cor dan pulmo pada pemeriksaan saat ini.

