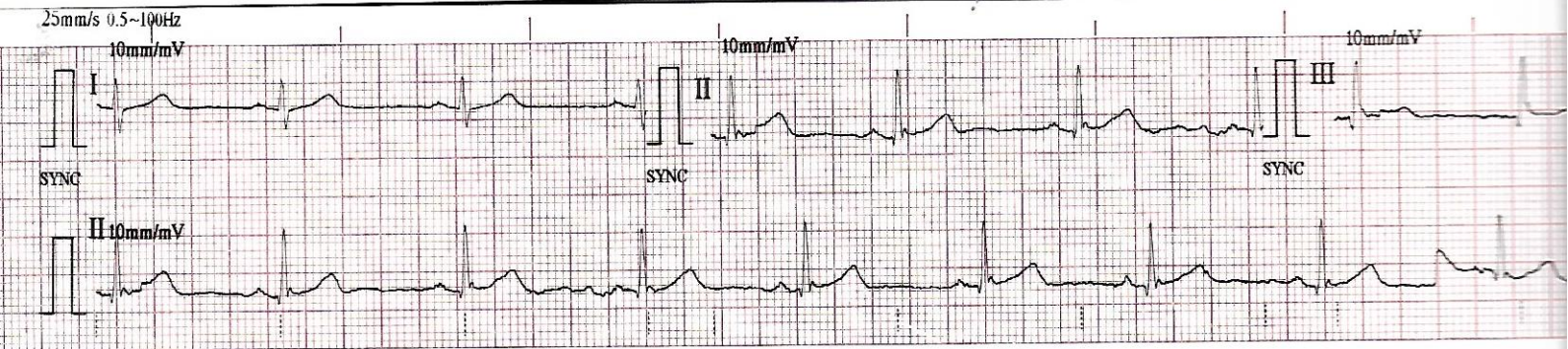
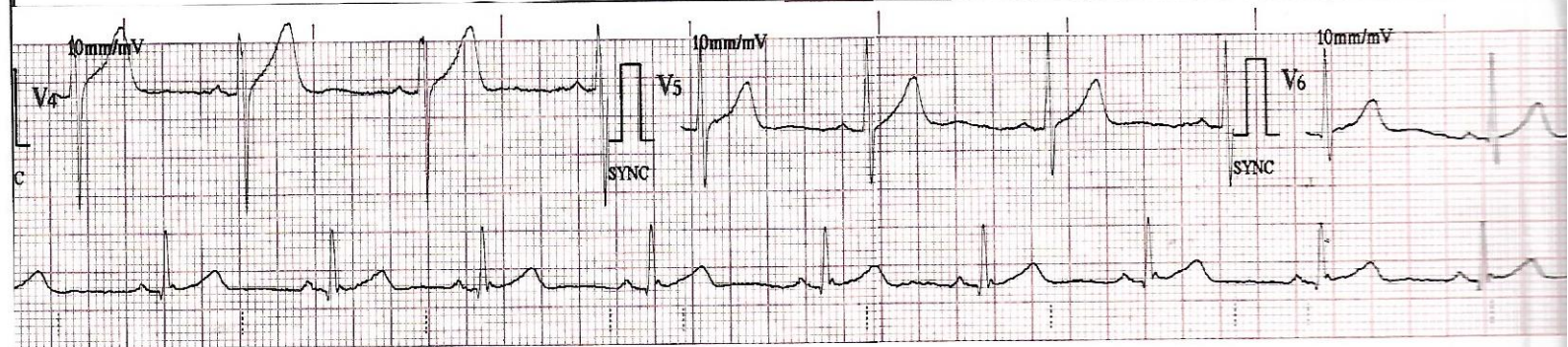
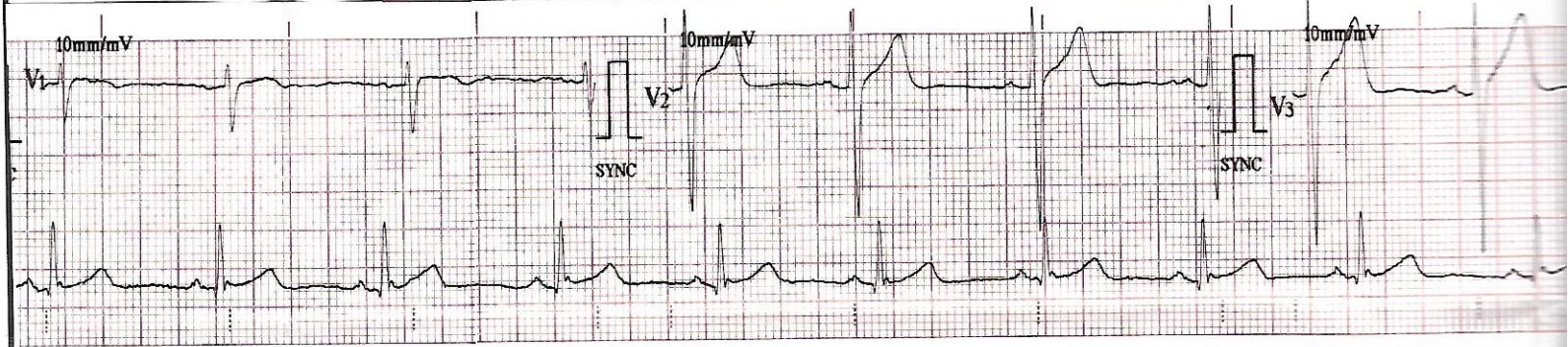
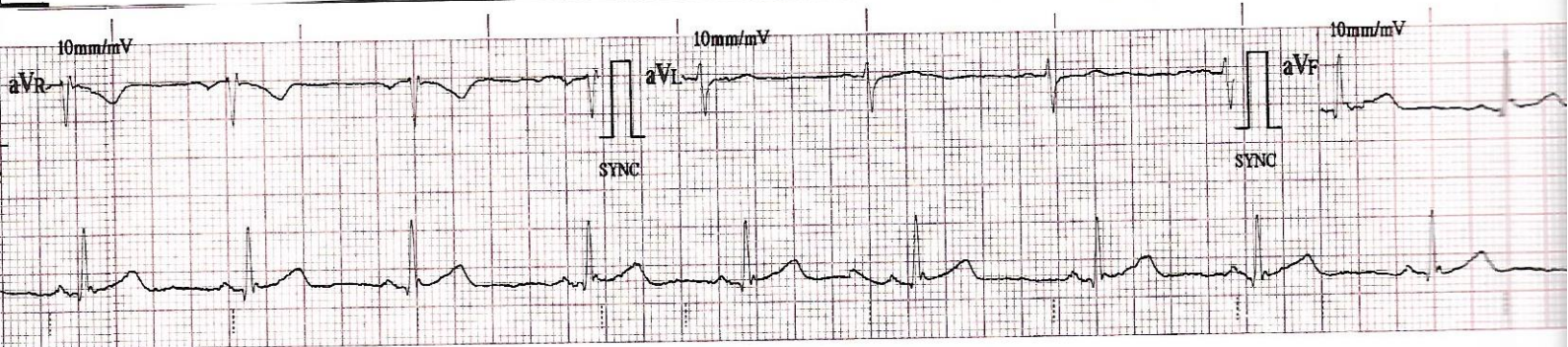


HASIL PEMERIKSAAN ELEKTRO KARDIOGRAFI



Z0-1201G V1-004(BIOS:V1-010) 2011-01-17 00:49



- Irama = Sinus.
- HR = 64 per menit.
- Jalin - Jalin =



Rumah Sakit
permatahati

PERIODIC MEDICAL REPORT
LAPORAN PEMERIKSAAN KESEHATAN BERKALA

Tanggal : 12 Juni 2020
Nama : Tn. RIDWAN ABNER SIANIPAR
Jenis kelamin : Laki-Laki
Umur : 38 Tahun

TO WHOM IT MAY CONCERN
THIS MEDICAL REPORT

Tanggal Pemeriksaan : 12 Juni 2020

No. Register : -

NAMA : **Tn. RIDWAN ABNER SIANIPAR**
Name

JENIS KELAMIN : Laki-Laki
Sex

STATUS : -
Married State

UMUR : 38 Tahun
Age

KEBANGSAAN : Indonesia
Nationality

PERUSAHAAN :
Company

ALAMAT SURAT : -
Postal Address

ALAMAT RUMAH : Jl. Kayangan Gg. Paus Blok A.23
Home Address

DOKTER PEMERIKSA : **dr. Novwenti**
Examining Doctor

ALAMAT DOKTER : **RS – PERMATA HATI HEALTH CHECK UP**
Practice Address
Jl. Jend. Sudirman No. 37
Duri - Riau

PEMERIKSAAN
Examination

I. ANAMNESIA

KELUHAN SEKARANG : Tidak ada keluhan.
Present Complaint

RIWAYAT PENYAKIT DAHULU :
Past Medical History

- Kelainan Jantung dan Sistem Pembuluh darah : Tidak pernah.
Heart and Blood Vessel Disorder
- Penyakit Hati : Tidak pernah.
Liver Disease
- Penyakit Paru : Tidak pernah.
Lung Disease
- Kelainan Saluran Cerna : Tidak pernah.
Alimentary Disease
- Kelainan Saluran Kemih : Tidak pernah.
Urinary Tractus Disorder
- Kencing Manis : Tidak pernah.
Diabetes Mellitus
- Rawat inap : Tidak pernah.
Hospitalization
- Kecelakaan : Tidak pernah.
Injuries
- Tindakan Bedah : Tidak pernah.
Surgical Procedure
- Obat - obatan : Tidak pernah.
Medication
- Lain - lain : -
Others

RIWAYAT PENYAKIT KELUARGA

Family History

- Kencing Manis : Tidak ada.
- Diabetes Mellitus
- Darah Tinggi : Tidak ada.
- Hypertension
- Penyakit Jantung : Tidak ada.
- Heart Diseases
- Tumor : Tidak ada.
- Cancer
- Ginjal : Tidak ada.
- Kidney
- Gangguan jiwa : Tidak ada.
- Mental Disorder
- Lain – lain : -
- Others

KEBIASAAN

Habits

- Merokok : Ya
- Smoking
- Alkohol : Tidak ada.
- Alcohol
- Olah Raga : Tidak ada.
- Exercise
- Obat – obatan : Tidak ada.
- Medication

II. PEMERIKSAAN FISIK

Physical Examination

SISTEM GENERALIS

General System

- Tinggi Badan : 180 cm.
- Body Height
- Berat Badan : 76 kg.
- Body Weight
- Kulit : Turgor baik, Normal Appearance
- Skin
- Suhu : Afebris.
- Temperature

KEPALA
Head

- Rambut
Hair : Dalam batas normal.
- Mata
Eye :

| | Right Eye / Mata Kanan | Left Eye / Mata Kiri |
|------------------|-------------------------------------|-------------------------------------|
| Konjunktiva | Tidak Anemis | Tidak Anemis |
| Sclera | Tidak Ikterik | Tidak Ikterik |
| Pupil | Bulat, Reguler, Reflek cahaya + / + | Bulat, Reguler, Reflek cahaya + / + |
| Visus | 20/200 – 20/25 | 20/200 – 20/25 |
| Buta Warna | Normal | |
| Lapangan pandang | Normal | Normal |

- Hidung
Nose : Dalam batas normal.
- Telinga
Ears :
 - Telinga Kanan
Right Ear : Daun Telinga normal, Cairan (-), Darah (-), Membran timpani utuh.
 - Telinga Kiri
Left Ear : Daun Telinga normal, Cairan (-), Darah (-), Membran timpani utuh.
- Mulut
Mouth :
 - Lidah : Normal.
 - Faring : Normal.
 - Tonsil : Normal.

LEHER
Neck

- Kelenjar Tiroid
Thyroid Glands : Tidak teraba pembesaran.
- Kelenjar Getah Bening
Lymph Nodes : Tidak teraba pembesaran.
- Tekanan Vena Jugularis
Jugular Venous Pressure : Normal.
- Massa
Masses : Tidak teraba adanya massa.
- Trakea
Trache : Normal, Posisi ditengah.

DADA
Chest

- Sistem Respirasi
Respiratory System :
- Bentuk
Shape : Normothorax.
- Gerakan
Movement : Simetris, sama kanan dan kiri.
- Frekwensi Pernafasan
Respiratory Rate : 20 x / menit.
- Suara Pernafasan
Respiratory Sound : Vesikuler normal, Wheezing tidak ada, Ronchi tidak ada.
- Sistem Kardiovaskuler
Cardiovascular System :
- Frekwensi Jantung
Heart Rate : 80 x / menit Reguler.
- Nadi Perifer
Peripheral Pulses : 80 x / menit.
- Vena – Vena
Veins : Normal.
- Tekanan Darah
Blood Pressure : 120/80 mmHg.
- Bunyi Jantung
Heart Sound : Normal. Bising tidak ada.
- Edema
Oedema : Tidak ada.
- Pembuluh Darah
Blood Vessel : Normal.
- Lain-lain
Others : -

PERUT
Abdomen

- Sistem Saluran Cerna
Gastro Intestinal System :
- Abdominal General
Abdomen : Normal.
- Hati
Liver : Tidak teraba pembesaran.
- Limpa : Tidak teraba pembesaran.

Spleen

- Massa
Masses : Tidak teraba adanya massa.
- Asites
Ascites : Tidak ada
- Pemeriksaan Anus
Rectal Touser : Dalam batas normal.

- Pemeriksaan Hemia

- Inspeksi : Dalam batas normal.
- Palpasi : Dalam batas normal.
- Manuver Valsava : -/-

- Sistem Saluran Kemih
Genito Urinary System :

- Ginjal
Kidney : Ballotemen negatif kiri dan kanan. Normal.
- Alat Kelamin
External Genitalia : Dalam batas normal..
- Lain-lain
Others : -

ANGGOTA GERAK

Extremities :

- Anggota gerak atas
Upper Extremities :

| | Kanan | Kiri |
|------------|----------------------|----------------------|
| * Sensorik | Normal | Normal |
| * Motorik | 5/5/5 | 5/5/5 |
| * Gerakan | Normal kesegala arah | Normal kesegala arah |

- Anggota gerak bawah
Lower Extremities :

| | Kanan | Kiri |
|------------|----------------------|----------------------|
| * Sensorik | Normal | Normal |
| * Motorik | 5/5/5 | 5/5/5 |
| * Gerakan | Normal kesegala arah | Normal kesegala arah |

SISTEM SYARAF PUSAT
Central Nervous System

- Sistem Cranial
Cranial System : Normal.
- Motorik
Motor System : Normal.
- Sensorik
Sensor System : Normal.
- Tanda – tanda Cerebellar
Cerebellar Signs : Normal.
- Refleks Fisiologi
Physiological Reflex : + / + Normal.
- Refleks Patologis
Pathological Reflex : - / -

SISTEM LOKOMOTIF
Locomotiv0e System

- Tulang Punggung
Spine : Normal.
- Tungkai dan Lengan
Limbs : Normal.
- Tangan
Hands : Normal.
- Kaki
Foot : Normal.
- Sendi
Joint : Normal.
- Otot - otot
Muscles : Normal.

PEMERIKSAAN LABORATORIUM
Laboratory Examination

Nama : Tn. Ridwan A
T. Lahir : 27-03-1982

Tanggal : 12 Juni 2020
Ket. Klinis : Medical Check Up

* BLOOD / Darah :

| | | | | |
|------------------|---|---------|-------------------|----------------------------------|
| - Hemoglobin | : | 17.4 | gr % | (L 12 – 16) (P 12 – 14) |
| - Lekosit | : | 6.150 | / mm ³ | (5 - 10,0) |
| - LED | : | 2/5 | / mm ² | (L < 20) |
| - Eritrosit | : | 5.3 jt | 0,5/UI | (L 4,5 -5,5) (P 4,0 – 50) |
| - Trombosit | : | 176.000 | 0,5/m | (150 – 400) |
| - Hematokrit | : | 48 | % | (L 42 – 54) (P 36 – 48) |
| - Hitung jenis | : | | | |
| Basofil | : | 0 | % | (0 – 1) |
| Eosinofil | : | 2 | % | (1 – 3) |
| Batang | : | 3 | % | (0 – 4) |
| Segmen | : | 50 | % | (50 – 70) |
| Limfosit | : | 41 | % | (20 – 40) |
| Monosit | : | 4 | % | (2 – 8) |
| - Golongan darah | : | ○ Rh + | | |

* BLOOD CHEMISTRY / Kimia Darah :

| | | | | |
|-------------------|---|-----|------|------------------|
| Glucosa Nucther | : | 143 | mg % | (<126) |
| Total Kolesterol | : | 105 | mg % | (< 200) |
| - Triglisericid | : | 96 | mg % | (<150) |
| - HDL Cholesterol | : | 36 | mg % | (40 – 60) |
| - LDL Cholestrol | : | 49 | mg % | (100-129) |
| - Ureum Darah | : | 18 | mg % | (10 – 40) |
| - Kreatinin | : | 0.8 | mg % | (0,7 – 1,5) |
| - Uric Acid | : | 9.7 | mg % | (3.4 – 7.0) |
| - S.G.O.T. | : | 109 | U/l | (< 24) |
| - S.G.P.T | : | 156 | U/l | (< 32) |
| - Gamma GT | : | 98 | U/l | (L=10-71 P=6-42) |

* URINALYSIS / Urinalisa :

| | | |
|-------------|---|---------------|
| - Warna | : | Kuning Muda |
| - BJ | : | 1.015 |
| - pH | : | 5.0 |
| - Protein | : | (-) Negatif |
| - Reduksi | : | (-) Negatif |
| - Leukosit | : | (-) Negatif |
| - Bilirubin | : | (-) Negatif |
| - Urobilin | : | (+) Positif |
| - Darah | : | (-) Negatif |
| - Keton | : | (-) Negatif |

- Sedimen :

| | | |
|-----------|---|---------------|
| Epitel | : | 0 - 2 /lp |
| Lekosit | : | 0 - 3 /lp |
| Eritrosit | : | 0 - 2 /lp |
| Silinder | : | (-) Negatif |
| Kristal | : | (-) Negatif |
| Nitrit | : | (-) Negatif |

Duri, 12 Juni 2020
Diperiksa oleh,



Rumah Sakit
permatahati
(Nelly Susanti, Amd.Ak)



Rumah Sakit
permatahati
PEMERIKSAAN MATA
Eye Examination

Nama : Ridwan Abner Tanggal :
Tanggal Lahir : 27-03-82 Kef. Klinis : MCV inspektando

| | Mata Kanan / Right Eye | Mata Kiri / Left Eye |
|--------------------------------------|-------------------------------|---------------------------|
| Visus / Vises | 6/6 | 6/6 |
| Refraksi / Refraction | $S-2^{\circ} C-1^{\circ} 180$ | $S-2^{\circ} C-1^{\circ}$ |
| Reaksi Cahaya / Reaction to Light | N | N |
| Pupil / Pupils | N | N |
| Segment Depan / Anterior Segment | N | N |
| Segment Belakang / Posterior Segment | N | N |
| Tekanan Bola Mata / Ocular Pressure | N | N |
| Gerakan Bola Mata / Eye Movement | N | N |
| Lapangan Pandang / Perimetri | N | N |
| Near of Vision | N | N |
| Jaeger J1 | 1 | 1 |
| J2 | - | - |
| J3 | - | - |
| Buta Warna / Color Blindness | TIDAK | |

Kesan : Myopia

Anjuran :

Duri, 15-06-2020

Rumah Sakit
permatahati
dr. Andri, Sp.M
Ophthalmologist



Rumah Sakit
LAPORAN SPIROMETRI
Spirometry Report **Permatahati**

Nama : Tn. RIDWATI
Umur : 38 th

Tanggal : 12/6/2020
Ket. Klinis : MCU

FVC : 58,7 %
FEV1 : 72,6 %
FEV1/FVS : 121,2 %
Kesan :
Anjuran : Restriksif ringan.

Duri, 12.06.2020
Pemeriksa,


Rumah Sakit
Permatahati
Dr. Anggraini R, SpP
Spesialis Paru

Patient

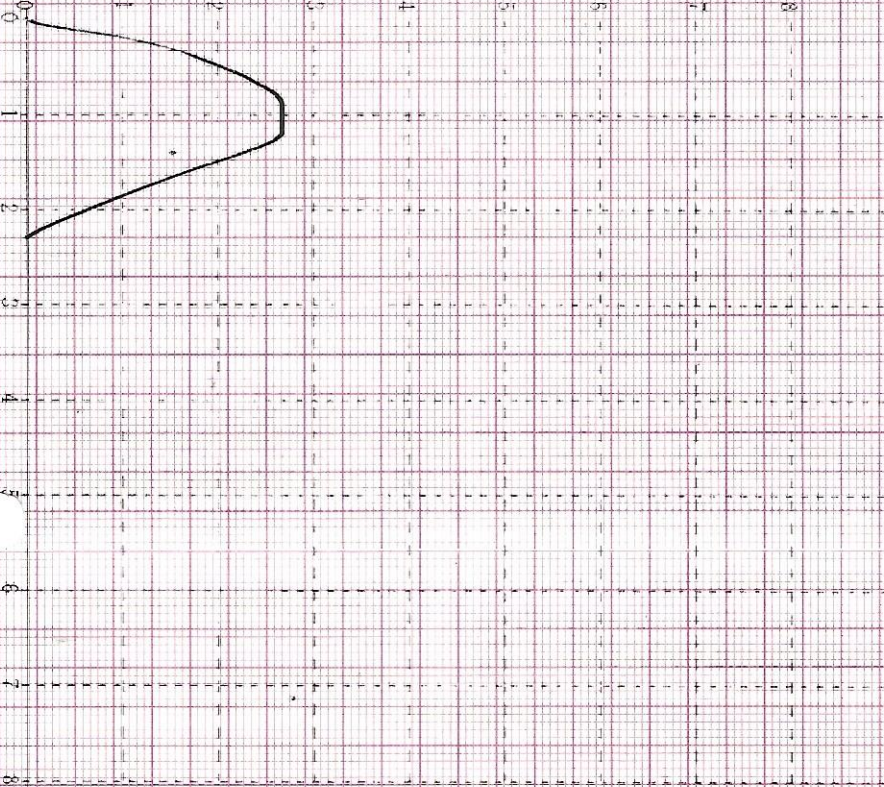
- ID : 1
- Name : Pridian
- Sex : Male
- Age : 38years
- Weight : 78kg
- Height : 180cm
- Race : Oriental
- Smoke : Yes
- (1 Pack/Day - 0years)

FVC prediction Formula : Knudson/ITS

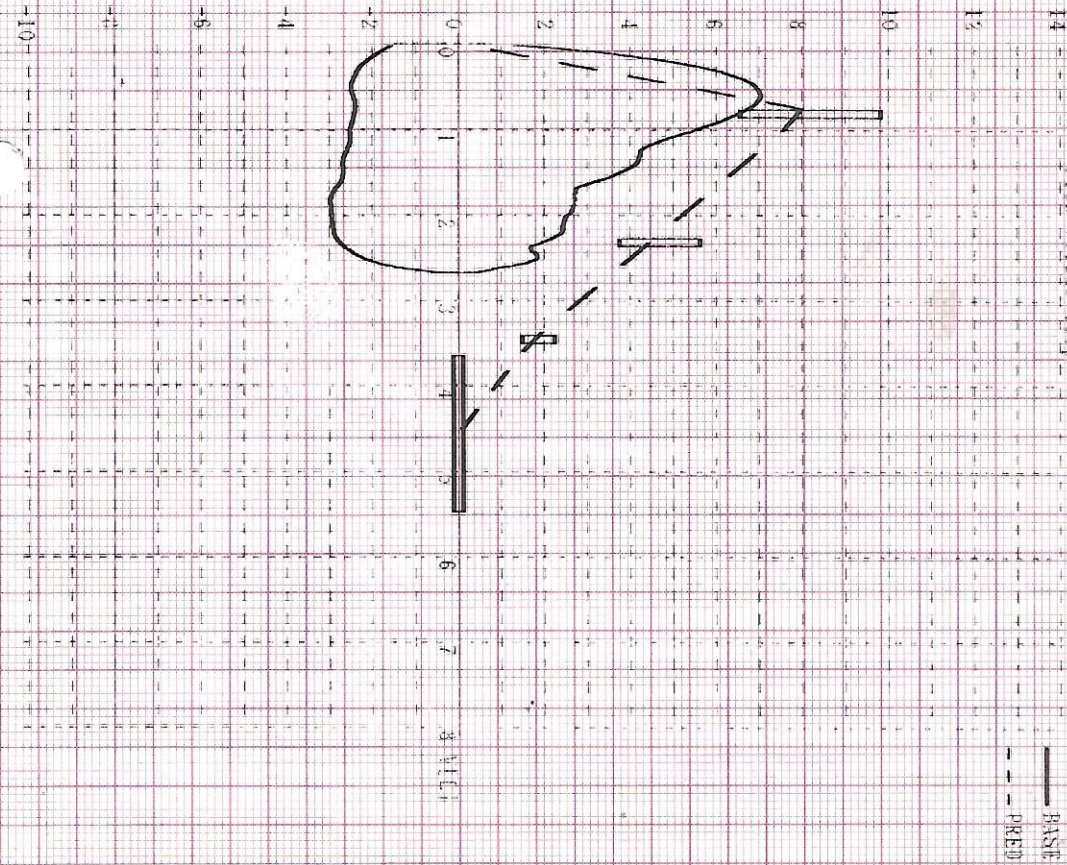
- Result : Moderate restriction

| | LL | UL | BE | PRE | ZPRE | ME | ME2 | ME3 |
|----------------|-------|-------|-------|------|------|-------|------|------|
| FVC | 2.58 | 4.56 | 58.7 | | | 2.58 | 0.00 | 0.00 |
| FEV1 | 2.68 | 3.69 | 72.6 | | | 2.68 | 0.00 | 0.00 |
| FEV1/FVC | 99.99 | 82.81 | 141.2 | | | 99.99 | 0.00 | 0.00 |
| FEF 200-1200=1 | | | | 6.06 | 6.79 | 89.2 | 0.00 | 0.00 |
| FEF 25-75% | | | | 3.68 | 3.69 | 99.3 | 0.00 | 0.00 |
| FEF 75-85% | | | | 2.43 | 1.05 | 281.1 | 0.00 | 0.00 |
| PEF | | | | 7.23 | 9.39 | 88.2 | 0.00 | 0.00 |
| EF 25% | | | | 7.03 | 7.09 | 99.1 | 0.00 | 0.00 |
| EF 50% | | | | 4.22 | 4.70 | 89.6 | 0.00 | 0.00 |
| EF 75% | | | | 2.59 | 1.88 | 137.7 | 0.00 | 0.00 |

V(L) Volume-time graph



F(L,S) Flow-Volume loop





LAPORAN RADIOLOGI
Radiology Report

Nama : Tn. Ridwan - A-S
Tgl Lahir : 27.03.1982

Tanggal : 12.06.2020
Ket. Klinis : MCU

*** Foto Thorax**
Chest X Ray

- Paru : CORAKAN BRONCHO VASKULER NORMAL.
Lung : TAK TAMPAK KESURAMAN / INFLIFRAT.
SINUS COSTOPRENICUS DAN DIAFRAGMA NORMAL.
- Jantung : CTR < 50%.
Heart : LETAK, BENTUK, BESAR NORMAL.
- Kesimpulan : **PARU : TAK TAMPAK KELAINAN.**
JANTUNG : TAK MEMBESAR.

Duri, ... 12.06.2020

Pemeriksa,


Rumah Sakit
permatahati

dr. DK. WICAKSANA, Sp Rad
Radiolog

KESIMPULAN & ANJURAN
Conclusion & Recommendation

Dari serangkaian pemeriksaan kesehatan **Tn. RIDWAN ABNER SIANIPAR**, umur 38 tahun pada 12 Juni 2020 yang telah dilakukan oleh Tim Dokter kami sebagai berikut :

- dr. Novwenti (**Dokter umum**)
- dr. Benni Andica Surya, SpPD (**Spesialis Penyakit Dalam**)
- dr. DK. Wicaksono, SpR (**Spesialis Radiologi**)
- dr. Andri Sp.M (**Spesialis Mata**)
- dr. Angraini Ritonga, Sp.P (**Spesialis Paru**)
- dr. Tengku widya (**Koordinator Medical Check Up**)

• **ANAMNESA**

- o Keluhan Sekarang : Tidak ada keluhan.
- o Riwayat Penyakit Dahulu : -
- o Riwayat Penyakit Keluarga : -

• **PEMERIKSAAN FISIK**

- o Mata : **Myopia**

Corrected (20/25 – 20/25)

Uncorrected (20/200 – 20/200)

• **LABORATORIUM**

- o Darah Lengkap : Peningkatan Haemoglobin.
- o Urine Lengkap : Dalam batas normal.
- o Kimia Darah : Hiperurisemia (Peningkatan Asam Urat) : 9.7 mg/dl
Peningkatan Gula Darah Puasa : 143 mg/dl
Peningkatan SGOT : 109 mg/dl
Peningkatan SGPT : 156 mg/dl

• **RADIOLOGI**

: Jantung dan Paru dalam batas normal.

• **SPIROMETRI**

: Restriksi Ringan

• **ELEKTROKARDIOGRAFI**

: Dalam batas normal.

Kesimpulan : Dari Anamnesa, Pemeriksaan Fisik, Pemeriksaan Laboratorium, Rontgen Photo Thorax, Spirometri, Elektrokardiografi dapat disimpulkan bahwa kondisi kesehatan yang bersangkutan pada saat ini dalam keadaan :

DAPAT MELAKUKAN AKTIFITAS PEKERJAAN

- Catatan :**
- * Konsultasi ke Dokter Spesialis Penyakit Dalam untuk **Hiperurisemia dan Dugaan Gangguan Glukosa.**
 - * Senantiasa mengkonsumsi makanan rendah Purin.
 - * Istirahat cukup dan olah raga yang teratur

Duri, 16 Juni 2020



Rumah Sakit
permatahati

dr. **TENGGU WIDYA**
Koordinator Medical Check Up