

DATA PRIBADI
*PERSONAL DATA***Nomor Formulir**
Formulir Number

ISP-09

NIK

90067227

Nama Lengkap
Full Name

Hasrul Amri

Tanggal Lahir / Usia
Date of Birth / Age

23.11.1989

/

30 Tahun

Jenis Kelamin
Sex

Laki-laki

Alamat
Address

PT INSPEKTINDO SINERGI PERSADA

Divisi
Division

-

Kebangsaan
Nationality

INDONESIA

Jenis Medical Check Up
Medical Check Up Type

Medical Check Up Paket Perusahaan

Tanggal Pemeriksaan
Date of Examination

21.09.2020



No Peg : 90067227
Nama : Hasrul Amri

No Form : ISP-09

RIWAYAT KESEHATAN

Keluhan

Tidak ada

Penyakit yang pernah diderita

Tidak ada

Kebiasaan Rokok (*Cigarettes*) : Ya 2-3 Batang/Hari
 Alkohol (*Alcohol*) : Tidak
 Kopi (*Coffee*) : Tidak
 Olah Raga (*Exercise*): Tidak
 Obat-obatan (*Drugs*) : Tidak

Penyakit Keluarga

Darah Tinggi (*Hypertension*) : Tidak
Kencing Manis (*Diabetes Melitus*) : Tidak
Sakit Jantung (*Heart disease*) : Tidak
Sakit Ginjal (*Renal disease*) : Tidak
Gangguan Mental (*Psyc. disorder*) : Tidak
Lain-lain (*Others*) : Tidak

No Peg : 90067227
 Nama : Hasrul Amri

No Form : ISP-09

PEMERIKSAAN FISIK

Tinggi Badan : 168.50 cm
 Berat Badan : 87 kg
 BMI : 30.74 (Obesitas)

Tekanan Darah : 110/80 mmHg
 Denyut Nadi : 72 x / menit
 RR : Normal (20)

Visus	Visus Kanan : 20/20	Visus Kiri : 20/40
Mata	<input type="checkbox"/> Tidak ada Kelainan Kiri : Myopia : -	<input checked="" type="checkbox"/> Terdapat Kelainan
Kulit	<input checked="" type="checkbox"/> Tidak ada Kelainan	<input type="checkbox"/> Terdapat Kelainan
THT	<input checked="" type="checkbox"/> Tidak ada Kelainan	<input type="checkbox"/> Terdapat Kelainan
Gigi & Mulut	<input checked="" type="checkbox"/> Tidak ada Kelainan	<input type="checkbox"/> Terdapat Kelainan
KGB	<input checked="" type="checkbox"/> Tidak ada Kelainan	<input type="checkbox"/> Terdapat Kelainan
Paru-paru	<input checked="" type="checkbox"/> Tidak ada Kelainan	<input type="checkbox"/> Terdapat Kelainan
Jantung	<input checked="" type="checkbox"/> Tidak ada Kelainan	<input type="checkbox"/> Terdapat Kelainan
Perut	<input checked="" type="checkbox"/> Tidak ada Kelainan	<input type="checkbox"/> Terdapat Kelainan
Ginjal	<input checked="" type="checkbox"/> Tidak ada Kelainan	<input type="checkbox"/> Terdapat Kelainan
Saraf	<input checked="" type="checkbox"/> Tidak ada Kelainan	<input type="checkbox"/> Terdapat Kelainan
Kelainan Lain	<input checked="" type="checkbox"/> Tidak ada Kelainan	<input type="checkbox"/> Terdapat Kelainan

EKG : Normal
 Normal Sinus Rythm

No Peg : 90067227
Nama : Hasrul Amri

No Form : ISP-09

LAPORAN SPESIFIK**AUDIOMETRI :**

	250	500	1000	1500	2000	3000	4000	6000	8000
Right ear	10	15	20	15	20	50	85	85	75
Left ear	10	20	15	10	20	25	60	60	70

Result : ADS Trauma Akustik, Presbiakusis Dini

SPIROMETRI :

VC : -
FCV : -
FEV1₀ : -
Result : Tidak ada Pemeriksaan

Bangsai/Poli : CHECKUP
 Umur/Seks : 30 Y / Male
 Tanggal Lahir : 23-11-1989
 Tanggal Terima : 21-09-2020 08:40
 Tanggal Cetak : 21-09-20 17:52
 Halaman : 1 / 3

Pasien : HASRUL AMRI
 Alamat : JENDRAL SUDIRMAN, KOMP RS SRI PAMELA

No.Pasien : 90067227
 No.Lab : 20099264
 No.Reg : CPA2009210106
 Dokter : dr. Filiani Natalia Salim

RUTIN

Info Klinik :

T E S	HASIL	UNIT	NILAI RUJUKAN
-------	-------	------	---------------

HEMATOLOGI

Darah Rutin

Hemoglobin	16.5	g/dL	13.0 - 18.0
Jumlah Lekosit	7.5	10 ³ /ul	5.0 - 10.0
Jumlah Eritrosit	5.61	10 ⁶ /uL	4.60 - 6.20
Hematokrit	47.1	%	40.0 - 54.0
MCV	84.0	fL	80.0 - 96.0
MCH	29.4	pg	27.0 - 31.0
MCHC	35.0	g/dL	32.0 - 36.0
Jumlah Trombosit	291	10 ³ /ul	150 - 400

Golongan Darah + Rhesus

Golongan Darah	B
Rhesus	positif

KIMIA DARAH

ALT (SGPT)	32	U/L	0 - 45
AST (SGOT)	25	U/L	13 - 33
Gamma GT	39	U/L	5 - 86
Trigliserida	H 202	mg/dL	50 - 150
Kolesterol Total	197	mg/dL	100 - 200
HDL Direk	L 31	mg/dL	>= 40
LDL Direk	H 140	mg/dL	0 - 130

Glukosa Puasa

Glukosa Darah Puasa	94	mg/dL	60 - 100
Kreatinin Darah	1.13	mg/dL	0.8 - 1.3
Asam Urat	6.7	mg/dL	3.5 - 7.2

URINALISA

Lengkap

Warna	kuning	Kuning
-------	--------	--------

Bangsai/Poli : CHECKUP
 Umur/Seks : 30 Y / Male
 Tanggal Lahir : 23-11-1989
 Tanggal Terima : 21-09-2020 08:40
 Tanggal Cetak : 21-09-20 17:52
 Halaman : 2 / 3

Pasien : **HASRUL AMRI**
 Alamat : JENDRAL SUDIRMAN, KOMP RS SRI PAMELA
 No.Pasien : **90067227**
 No.Lab : **20099264**
 No.Reg : CPA2009210106
 Dokter : dr. Filiani Natalia Salim

RUTIN

Info Klinik :

T E S	HASIL	UNIT	NILAI RUJUKAN
Kejernihan	jernih		Jernih
Berat Jenis	1.015		1.005 - 1.030
pH	6.0		5.0 - 7.0
Lekosit Esterase	negatif		Negatif
Nitrit	negatif		Negatif
Protein	negatif		Negatif
Glukosa	negatif		Negatif
Keton	negatif		Negatif
Urobilinogen	1.00	mg/dL	0.10 - 1.90
Bilirubin	negatif		Negatif
Darah Samar	negatif		Negatif
Sedimen			
Eritrosit	2	/uL	<3
Lekosit	6	/uL	<10
Silinder	negatif	/lpk	
Sel Epitel	(+)		(+)
Kristal	negatif		Negatif
Lain-lain	negatif		

TINJA

Analisa Faeces Lengkap

Warna	coklat		Coklat
Konsistensi	lembek		Lembek
Lendir	negatif		Negatif
Darah	negatif		Negatif
Mikroskopik			
Eritrosit	0-1	/lpb	
Leukosit	1-2	/lpb	
Epitel	positif	/lpb	
Telur Cacing	negatif		Negatif
Amoeba	negatif		Negatif
Sisa Makanan			
Amilum	negatif		Negatif
Lemak	negatif		Negatif
Serat Tumbuhan	positif		Negatif

Bangsai/Poli : CHECKUP
 Umur/Seks : 30 Y / Male
 Tanggal Lahir : 23-11-1989
 Tanggal Terima : 21-09-2020 08:40
 Tanggal Cetak : 21-09-20 17:52
 Halaman : 3 / 3

Pasien : **HASRUL AMRI**
 Alamat : JENDRAL SUDIRMAN, KOMP RS SRI PAMELA
 No.Pasien : **90067227**
 No.Lab : **20099264**
 No.Reg : CPA2009210106
 Dokter : dr. Filiani Natalia Salim

RUTIN

Info Klinik :

T E S	HASIL	UNIT	NILAI RUJUKAN
Darah Samar	negatif		Negatif
pH	6.5		
Glukosa	negatif		
Pewarnaan Gram	Ditemukan batang gram negatif		
Lain - lain	Negatif		
Keterangan	Tidak ditemukan kelainan yang spesifik		

Indi Andriyani

Tanggal Pelaporan : 21-09-2020 17:52

Patient Name	: HASRUL AMRI	Patient ID	: SHLC.90067227
Sex / Age	: M / 030Y	Accession No.	: 4000010176227
Modality	: CR	Scan Date	: 21-09-2020
Procedure	: THORAX AP/PA	Report Date/Time	: 21-09-2020 09:49:18 AM
Ref. Departement	: MCU	Referring Physician	: DR. FILIANI NATALIA SALIM

Teknik:

Thoraks proyeksi PA

Temuan:

Jantung tidak membesar , CTR < 50%.

Aorta dan mediastinum superior tidak melebar.

Trakea ditengah, kedua hillus tidak menebal.

Corakan bronkovaskular di kedua paru baik.

Tidak tampak infiltrat maupun kesuraman di kedua paru.

Kedua sinus kostofrenikus dan diafragma baik.

==== [Conclusion] =====

Kesan :

Tidak tampak infiltrat maupun kesuraman pada di kedua paru pada radiografi saat ini.

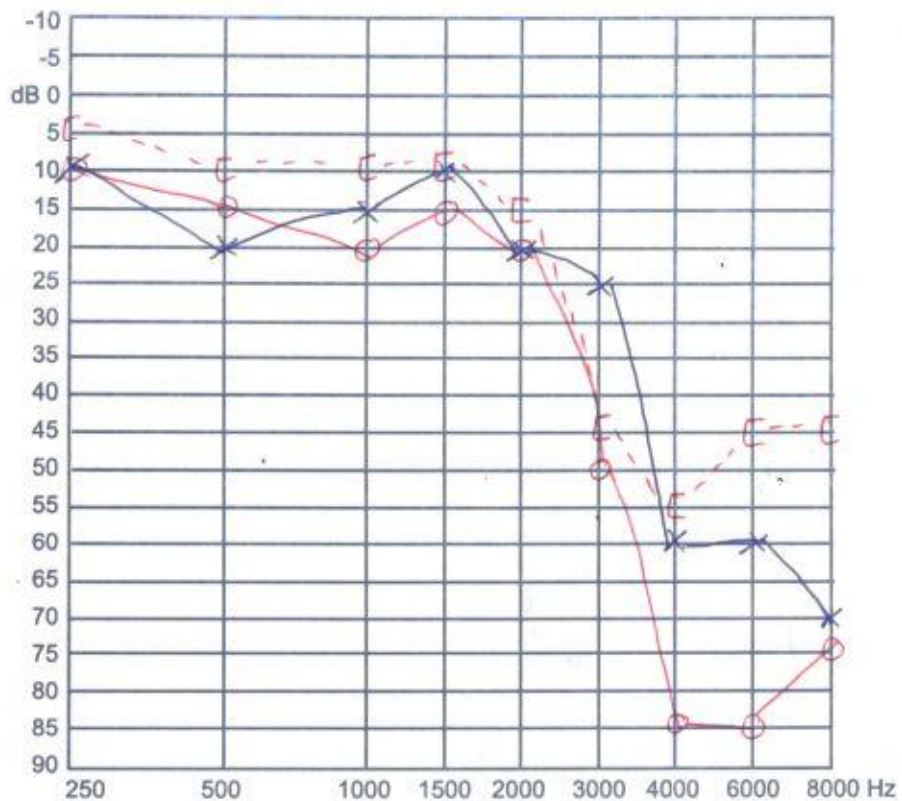
Best Regards,



dr. Viva Agusniaty, Sp. Rad

This document is digitally signed and hence no manual signature is required.

HASRUL AMRI / Male / Ph: 085270226930
 MR No: SHLC.90-06-72-27 / DOB: 23-Nov-1989 (30y 9m 29d)
 CPA2009210108 / 21-Sep-2020 08:24
 dr. Filiani Natalia Salim / INSPEKTINDO SINERGI PERSADA, PT



- Trauma Akustik
- Presbikusis dini
- koreksi ke dr. THT terdekat

No Peg : 90067227
Nama : Hasrul Amri

No Form : ISP-09

KESIMPULAN

Hasil pemeriksaan fisik (Physical result)

1. Kondisi Nutrisi : Obesitas (BMI=30.7)
2. Mata : Myopia (OS=20/40)
3. Audiometri : ADS Trauma Akustik, Presbiakusis Dini

Saran dan anjuran (Advice)

1. Konsultasi ke Ahli Gizi
2. Pakai Kacamata sesuai penurunan visus
3. Konsultasi ke Dokter Spesialis THT

Hasil pemeriksaan lab (Laboratory result)

1. Darah : Trigliserida meningkat = 202 mg/dL, LDL Direk meningkat = 140 mg/dL
2. Urine & Faeces : Tidak ada kelainan

Saran dan anjuran (Advice)

1. Diet rendah lemak dan olahraga secara teratur

Hasil pemeriksaan radiologi (Radiologic result)

- Thorax : Tidak tampak infiltrat maupun kesuraman pada di kedua paru pada radiografi saat ini

Saran dan anjuran (Advice)

-

Hasil Keseluruhan

Kurang Baik

DIET HIPERKOLESTEROL

1. Menggunakan minyak goreng tidak lebih dari 2 kali penggorengan.
2. Kurangi konsumsi makanan yang mengandung daging, jeroan kecuali daging ayam dan ikan.
3. Kurangi konsumsi makanan yang mengandung lemak tinggi, seperti makanan yang mengandung santan, gorengan, makanan berminyak lainnya.
4. Olah raga teratur minimal jalan cepat seminggu 3 kali @ 30 menit
5. Konsumsi makanan yang berserat tinggi seperti oat meal (bubur gandum), dianjurkan yang **fast cooking** dan tidak ditambah garam, gula atau susu, boleh ditambah sayuran hijau yang telah dicuci bersih., perbanyak konsumsi buah seperti jeruk, papaya, tidak dianjurkan konsumsi buah durian.
6. Banyak makan sayuran hijau, seperti brokoli, cai sim, bayam, kailan, dsb

Kami mengucapkan terima kasih atas kepercayaan Anda pada
"Siloam Hospitals Lippo Cikarang" untuk Pemeriksaan
Kesehatan.

We would like to thank you for the confidence given to
the *Siloam Hospitals Lippo Cikarang* to perform this
Medical Check Up.

Kami sarankan Pemeriksaan Kesehatan rutin setiap 1 tahun.

We suggest to have a Medical Check Up Yearly.

Kepala Unit Medical Check Up



dr. Ignatius Billy

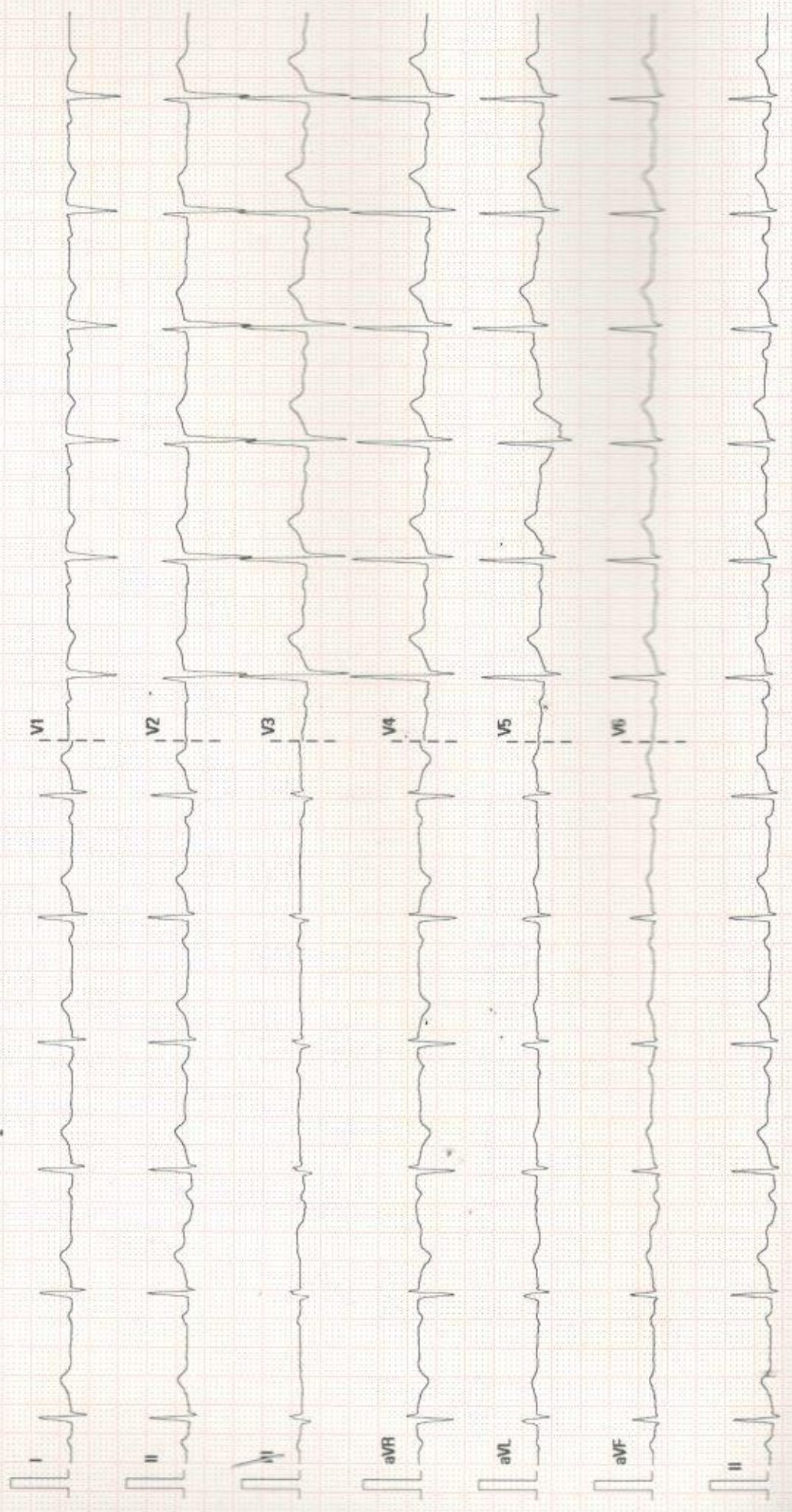
NO. 503/255/DPMPTSP/DU/2020

ID: 90067227
Name: arn, halsru
Age: 30 Years
Gender: Male

2020-09-23 10:07:06

Vent. Rate	72 bpm	Sinus rhythm
PR Interval	180 ms	Normal ECG
QRS Duration	90 ms	
QT/QTc Interval	400/421 ms	
P/QRST Axes	59/44/37 deg	
QTc-Hodges		

Unconfirmed Diagnosis



Atrial rate _____
Vent.rate _____
P-R Interval _____
QRS Interval _____
Q-T Interval _____
Elec.Axis _____
Eles. Pos _____
Patient Pos _____

Rhytm _____
P Waves _____
T Waves _____
S-T Sagment _____
Remarks _____

Normal Sinus rhythm
(Normal ECG) 726

dr. Himawan Wigaksono, Sp.JP
Spesialis Jantung & Pembuluh Darah
SIP : 503/235/Dinkes/Sp/2017