

DATA PRIBADI
*PERSONAL DATA***Nomor Formulir**
Formulir Number

ISP-27

NIK

90044703

Nama Lengkap
Full Name

Edik Suhaya

Tanggal Lahir / Usia
Date of Birth / Age

05.07.1976 / 45 Tahun

Jenis Kelamin
Sex

Laki-laki

Alamat
Address

PT. INSPEKTINDO SINERGI PERSADA

Divisi
Division

-

Kebangsaan
Nationality

INDONESIA

Jenis Medical Check Up
Medical Check Up Type

Medical Check Up Paket Perusahaan

Tanggal Pemeriksaan
Date of Examination

14.09.2021



NO REG : 90044703
NO TRANS : 210915-3387

Print Date : 16.09.2021
Print Time : 10:57

RIWAYAT KESEHATAN
MEDICAL HISTORY

Keluhan
(Present Complaint)

Tidak ada

Penyakit yang pernah diderita
(Past Medical History)

Tidak ada

Kebiasaan (Habits)
Rokok (Cigarettes) : Tidak
Alkohol (Alcohol) : Tidak
Kopi (Coffee) : Tidak
Olah Raga (Exercise) : Tidak
Obat-obatan (Drugs) : Tidak

Penyakit Keluarga
(Family History)

Darah Tinggi (Hypertension) : Tidak
Kencing Manis (Diabetes Melitus) : Tidak
Sakit Jantung (Heart disease) : Tidak
Sakit Ginjal (Renal disease) : Tidak
Gangguan Mental (Psyc. disorder) : Tidak
Lain-lain (Others) : Tidak

210915-3387

PEMERIKSAAN FISIK

Tinggi Badan : 161.50 cm	Tekanan Darah : 110/70 mmHg
Berat Badan : 56.00 kg	Denyut Nadi : 76 x / menit
BMI : 21.43 (Normal)	RR : Normal (20)
Visus	Visus Kanan : 20/20cc Visus Kiri : 20/20cc
Mata	[] Tidak ada Kelainan [X] Terdapat Kelainan Kiri : Myopia, Presbiopia, Silindris : -0.50,C-0.75x90,+1.25 Kanan : Myopia, Presbiopia, Silindris : -1.50,C-1.00x90,+1.25
Kulit	[X] Tidak ada Kelainan [] Terdapat Kelainan
THT	[X] Tidak ada Kelainan [] Terdapat Kelainan
Gigi & Mulut	[X] Tidak dilakukan pemeriksaan (Pencegahan penularan covid-19)
KGB	[X] Tidak ada Kelainan [] Terdapat Kelainan
Paru-paru	[X] Tidak ada Kelainan [] Terdapat Kelainan
Jantung	[X] Tidak ada Kelainan [] Terdapat Kelainan
Pencernaan	[X] Tidak ada Kelainan [] Terdapat Kelainan
Ginjal	[X] Tidak ada Kelainan [] Terdapat Kelainan
Saraf	[X] Tidak ada Kelainan [] Terdapat Kelainan
Kelainan Lain	[] Tidak ada Kelainan [X] Terdapat Kelainan Jaeger Test : Jaeger 7

PEMERIKSAAN TAMBAHAN

LAPORAN EKG	Normal Normal Sinus Rythm
LAPORAN TREADMILL	Normal Negative Ischemic Response
LAPORAN PAPSMEAR	Tidak ada Pemeriksaan
LAPORAN UROFLOWMETRI	Tidak ada Pemeriksaan

9/16/2021 10:57:20AM

NO REG : 90044703
NO MCU: 210915-3387Print Date : 16.09.2021
Print Time : 10:57**LAPORAN SPESIFIK**SPECIFIC REPORT**1. AUDIOMETRI :**

	250	500	1000	1500	2000	3000	4000	6000	8000
Right ear	20	25	20	20	20	20	20	20	20
Left ear	25	20	25	20	20	20	20	20	20

Result : ADS Dalam Batas Normal

2. SPIROMETRI :

VC :-

FVC :-

FEV1o :-

Result :Tidak ada Pemeriksaan

Bangsai/Poli : CHECKUP
 Umur/Seks : 45 Y / Male
 Tanggal Lahir : 05-07-1976
 Tanggal Terima : 14-09-2021 09:28
 Tanggal Cetak : 14-09-21 16:41
 Halaman : 2 / 3

Pasien : **EDIK SUHAYA**
 Alamat : PASIR SARI RT 05/02 CIKARANG SELATAN

No.Pasien : **90044703**
 No.Lab : **21184240**
 No.Reg : CPA2109140018
 Dokter : dr. Julianto Kemala

RUTIN

Info Klinik :

T E S	HASIL	UNIT	NILAI RUJUKAN
-------	-------	------	---------------

Glukosa Puasa

Glukosa Darah Puasa	89	mg/dL	60 - 100
Kreatinin Darah	0.92	mg/dL	0.8 - 1.3
Asam Urat	7.1	mg/dL	3.5 - 7.2

URINALISA

Lengkap

Warna	kuning		Kuning
Kejernihan	jernih		Jernih
Berat Jenis	1.015		1.005 - 1.030
pH	6.0		5.0 - 7.0
Lekosit Esterase	Negatif		Negatif
Nitrit	Negatif		Negatif
Protein	Negatif		Negatif
Glukosa	Negatif		Negatif
Keton	Negatif		Negatif
Urobilinogen	1.00	mg/dL	0.10 - 1.90
Bilirubin	Negatif		Negatif
Darah Samar	Negatif		Negatif
Sedimen			
Eritrosit	1	/uL	<3
Lekosit	5	/uL	<10
Silinder	Negatif	/lpk	
Sel Epitel	(+)		(+)
Kristal	Negatif		Negatif
Lain-lain	Negatif		

TINJA

Analisa Faeces Lengkap

Warna	kuning		Coklat
Konsistensi	lembek		Lembek
Lendir	Negatif		Negatif

Bangsai/Poli : CHECKUP
 Umur/Seks : 45 Y / Male
 Tanggal Lahir : 05-07-1976
 Tanggal Terima : 14-09-2021 09:28
 Tanggal Cetak : 14-09-21 16:41
 Halaman : 3 / 3

Pasien : **EDIK SUHAYA**
 Alamat : PASIR SARI RT 05/02 CIKARANG SELATAN

No.Pasien : **90044703**
 No.Lab : **21184240**
 No.Reg : CPA2109140018
 Dokter : dr. Julianto Kemala

RUTIN

Info Klinik :

T E S	HASIL	UNIT	NILAI RUJUKAN
Darah	Negatif		Negatif
Mikroskopik			
Eritrosit	0-1	/lpb	
Leukosit	1-2	/lpb	
Epitel	Positif	/lpb	
Telur Cacing	Negatif		Negatif
Amoeba	Negatif		Negatif
Sisa Makanan			
Amilum	Negatif		Negatif
Lemak	Negatif		Negatif
Serat Tumbuhan	Positif		Negatif
Darah Samar	Negatif		Negatif
pH	6.0		
Glukosa	Negatif		
Pewarnaan Gram	Ditemukan batang gram negatif		
Lain - lain	Negatif		
Keterangan	Tidak ditemukan kelainan spesifik		

Bariyah
 Tanggal Pelaporan : 14-09-2021 16:41



Patient Name	: EDIK SUHAYA	Patient ID	: SHLC.90044703
Sex / Age / DOB	: M / 045Y / 07/05/1976	Accession No.	: 4000013797258
Modality	: CR	Scan Date	: 09/14/2021 09:05:41
Procedure	: THORAX AP/PA	Report Date/Time	: 09/14/2021 09:22:33 (WIB)
Ref. Department	: MCU	Referring Physician	: DR. JULIANTO KEMALA

Teknik:
Thorax proyeksi PA

Temuan:
 PARU: Normal
 MEDIASTINUM: Normal
 TRAKEA DAN BRONKUS: Normal
 HILUS: Normal
 PLEURA: Normal
 DIAFRAGMA: Normal
 JANTUNG: Normal CTR: <50%
 AORTA: Aorta elongasi
 VERTEBRA THORAKAL DAN TULANG-TULANG LAINNYA: Normal
 JARINGAN LUNAK: Normal
 ABDOMEN YANG TERVISUALISASI: Normal
 LEHER YANG TERVISUALISASI: Normal

Kesan:
 Tidak tampak kelainan signifikan cor dan pulmo pada pemeriksaan saat ini.
 Aorta elongasi

Best Regards,



dr. Amelia Putri, Sp.Rad

**This document is digitally signed and hence no manual signature is required.*

Patient Name	: EDIK SUHAYA	Patient ID	: SHLC.90044703
Sex / Age / DOB	: M / 045Y / 07/05/1976	Accession No.	: 4000013797265
Modality	: US	Scan Date	: 09/14/2021 09:17:28
Procedure	: COMPLETE ABDOMEN USG	Report Date/Time	: 09/14/2021 09:28:38 (WIB)
Ref. Department	: MCU	Referring Physician	: DR. JULIANTO KEMALA

Teknik:
USG whole abdomen

Temuan:
 HEPAR: Normal
 LIEN: Normal
 SISTEM VENA PORTA: Normal
 VENA CAVA INFERIOR, VENA HEPATIKA: Normal
 SISTEM BILIER: Normal
 KANTUNG EMPEDU: Normal
 PANKREAS: Normal
 GINJAL: Bentuk dan ukuran baik. Echostruktur parenkim homogen, differensiasi korteks dan medulla jelas. Sistem pelviokalis tidak melebar. Lesi hiperekoik dengan posterior acoustic shadow berdiameter +/- 1,07 cm di ginjal kiri.
 BULI-BULI: Normal
 KELENJAR GETAH BENING: Tidak tampak membesar
 CAIRAN BEBAS: Tidak ditemukan
 PROSTAT: Normal
 VESIKULA SEMINALIS: Normal

--
 Kesan:
 Laki-laki usia 45 tahun dengan keterangan klinis medical check up;
 Nefrolithiasis kiri.
 Tidak tampak kelainan pada organ-organ intraabdomen lain yang tervisualisasi saat ini.

Best Regards,

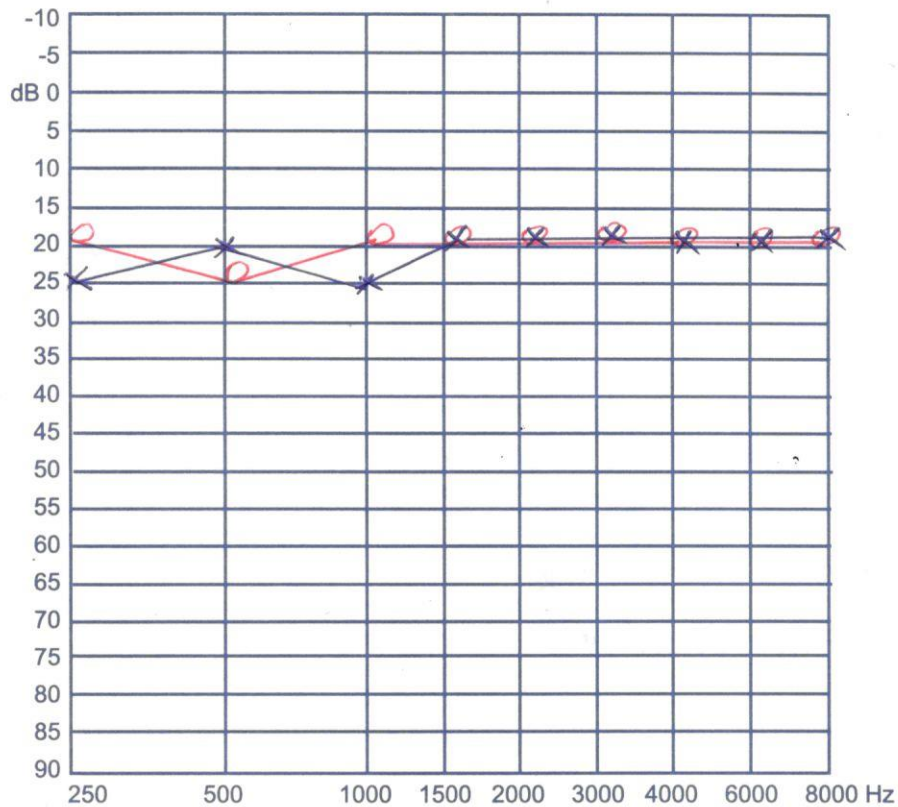


dr. Amelia Putri, Sp.Rad

**This document is digitally signed and hence no manual signature is required.*

**HASIL PEMERIKSAAN
AUDIOMETRI**

EDIK SUHAYA / Male / Ph: 08187853418
 MR No: SHLC.90-04-47-03 / DOB: 05-Jul-1976 (45y 2m 8d)
 CPA2109140018 / 14-Sep-2021 08:13
 dr. Julianto Kemala / INSPEKTINDO SINERGI PERSADA, PT



Signature
dr. Bambang Hari Santosa, SpTHT
 Spesialis Otorhinolaryngologist
 SIP : 503/040/Dinkes/Sp/2018
 SHLC

NO REG : 90044703
NO Trans : 210915-3387

Print Date : 16.09.2021
Print Time : 10:58

KESIMPULAN

SUMMARY OF FINDINGS

Hasil pemeriksaan fisik (Physical result)

1. Mata : Jaeger Test : Jaeger 7

Saran dan anjuran (Advice)

1. Gunakan Kacamata Baca

Hasil pemeriksaan lab (Laboratory result)

1. Darah : Gamma GT Meningkat = 101 u/l, Kolesterol Total Meningkat = 290 mg/dl, LDL Direk Meningkat = 224 mg/dl
2. Urine dan Faeces : Tidak ada Kelainan

Saran dan anjuran (Advice)

1. Diet rendah lemak dan olahraga teratur, Jika ada keluhan Konsultasi ke Dokter

Hasil pemeriksaan radiologi (Radiologic result)

1. Thorax : Tidak tampak kelainan signifikan cor dan pulmo pada pemeriksaan saat ini. Aorta Elongasi
2. USG Abdomen : Nefrolithiasis kiri. Tidak tampak kelainan pada organ-organ intraabdomen lain yang tervisualisasi saat ini

Saran dan anjuran (Advice)

1. Konsultasi ke Dokter Spesialis Jantung
2. Konsultasi ke Dokter Spesialis Urologi

Hasil Keseluruhan

TEMPORARY UNFIT

DIET HIPERKOLESTEROL

1. Menggunakan minyak goreng tidak lebih dari 2 kali penggorengan
2. Kurangi konsumsi makanan yang mengandung daging, jeroan kecuali daging ayam dan ikan.
3. Kurangi konsumsi makanan yang mengandung lemak tinggi, seperti makanan yang mengandung santan, gorengan, makanan berminyak lainnya.
4. Olah raga teratur minimal jalan cepat seminggu 3 kali @ 30 menit
5. Konsumsi makanan yang berserat tinggi seperti oat meal (bubur gandum), dianjurkan yang **fast cooking** dan tidak ditambah garam, gula atau susu, boleh ditambah sayuran hijau yang telah dicuci bersih., perbanyak konsumsi buah seperti jeruk, papaya, tidak dianjurkan konsumsi buah durian.
6. Banyak makan sayuran hijau, seperti brokoli, cai sim, bayam, kailan, dsb

Kami mengucapkan terima kasih atas kepercayaan Anda pada
"Siloam Hospitals Lippo Cikarang" untuk Pemeriksaan
Kesehatan.

We would like to thank you for the confidence given to
the *Siloam Hospitals* Lippo Cikarang to perform this
Medical Check Up.

Kami sarankan Pemeriksaan Kesehatan rutin setiap 1 tahun.

We suggest to have a Medical Check Up Yearly.

Head Dept of Medical Check Up



dr. Dennis Christian Tu

NO. 503/301/DPMPTSP/DU/2021

ID: 90044703
Name: suhaya, edik
Age: 45 Years
Gender: Male

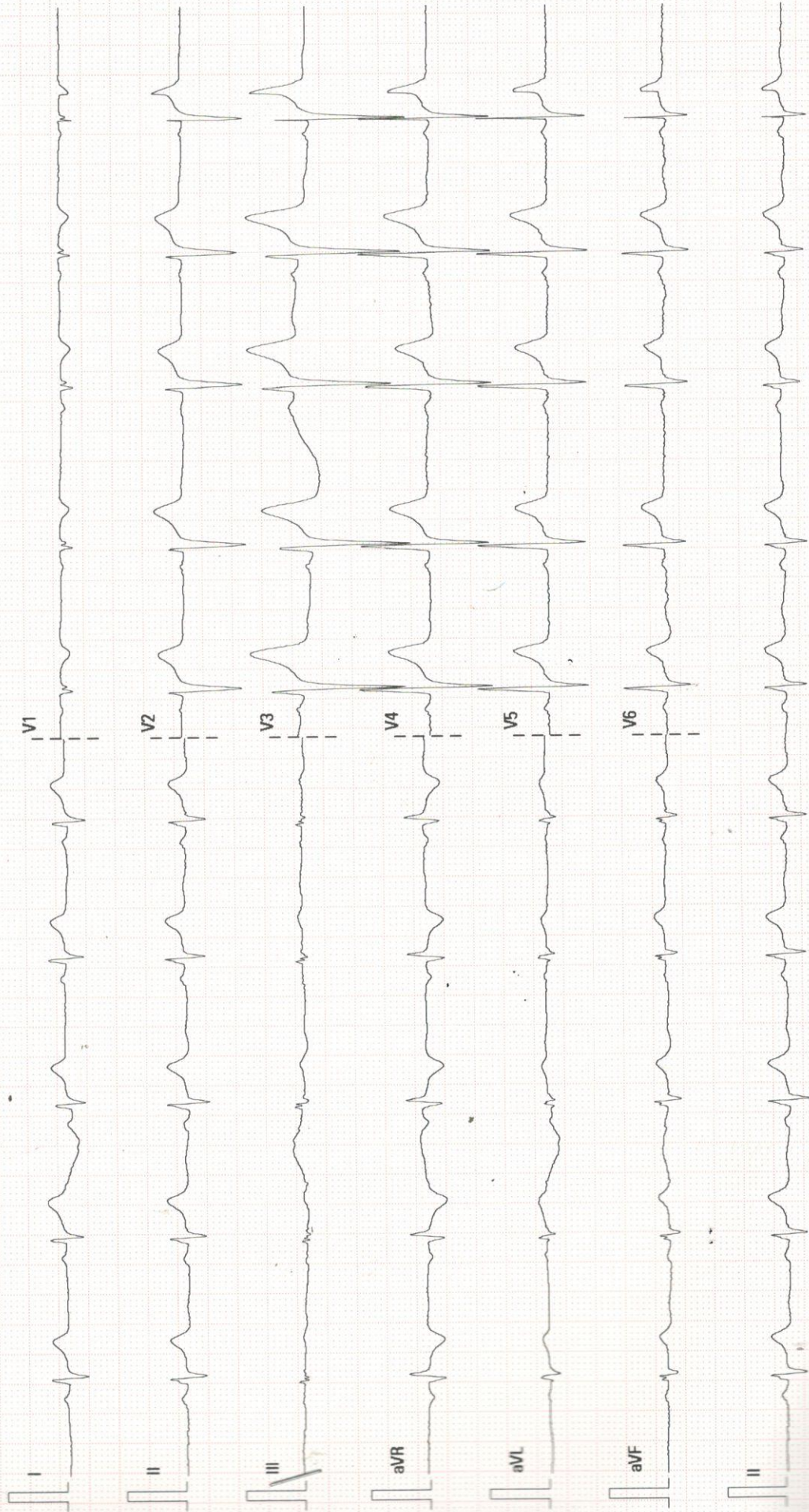
2021-09-14 09:45:44

Vent. Rate 63 bpm
PR Interval 150 ms
QRS Duration 96 ms
QT/QTc Interval 390/395 ms
P/QRS/T Axes 43/-/39 deg

Unconfirmed Diagnosis

QTc:Hodges

Sinus arrhythmia
Indeterminate axis
Borderline ECG



Atrial rate _____
Vent.rate _____
P-R Interval _____
QRS Interval _____
Q-T Interval _____
Elec.Axis _____
Eles. Pos _____
Patient Pos _____

Rhythm _____
P Waves _____
T Waves _____
S-T Sagment _____
Remarks _____

**Normal Sinus rythm 63 bpm
(Normal ECG)**

dr. Hidayat Wicaksono, Sp.PP
Spesialis Jantung & Pembuluh Darah
SRS: 503/235/Dinkes/Sp/2017

RS. Siloam
Jl. MH Thamrin Kav.105
Lippo Cikarang

EXERCISE STRESS TEST REPORT

Patient Name: SUHAYA, EDIK
Patient ID: 90044703
Height: 162 cm
Weight: 56 kg

DOB: 07/05/1976
Age: 45yrs
Gender: Male
Race: Asian

Study Date: 09/14/2021
Test Type: Treadmill Stress Test
Protocol: BRUCE

Referring Physician: dr. Himawan Wicaksono, SpJP
Attending Physician: dr. Himawan Wicaksono, SpJP
Technician: Tri Hartanto

Medications:
--

Medical History:
MCU

Reason for Exercise Test:
MCU

Exercise Test Summary

Phase Name	Stage Name	Time in Stage	Speed (km/h)	Grade (%)	HR (bpm)	BP (mmHg)	Comment
PRETEST	SUPINE	00:16	0.00	0.00	68	110/70	
	STANDING	00:15	0.00	0.00	72		
	HYPERV.	00:02	0.00	0.00	72		
	WARM-UP	01:12	1.60	0.00	96		
EXERCISE	STAGE 1	03:00	2.70	10.00	110	110/70	
	STAGE 2	03:00	4.00	12.00	127	110/70	
	STAGE 3	03:00	5.40	14.00	151	130/80	
	STAGE 4	00:38	6.70	16.00	164	130/80	
RECOVERY		01:02	1.90	0.00	142	140/80	

The patient exercised according to the BRUCE for 9:37 min:s, achieving a work level of Max. METS: 11.00. The resting heart rate of 66 bpm rose to a maximal heart rate of 164 bpm. This value represents 93 % of the maximal, age-predicted heart rate. The resting blood pressure of 110/70 mmHg, rose to a maximum blood pressure of 140/80 mmHg. The exercise test was stopped due to --.

Interpretation

--

Conclusions

--

Physician _____

dr. Himawan Wicaksono, Sp JP
Spesialis Jantung & Pembuluh Darah
SIP : 503/235/Dinkes/017

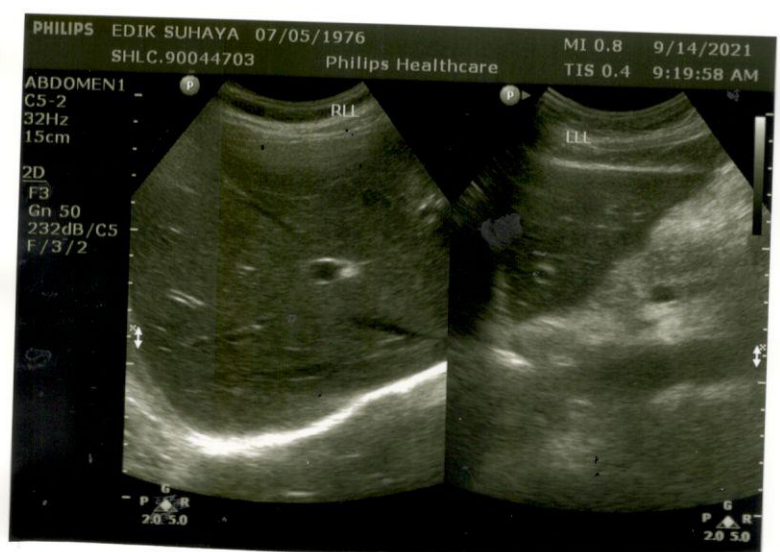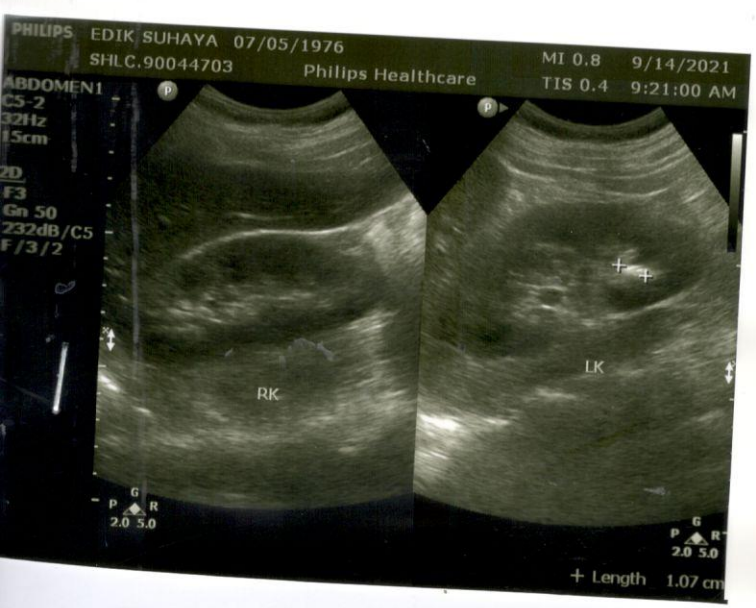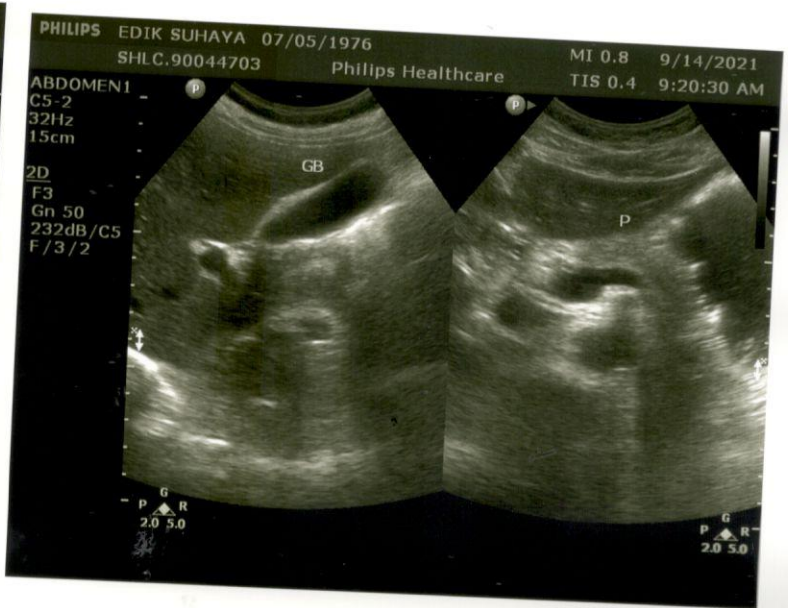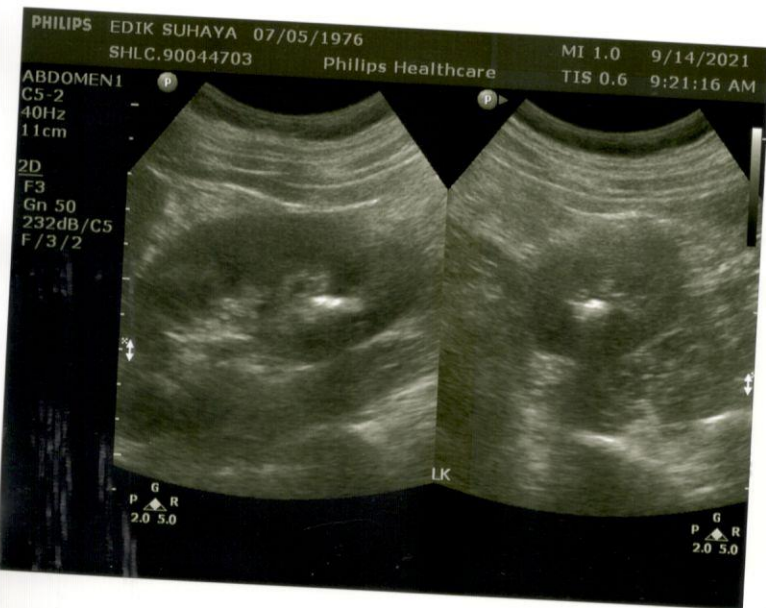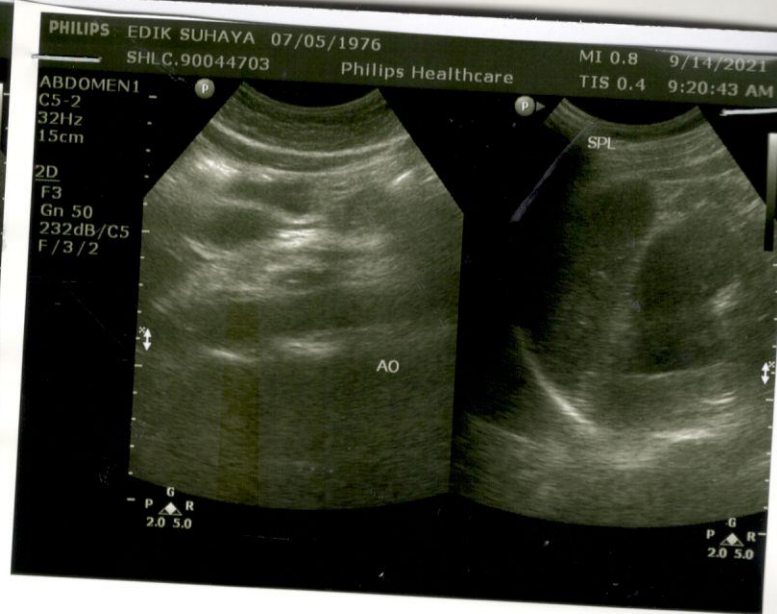
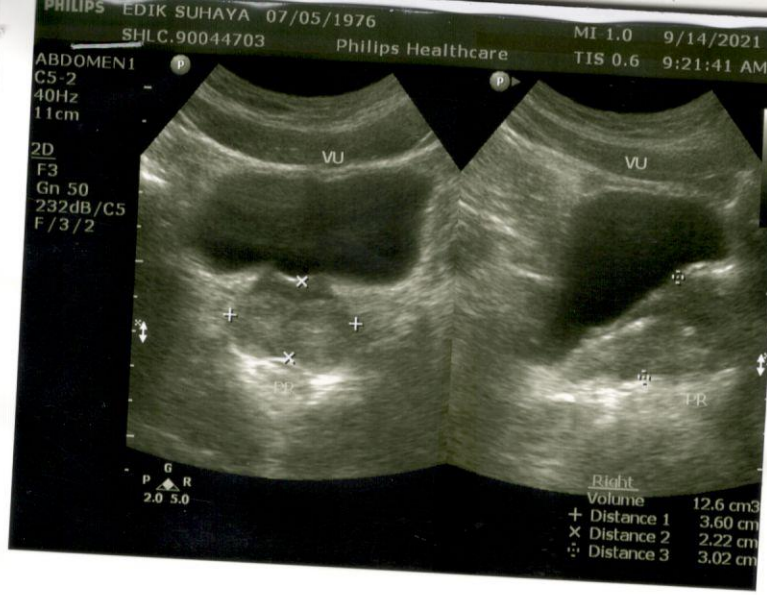Technician _____

Normal resting ECG

chest pain ⊕

arrhythmia ⊕

negative ischemic response
good fitness



Cara membuka CD INFINITT RISPACS:

1. Double click "Open Folder to View Files".
2. Double click Folder CDVIEWER
3. Double click ikon CDVIEWER
4. Double click nama ...