

DATA PRIBADI
*PERSONAL DATA***Nomor Formulir**
Formulir Number

ISP-18

NIK

N-210713094739

Nama Lengkap
Full Name

Arief Al Haadi

Tanggal Lahir / Usia
Date of Birth / Age

06.01.1993 / 28 Tahun

Jenis Kelamin
Sex

Laki-laki

Alamat
Address

PT. INSPEKTINDO SINERGI PERSADA

Divisi
Division

-

Kebangsaan
Nationality

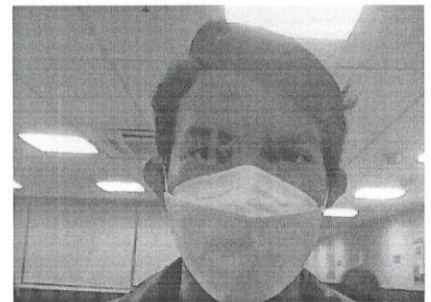
INDONESIA

Jenis Medical Check Up
Medical Check Up Type

Medical Check Up Paket Perusahaan

Tanggal Pemeriksaan
Date of Examination

13.07.2021



No Peg : N-210713094739
Nama : Arief Al Haadi

No Form : ISP-18

RIWAYAT KESEHATAN

Keluhan

Tidak ada

Penyakit yang pernah diderita

Tidak ada

Kebiasaan **Rokok (Cigarettes)** : Ya 6 Batang/Hari
 Alkohol (Alcohol) : Tidak
 Kopi (Coffee) : Ya 1 Gelas/Hari
 Olah Raga (Exercise): Tidak
 Obat-obatan (Drugs) : Tidak

Penyakit Keluarga

Darah Tinggi (Hypertension) : Tidak
Kencing Manis (Diabetes Melitus) : Tidak
Sakit Jantung (Heart disease) : Tidak
Sakit Ginjal (Renal disease) : Tidak
Gangguan Mental (Psyc. disorder) : Tidak
Lain-lain (Others) : Tidak

No Peg : N-210713094739
Nama : Arief Al Haadi

No Form : ISP-18

PEMERIKSAAN FISIK

Tinggi Badan : 166.00 cm
Berat Badan : 58 kg
BMI : 21.12 (Normal)

Tekanan Darah : 100/60 mmHg
Denyut Nadi : 60 x / menit
RR : Normal (20)

Visus	Visus Kanan : 20/20	Visus Kiri : 20/20
Mata	<input checked="" type="checkbox"/> Tidak ada Kelainan	<input type="checkbox"/> Terdapat Kelainan
Kulit	<input checked="" type="checkbox"/> Tidak ada Kelainan	<input type="checkbox"/> Terdapat Kelainan
THT	<input checked="" type="checkbox"/> Tidak ada Kelainan	<input type="checkbox"/> Terdapat Kelainan
Gigi & Mulut	<input checked="" type="checkbox"/> Tidak dilakukan pemeriksaan (Pencegahan penularan covid-19)	
KGB	<input checked="" type="checkbox"/> Tidak ada Kelainan	<input type="checkbox"/> Terdapat Kelainan
Paru-paru	<input checked="" type="checkbox"/> Tidak ada Kelainan	<input type="checkbox"/> Terdapat Kelainan
Jantung	<input checked="" type="checkbox"/> Tidak ada Kelainan	<input type="checkbox"/> Terdapat Kelainan
Perut	<input checked="" type="checkbox"/> Tidak ada Kelainan	<input type="checkbox"/> Terdapat Kelainan
Ginjal	<input checked="" type="checkbox"/> Tidak ada Kelainan	<input type="checkbox"/> Terdapat Kelainan
Saraf	<input checked="" type="checkbox"/> Tidak ada Kelainan	<input type="checkbox"/> Terdapat Kelainan
Kelainan Lain	<input checked="" type="checkbox"/> Tidak ada Kelainan	<input type="checkbox"/> Terdapat Kelainan

EKG : Normal
Sinus Bradycardia

NO REG : N-210713094739
NO MCU: 210714-3359Print Date : 14.07.2021
Print Time : 12:12**LAPORAN SPESIFIK**

*SPECIFIC REPORT***1. AUDIOMETRI :**

	250	500	1000	1500	2000	3000	4000	6000	8000
Right ear	30	30	30	30	25	20	20	25	30
Left ear	25	25	25	20	15	15	15	15	10

Result : ADS Dalam Batas Normal

2. SPIROMETRI :

VC :-

FVC :-

FEV₁₀ :-

Result : Tidak ada Pemeriksaan

Bangsai/Poli : CHECKUP
 Umur/Seks : 28 Y / Male
 Tanggal Lahir : 06-01-1993
 Tanggal Terima : 13-07-2021 10:14
 Tanggal Cetak : 13-07-21 15:25
 Halaman : 2 / 2

Pasien : **ARIEF AL HAADI**
 Alamat : PT INSPEKTINDO SINERGI PERSADA
 No.Pasien : 00
 No.Lab : **21150964**
 No.Reg : CPA2107130044
 Dokter : dr. Julianto Kemala

RUTIN

Info Klinik :

T E S	HASIL	UNIT	NILAI RUJUKAN
Kejernihan	jernih		Jernih
Berat Jenis	1.015		1.005 - 1.030
pH	6.5		5.0 - 7.0
Lekosit Esterase	Negatif		Negatif
Nitrit	Negatif		Negatif
Protein	Negatif		Negatif
Glukosa	Negatif		Negatif
Keton	Negatif		Negatif
Urobilinogen	1.00	mg/dL	0.10 - 1.90
Bilirubin	Negatif		Negatif
Darah Samar	Negatif		Negatif
Sedimen			
Eritrosit	1	/uL	<3
Lekosit	5	/uL	<10
Silinder	Negatif	/lpk	
Sel Epitel	(+)		(+)
Kristal	Negatif		Negatif
Lain-lain	Negatif		

Eneng Umriah
 Tanggal Pelaporan : 13-07-2021 15:25



Patient Name	: ARIEF AL HAADI	Patient ID	: SHLC.CPA2107130044
Sex / Age / DOB	: M / 028Y / 01/06/1993	Accession No.	: 4000013204671
Modality	: CR\SD	Scan Date	: 07/13/2021 10:59:48
Procedure	: THORAX AP/PA	Report Date/Time	: 07/13/2021 11:18:47 (WIB)
Ref. Department	: MCU	Referring Physician	: DR. JULIANTO KEMALA

Technique:
Thorax PA view

Findings:

LUNGS: Normal
 MEDIASTINUM: Normal
 TRACHEA AND BRONCHUS: Normal
 PULMONARY HILA: Normal
 PLEURA: Normal
 DIAPHRAGM: Normal
 HEART: Normal CTR:<50%
 AORTA: Normal
 THORACIC SPINE: Normal
 OTHER VISUALIZED BONES: Normal
 VISUALIZED SOFT TISSUES: Normal
 VISUALIZED ABDOMEN: Normal
 VISUALIZED NECK: Normal

Impression:

No evidence of abnormality in both lungs and heart.

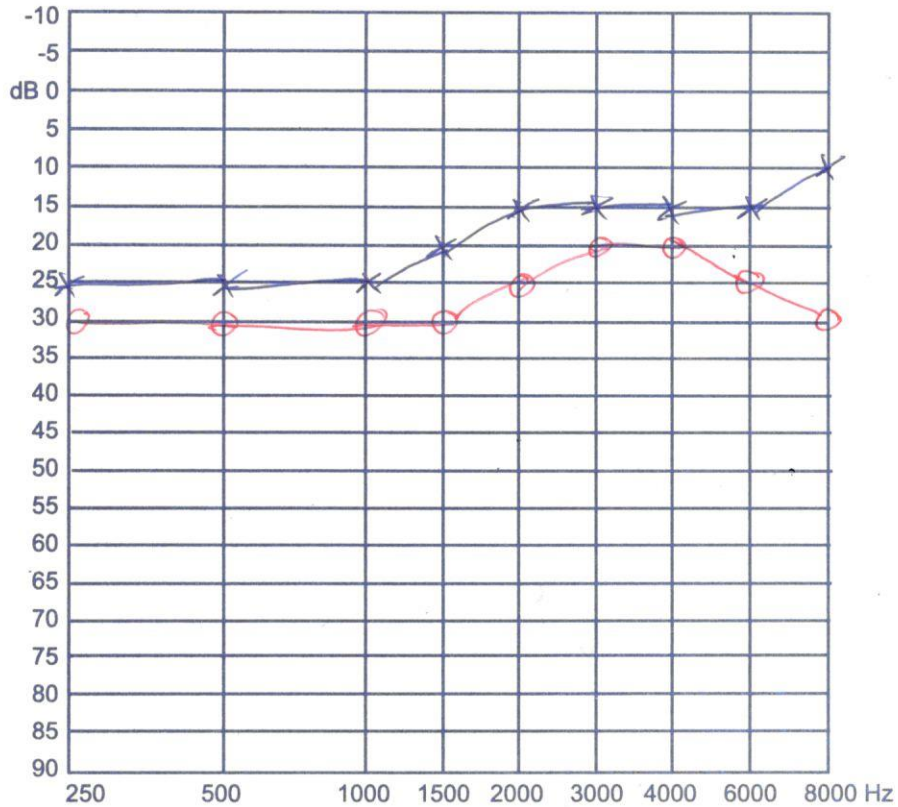
Best Regards,

dr. Amelia Putri, Sp.Rad

**This document is digitally signed and hence no manual signature is required.*

**HASIL PEMERIKSAAN
AUDIOMETRI**

No. **ARIEF AL HAADI / Male / Ph: 081261899236**
DOB: 06-Jan-1993 (28y 6m 7d)
 NoCPA2107130044 / 13-Jul-2021 09:47
 dr. Julianto Kemala / INSPEKTINDO SINERGI PERSADA, PT



dr. Bambang Hari Santosa, SpTHT
 Spesialis Otorhinolaryngologist
 SIP : 503/040/Dinkes/Sp/2018
 SHIC

No Peg : N-210713094739
Nama : Arief Al Haadi

No Form : ISP-18

KESIMPULAN

Hasil pemeriksaan fisik (Physical result)

- Pemeriksaan fisik tidak ada kelainan, semua dalam batas normal

Saran dan anjuran (Advice)

-

Hasil pemeriksaan lab (Laboratory result)

1. Darah : AST (SGOT) meningkat = 36 U/L
2. Urine : Tidak ada kelainan

Saran dan anjuran (Advice)

1. Jika ada Keluhan Konsultasi ke Dokter

Hasil pemeriksaan radiologi (Radiologic result)

- Thorax : No evidence of abnormality in both lungs and heart

Saran dan anjuran (Advice)

-

Hasil Keseluruhan

Baik

Kami mengucapkan terima kasih atas kepercayaan Anda pada
"Siloam Hospitals Lippo Cikarang" untuk Pemeriksaan
Kesehatan.

We would like to thank you for the confidence given to
the *Siloam Hospitals* Lippo Cikarang to perform this
Medical Check Up.

Kami sarankan Pemeriksaan Kesehatan rutin setiap 1 tahun.

We suggest to have a Medical Check Up Yearly.

Resident Medical Officer



dr. Julianto Kemala

NO. 503/766/Dinkes/DU/2017

ID: ISF30044
Name: AL HAADI, ARIEF
Age: 28 Years
Gender: Male

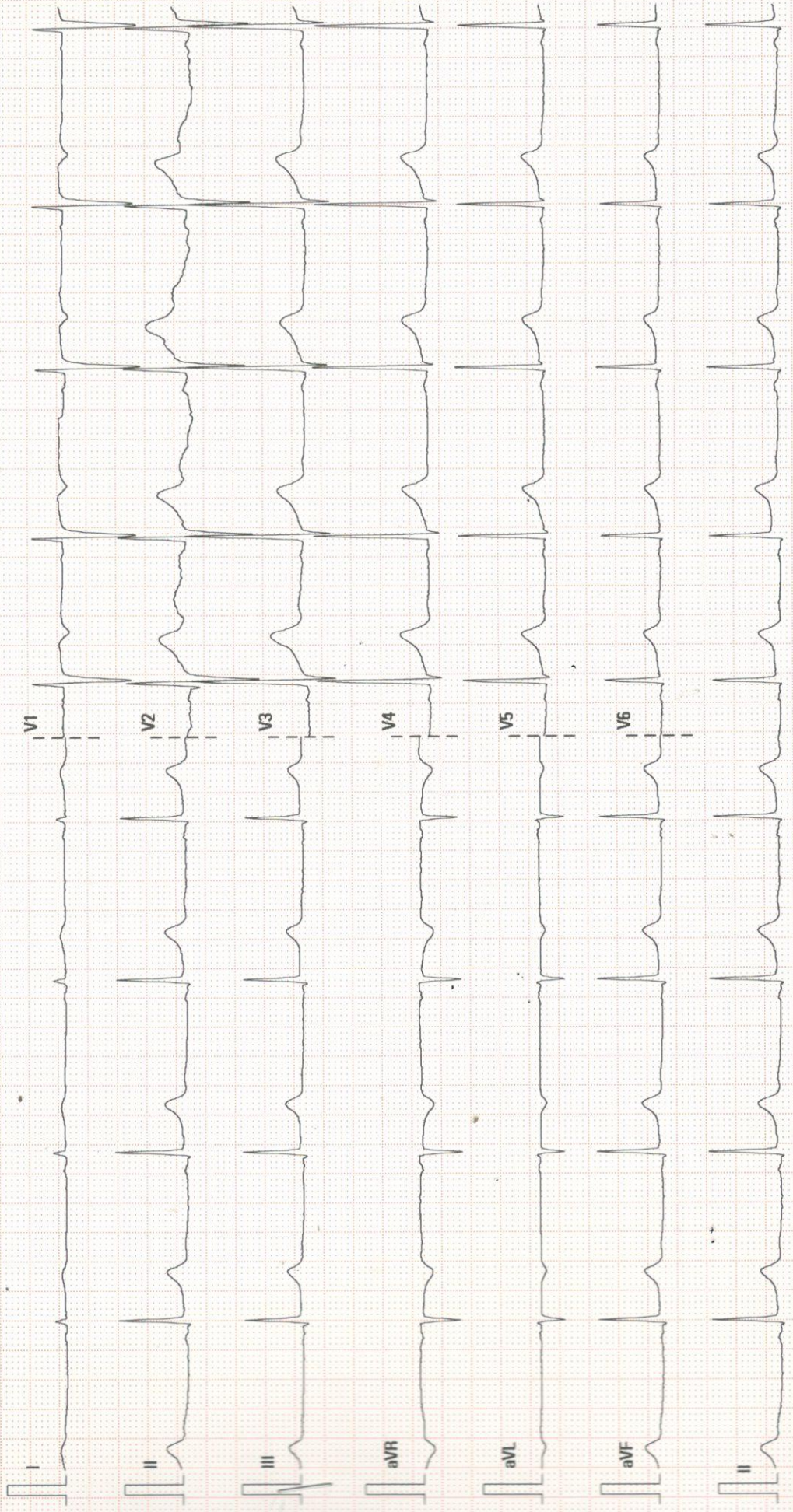
2021-07-13 10:45:01

Vent. Rate
PR Interval
QRS Duration
QT/QTc Interval
P/QRS/T Axes
QTc: Hodges

54 bpm
136 ms
80 ms
464/454 ms
10/79/76 deg

Sinus arrhythmia
Normal ECG

Unconfirmed Diagnosis



Atrial rate	_____	Rhythm	<u> sinus bradyard</u>
Vent.rate	_____	P Waves	_____
P-R Interval	_____	T Waves	_____
QRS Interval	_____	S-T Sagment	_____
Q-T Interval	_____	Remarks	_____
Elec.Axis	_____		
Eles. Pos	_____		
Patient Pos	_____		


dr. Christine Anita, SpJP
Dokter Spesialis Jantung & Pembuluh Darah
No. 503/286/DPMPPTSP/Sp/2019
SHLC