

DATA PRIBADI
*PERSONAL DATA***Nomor Formulir**
Formulir Number

ISP-22

NIK

90086234

Nama Lengkap
Full Name

Mohamad Lutfi

Tanggal Lahir / Usia
Date of Birth / Age

16.02.1980 / 41 Tahun

Jenis Kelamin
Sex

Laki-laki

Alamat
Address

PT. INSPEKTINDO SINERGI PERSADA

Divisi
Division

-

Kebangsaan
Nationality

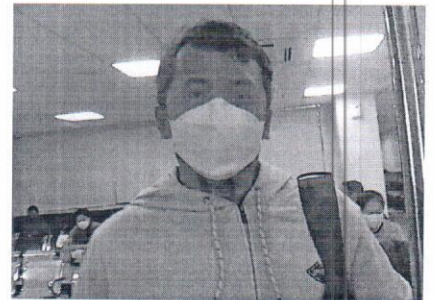
INDONESIA

Jenis Medical Check Up
Medical Check Up Type

Medical Check Up Paket Perusahaan

Tanggal Pemeriksaan
Date of Examination

16.07.2021



No Peg : 90086234
Nama : Mohamad Lutfi

No Form : ISP-22

RIWAYAT KESEHATAN

Keluhan

Alergi Debu (+)

Penyakit yang pernah diderita

Tidak ada

Kebiasaan **Rokok (Cigarettes)** : Tidak
 Alkohol (Alcohol) : Tidak
 Kopi (Coffee) : Tidak
 Olah Raga (Exercise): Tidak
 Obat-obatan (Drugs) : Ya Vitamin C

Penyakit Keluarga

Darah Tinggi (Hypertension) : Tidak
Kencing Manis (Diabetes Melitus) : Ya BAPAK
Sakit Jantung (Heart disease) : Tidak
Sakit Ginjal (Renal disease) : Tidak
Gangguan Mental (Psync. disorder) : Tidak
Lain-lain (Others) : Tidak

No Peg : 90086234
 Nama : Mohamad Lutfi

No Form : ISP-22

PEMERIKSAAN FISIK

Tinggi Badan : 163.00 cm	Tekanan Darah : 120/80 mmHg
Berat Badan : 75 kg	Denyut Nadi : 70 x / menit
BMI : 28.15 (Obesitas)	RR : Normal (18)

Visus	Visus Kanan : 20/25cc	Visus Kiri : 20/25cc
Mata	[] Tidak ada Kelainan Kiri : Myopia : - Kanan : Myopia : -	[X] Terdapat Kelainan
Kulit	[X] Tidak ada Kelainan	[] Terdapat Kelainan
THT	[X] Tidak ada Kelainan	[] Terdapat Kelainan
Gigi & Mulut	[X] Tidak dilakukan pemeriksaan (Pencegahan penularan covid-19)	
KGB	[X] Tidak ada Kelainan	[] Terdapat Kelainan
Paru-paru	[X] Tidak ada Kelainan	[] Terdapat Kelainan
Jantung	[X] Tidak ada Kelainan	[] Terdapat Kelainan
Perut	[X] Tidak ada Kelainan	[] Terdapat Kelainan
Ginjal	[X] Tidak ada Kelainan	[] Terdapat Kelainan
Saraf	[X] Tidak ada Kelainan	[] Terdapat Kelainan
Kelainan Lain	[X] Tidak ada Kelainan	[] Terdapat Kelainan

EKG : Normal
 Normal Sinus Rythm

No Peg : 90086234
Nama : Mohamad Lutfi

No Form : ISP-22

LAPORAN SPESIFIK**AUDIOMETRI :**

	250	500	1000	1500	2000	3000	4000	6000	8000
Right ear	15	25	25	15	25	30	20	15	10
Left ear	25	20	25	25	20	30	20	10	15

Result : ADS Dalam Batas Normal

SPIROMETRI :

VC : -
FCV : -
FEV₁₀ : -
Result : Tidak ada Pemeriksaan

Bangsai/Poli : CHECKUP
 Umur/Seks : 41 Y / Male
 Tanggal Lahir : 16-02-1980
 Tanggal Terima : 16-07-2021 10:08
 Tanggal Cetak : 16-07-21 17:03
 Halaman : 3 / 3

Pasien : **MOHAMAD LUTFI**
 Alamat : RAWAJATI BARAT V 006/004 PANCORAN JAI
 No.Pasien : **90086234**
 No.Lab : **21153027**
 No.Reg : CPA2107160029
 Dokter : dr. Rizka Alviventiasari Supr
 RUTIN

Info Klinik :

T E S	HASIL	UNIT	NILAI RUJUKAN
Darah	Negatif		Negatif
Mikroskopik			
Eritrosit	1-2	/lpb	
Leukosit	8-10	/lpb	
Epitel	Positif	/lpb	
Telur Cacing	Negatif		Negatif
Amoeba	Negatif		Negatif
Sisa Makanan			
Amilum	Negatif		Negatif
Lemak	Negatif		Negatif
Serat Tumbuhan	Positif		Negatif
Darah Samar	Negatif		Negatif
pH	6.0		
Glukosa	Negatif		
Pewarnaan Gram	Ditemukan batang gram negatif		
Lain - lain	Sel ragi (+)		
Keterangan	infeksi jamur		

Suyanto
 Tanggal Pelaporan : 16-07-2021 17:03



Patient Name	: MOHAMAD LUTFI	Patient ID	: SHLC.90086234
Sex / Age / DOB	: M / 041Y / 02/16/1980	Accession No.	: 4000013239652
Modality	: CR\SD	Scan Date	: 07/16/2021 10:58:47
Procedure	: THORAX AP/PA	Report Date/Time	: 07/16/2021 11:09:07 (WIB)
Ref. Department	: MCU	Referring Physician	: DR. RIZKA ALVIENTIASARI SUPRAPTO

Teknik:
Thorax proyeksi PA

Temuan:
PARU: Normal
MEDIASTINUM: Normal
TRAKEA DAN BRONKUS: Normal
HILUS: Normal
PLEURA: Normal
DIAFRAGMA: Normal
JANTUNG: Normal CTR: <50%
AORTA: Normal
VERTEBRA THORAKAL DAN TULANG-TULANG LAINNYA: Normal
JARINGAN LUNAK: Normal
ABDOMEN YANG TERVISUALISASI: Normal
LEHER YANG TERVISUALISASI: Normal
--

Kesan:
Tidak tampak kelainan signifikan cor dan pulmo pada pemeriksaan saat ini.

Best Regards,

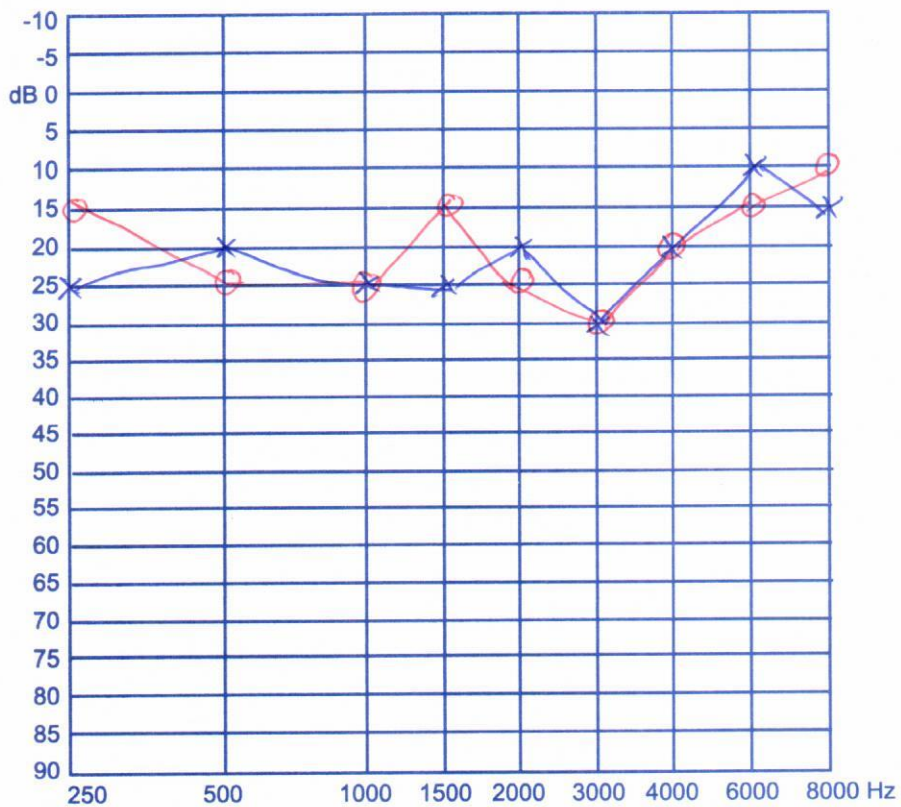


dr. Amelia Putri, Sp.Rad

**This document is digitally signed and hence no manual signature is required.*

**HASIL PEMERIKSAAN
AUDIOMETRI**

MOHAMAD LUTFI / Male / Ph: 081310419809
 MR No: SHLC.90-08-62-34 / DOB: 18-Feb-1980 (41y 5m)
 CPA2107160029 / 16-Jul-2021 09:26
 dr. Rizka Alvientiasari Suprpto / INSPEKTINDO SINERGI PERSADA, PT



Handwritten signature

dr. Bambang Harjantosa, Sp.L
 Spesialis Otorhinolaryngolog
 SIP : 503/040/Dinkes/Sp/2018
 SHLC

No Peg : 90086234
Nama : Mohamad Lutfi

No Form : ISP-22

KESIMPULAN

Hasil pemeriksaan fisik (Physical result)

1. Kondisi Nutrisi : Obesitas (BMI = 28.1)
2. Mata : Myopia (ODS=20/25cc)

Saran dan anjuran (Advice)

1. Konsultasi ke Ahli Gizi
2. Pakai Kacamata sesuai penurunan visus

Hasil pemeriksaan lab (Laboratory result)

1. Darah : Jumlah Trombosit Meningkat = 411000/ul, Trigliserida Meningkat = 404 mg/dl
2. Urine : Tidak ada Kelainan
3. Faeces : Lendir (+), Sel Ragi (+), Kesan : Infeksi Jamur

Saran dan anjuran (Advice)

1. Diet rendah lemak dan olahraga teratur, Konsultasi ke Dokter Spesialis Penyakit Dalam
3. Konsultasi ke Dokter Spesialis Penyakit Dalam

Hasil pemeriksaan radiologi (Radiologic result)

- Thorax : Tidak tampak kelainan signifikan cor dan pulmo pada pemeriksaan saat ini

Saran dan anjuran (Advice)

-

Hasil Keseluruhan

Kurang Baik

DIET HIPERKOLESTEROL

1. Menggunakan minyak goreng tidak lebih dari 2 kali penggorengan
2. Kurangi konsumsi makanan yang mengandung daging, jeroan kecuali daging ayam dan ikan.
3. Kurangi konsumsi makanan yang mengandung lemak tinggi, seperti makanan yang mengandung santan, gorengan, makanan berminyak lainnya.
4. Olah raga teratur minimal jalan cepat seminggu 3 kali @ 30 menit
5. Konsumsi makanan yang berserat tinggi seperti oat meal (bubur gandum), dianjurkan yang **fast cooking** dan tidak ditambah garam, gula atau susu, boleh ditambah sayuran hijau yang telah dicuci bersih., perbanyak konsumsi buah seperti jeruk, papaya, tidak dianjurkan konsumsi buah durian.
6. Banyak makan sayuran hijau, seperti brokoli, cai sim, bayam, kailan, dsb


Kami mengucapkan terima kasih atas kepercayaan Anda pada
"Siloam Hospitals Lippo Cikarang" untuk Pemeriksaan
Kesehatan.

We would like to thank you for the confidence given to
the *Siloam Hospitals* Lippo Cikarang to perform this
Medical Check Up.

Kami sarankan Pemeriksaan Kesehatan rutin setiap 1 tahun.

We suggest to have a Medical Check Up Yearly.

Resident Medical Officer



dr. Julianto Kemala

NO. 503/766/Dinkes/DU/2017

2021-07-16 10:33:58

2021071610340846

ID: Name:

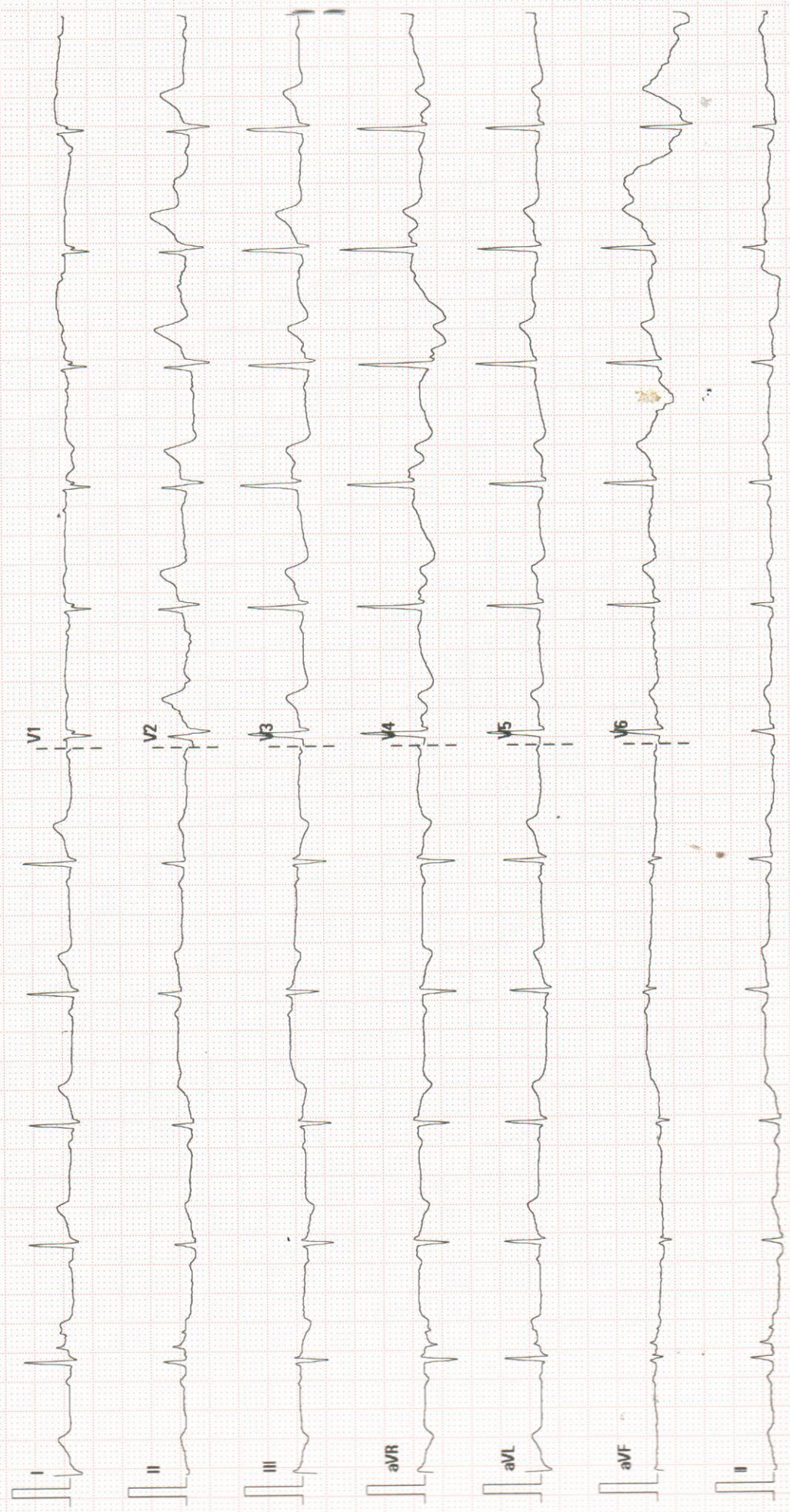
MOHAMAD LUTFI / Male / Ph: 081310419809
MR No: SHLC-90-08-82-34 / DOB: 16-Feb-1980 (41y 5m)
CPA2107160029 / 16-Jul-2021 09:26
dr. Rizka Aliventiasari Suprpto / INSPEKTINDO SINERGI PERSADA, PT



Vent. Rate 71 bpm
PR Interval 150 ms
QRS Duration 80 ms
QT/QTc Interval 380/399 ms
P/QRS/T Axes 28/2/-3 deg
QTc:Hodges

Sinus rhythm
--- Interpretation made without knowing patient's gender/age ---
Inferior and anterior T wave abnormality is nonspecific

Borderline ECG
Unconfirmed Diagnosis.



**Normal Sinus rythm bpm
(Normal ECG)**

Atrial rate	_____	Rhytm	_____
Vent.rate	_____	P Waves	_____
P-R Interval	_____	T Waves	_____
QRS Interval	_____	S-T Sagment	_____
Q-T Interval	_____	Remarks	_____
Elec.Axis	_____		
Eles. Pos	_____		
Patient Pos	_____		


dr. Christine Anita, SpJP
Dokter Spesialis Jantung & Pembuluh Darah
No. 503/286/DPMP/SP/Sp. 19
SHLC