

DATA PRIBADI
PERSONAL DATA

Nomor Formulir
Formulir Number

ISP-30

NIK

90123284

Nama Lengkap
Full Name

Pinky Livinia

Tanggal Lahir / Usia
Date of Birth / Age

04.10.1994 / 27 Tahun

Jenis Kelamin
Sex

Perempuan

Alamat
Address

PT. INSPEKTINDO SINERGI PERSADA

Divisi
Division

-

Kebangsaan
Nationality

INDONESIA

Jenis Medical Check Up
Medical Check Up Type

Medical Check Up Paket Perusahaan

Tanggal Pemeriksaan
Date of Examination

09.10.2021



No Peg : 90123284
Nama : Pinky Livinia

No Form : ISP-30

RIWAYAT KESEHATAN

Keluhan

Tidak ada

Penyakit yang pernah diderita

Riwayat Typhus Tahun 2018 (Dirawat), Positif Covid-19 Bulan Mei Tahun 2021

Kebiasaan Rokok (*Cigarettes*) : Tidak
 Alkohol (*Alcohol*) : Tidak
 Kopi (*Coffee*) : Tidak
 Olah Raga (*Exercise*): Ya 1-5 Jam/Minggu (Senam)
 Obat-obatan (*Drugs*) : Tidak

Penyakit Keluarga

Darah Tinggi (*Hypertension*) : Tidak
Kencing Manis (*Diabetes Melitus*) : Tidak
Sakit Jantung (*Heart disease*) : Tidak
Sakit Ginjal (*Renal disease*) : Tidak
Gangguan Mental (*Psyc. disorder*) : Tidak
Lain-lain (*Others*) : Tidak

No Peg : 90123284
 Nama : Pinky Livinia

No Form : ISP-30

PEMERIKSAAN FISIK

Tinggi Badan : 158.00 cm
 Berat Badan : 80 kg
 BMI : 31.92 (Obesitas)

Tekanan Darah : 110/80 mmHg
 Denyut Nadi : 78 x / menit
 RR : Normal (18)

Visus **Visus Kanan** : 20/120cc **Visus Kiri** : 20/120cc

Mata Tidak ada Kelainan Terdapat Kelainan
 Kiri : Myopia, Silindris : -4.50, C-1.50x80 | Kanan :
 Myopia, Silindris : -4.00, C-1.80x80 |

Kulit Tidak ada Kelainan Terdapat Kelainan

THT Tidak ada Kelainan Terdapat Kelainan
 Telinga Kiri : Serumen(+) |

Gigi & Mulut Tidak dilakukan pemeriksaan
 (Pencegahan penularan covid-19)

KGB Tidak ada Kelainan Terdapat Kelainan

Paru-paru Tidak ada Kelainan Terdapat Kelainan

Jantung Tidak ada Kelainan Terdapat Kelainan

Perut Tidak ada Kelainan Terdapat Kelainan

Ginjal Tidak ada Kelainan Terdapat Kelainan

Saraf Tidak ada Kelainan Terdapat Kelainan

Kelainan Lain Tidak ada Kelainan Terdapat Kelainan
 - Jaeger Test : Jaeger 2
 - Buta Warna : Tidak Buta Warna

EKG : Normal
 Normal Sinus Rythm

Bangsai/Poli : CHECKUP
 Umur/Seks : 27 Y / Female
 Tanggal Lahir : 04-10-1994
 Tanggal Terima : 09-10-2021 08:52
 Tanggal Cetak : 09-10-21 16:40
 Halaman : 2 / 3

Pasien : **PINKY LIVINIA**
 Alamat : PERUM BEKASI REGENSI I BLOK B2 NO 22
 No.Pasien : **90123284**
 No.Lab : **21195791**
 No.Reg : CPA2110090009
 Dokter : dr. Rizka Alviventiasari Supr
 RUTIN

Info Klinik :

T E S	HASIL	UNIT	NILAI RUJUKAN
-------	-------	------	---------------

Glukosa Puasa

Glukosa Darah Puasa	84	mg/dL	60 - 100
---------------------	----	-------	----------

Kreatinin Darah

Kreatinin Darah	L 0.49	mg/dL	0.6 - 1.0
eGFR	133.5	mL/mnt/1.73 m ²	

GFR Comment

>= 60 Normal kidney function

Reff : National Kidney Foundation, 2006

* CKD EPI

Asam Urat	4.8	mg/dL	2.6 - 6.2
-----------	-----	-------	-----------

URINALISA

Lengkap

Warna	kuning		Kuning
Kejernihan	jernih		Jernih
Berat Jenis	1.030		1.005 - 1.030
pH	5.5		5.0 - 7.0
Lekosit Esterase	Negatif		Negatif
Nitrit	Negatif		Negatif
Protein	Negatif		Negatif
Glukosa	Negatif		Negatif
Keton	Negatif		Negatif
Urobilinogen	1.00	mg/dL	0.10 - 1.90
Bilirubin	Negatif		Negatif
Darah Samar	Negatif		Negatif
Sedimen			
Eritrosit	2	/uL	<3
Lekosit	7	/uL	<10
Silinder	Negatif	/lpk	
Sel Epitel	(+)		(+)
Kristal	Negatif		Negatif

Patient Name	: PINKY LIVINIA	Patient ID	: SHLC.90123284
Sex / Age / DOB	: F / 027Y / 10/04/1994	Accession No.	: 4000014018574
Modality	: CR	Scan Date	: 10/09/2021 09:35:05
Procedure	: THORAX AP/PA	Report Date/Time	: 10/09/2021 09:52:16 (WIB)
Ref. Department	: MCU	Referring Physician	: DR. RIZKA ALVIVENTIASARI SUPRAPTO

Teknik:
 Thorax proyeksi PA

Temuan:
 PARU: Normal
 MEDIASTINUM: Normal
 TRAKEA DAN BRONKUS: Normal
 HILUS: Normal
 PLEURA: Normal
 DIAFRAGMA: Normal
 JANTUNG: Normal CTR: <50%
 AORTA: Normal
 VERTEBRA THORAKAL DAN TULANG-TULANG LAINNYA: Normal
 JARINGAN LUNAK: Normal
 ABDOMEN YANG TERVISUALISASI: Normal
 LEHER YANG TERVISUALISASI: Normal
 --

Kesan:
 Tidak tampak kelainan signifikan cor dan pulmo pada pemeriksaan saat ini.

Best Regards,



dr. Amelia Putri, Sp.Rad

**This document is digitally signed and hence no manual signature is required.*

No Peg : 90123284
Nama : Pinky Livinia

No Form : ISP-30

KESIMPULAN

Hasil pemeriksaan fisik (Physical result)

1. Kondisi Nutrisi : Obesitas (BMI = 31.9)
2. Mata : Myopia, Silindris ODS (OD=-4.00, C-1.80x80, OS=-4.50, C-1.50x80)
3. Telinga : AS Serumen (+)

Saran dan anjuran (Advice)

1. Konsultasi ke Ahli Gizi
2. Pakai Kacamata sesuai penurunan visus
3. Bersihkan Telinga

Hasil pemeriksaan lab (Laboratory result)

1. Darah : Hemoglobin Menurun = 11.5 g/dl, Jumlah Trombosit Meningkatkan = 425000/ul, LED Meningkatkan = 55 mm/jam, LDL Direk Meningkatkan = 134 mg/dl
2. Urine dan Faeces : Tidak ada Kelainan

Saran dan anjuran (Advice)

1. Pemberian Suplemen Zat Besi, Diet rendah lemak dan olahraga teratur, Jika ada keluhan Konsultasi ke Dokter

Hasil pemeriksaan radiologi (Radiologic result)

- Thorax : Tidak tampak kelainan signifikan cor dan pulmo pada pemeriksaan saat ini

Saran dan anjuran (Advice)

-

Hasil Keseluruhan

FIT WITH RESTRICTION

DIET HIPERKOLESTEROL

1. Menggunakan minyak goreng tidak lebih dari 2 kali penggorengan
2. Kurangi konsumsi makanan yang mengandung daging, jeroan kecuali daging ayam dan ikan.
3. Kurangi konsumsi makanan yang mengandung lemak tinggi, seperti makanan yang mengandung santan, gorengan, makanan berminyak lainnya.
4. Olah raga teratur minimal jalan cepat seminggu 3 kali @ 30 menit
5. Konsumsi makanan yang berserat tinggi seperti oat meal (bubur gandum), dianjurkan yang **fast cooking** dan tidak ditambah garam, gula atau susu, boleh ditambah sayuran hijau yang telah dicuci bersih., perbanyak konsumsi buah seperti jeruk, papaya, tidak dianjurkan konsumsi buah durian.
6. Banyak makan sayuran hijau, seperti brokoli, cai sim, bayam, kailan, dsb

Kami mengucapkan terima kasih atas kepercayaan Anda pada "Siloam Hospitals Lippo Cikarang" untuk Pemeriksaan Kesehatan.

We would like to thank you for the confidence given to the *Siloam Hospitals* Lippo Cikarang to perform this Medical Check Up.

Kami sarankan Pemeriksaan Kesehatan rutin setiap 1 tahun.

We suggest to have a Medical Check Up Yearly.

Head Dept of Medical Check Up


dr. Dennis Christian Tu

NO. 503/301/DPMPTSP/DU/2021

ID: 90123284
Name: Ivinia, pinky
Age: 27 Years
Gender: Female

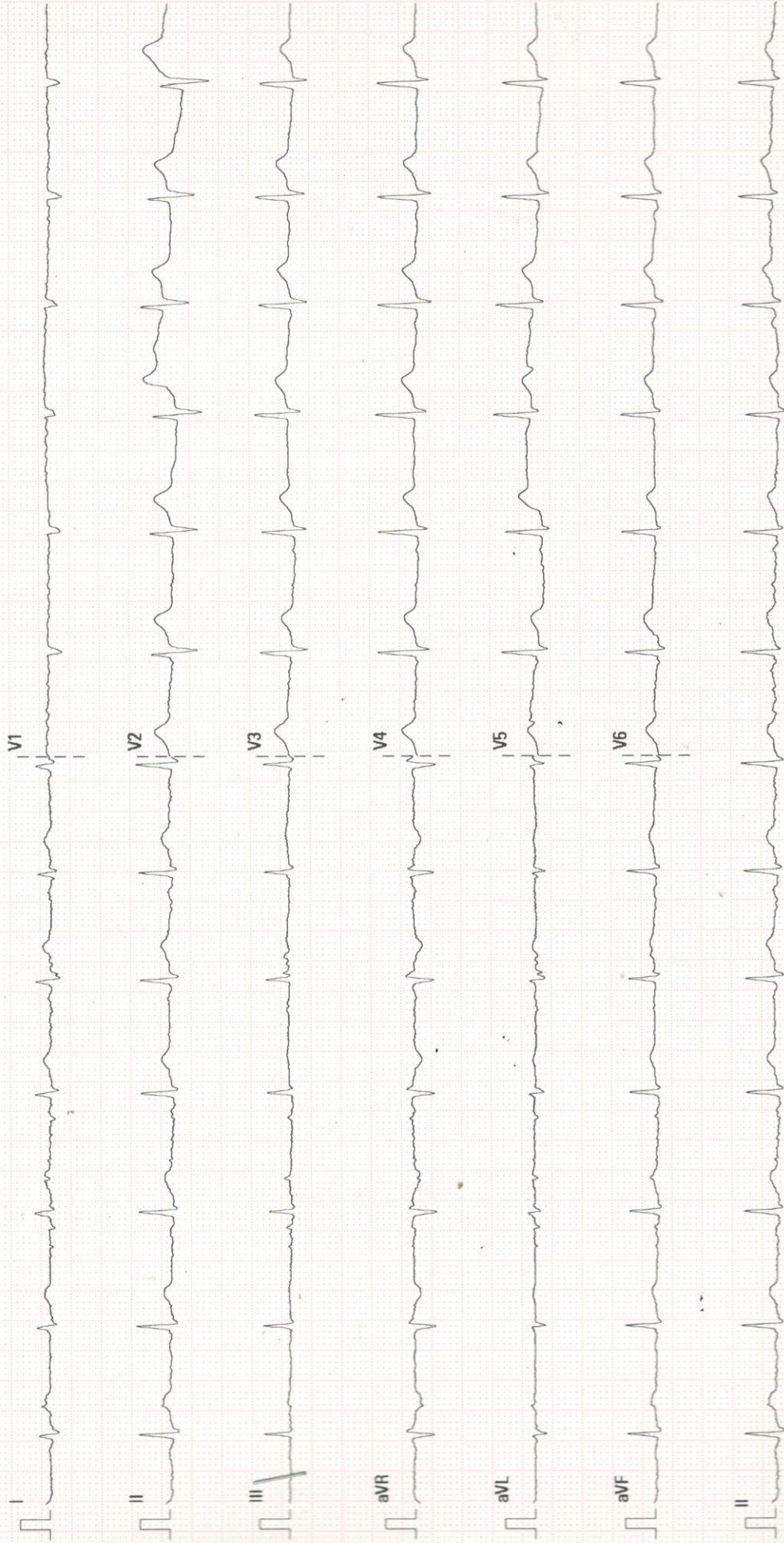
2021-10-09 08:39:09

Vent. Rate
PR Interval
QRS Duration
QT/QTc Interval
P/QRS/T Axes
QTcHodges

80 bpm
142 ms
82 ms
352/387 ms
51/75/44 deg

Sinus rhythm
Normal ECG

Unconfirmed Diagnosis



Normal Sinus rythm bpm
(Normal ECG)

Atrial rate	_____	Rhytm	_____
Vent.rate	_____	P Waves	_____
P-R Interval	_____	T Waves	_____
QRS Interval	_____	S-T Sagment	_____
Q-T Interval	_____	Remarks	_____
Elec.Axis	_____		
Eles. Pos	_____		
Patient Pos	_____		


Dr. Christine Anita, SpJP
Dokter Spesialis Jantung & Pembuluh Darah
No. 503/286/DPMPSTSP/Sp/2019
SMIC