

DATA PRIBADI
*PERSONAL DATA***Nomor Formulir**
Formulir Number

ISP-17

NIK

90086231

Nama Lengkap
Full Name

Iskandar Destarika

Tanggal Lahir / Usia
Date of Birth / Age

28.12.1977 / 43 Tahun

Jenis Kelamin
Sex

Laki-laki

Alamat
Address

PT. Inspektindo Sinergi Persada

Divisi
Division

-

Kebangsaan
Nationality

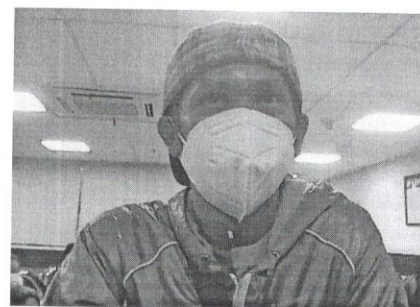INDONESIA

Jenis Medical Check Up
Medical Check Up Type

Medical Check Up Paket Perusahaan

Tanggal Pemeriksaan
Date of Examination

08.07.2021



No Peg : 90086231
Nama : Iskandar Destarika

No Form : ISP-17

RIWAYAT KESEHATAN

Keluhan

Tidak ada

Penyakit yang pernah diderita

Tidak ada

Kebiasaan Rokok (*Cigarettes*) : Ya ± ½ Bungkus/Hari
 Alkohol (*Alcohol*) : Tidak
 Kopi (*Coffee*) : Tidak
 Olah Raga (*Exercise*): Tidak
 Obat-obatan (*Drugs*) : Tidak

Penyakit Keluarga

Darah Tinggi (*Hypertension*) : Ya KAKEK
Kencing Manis (*Diabetes Melitus*) : Tidak
Sakit Jantung (*Heart disease*) : Tidak
Sakit Ginjal (*Renal disease*) : Tidak
Gangguan Mental (*Psyc. disorder*) : Tidak
Lain-lain (*Others*) : Tidak

210709-3356

PEMERIKSAAN FISIK

Tinggi Badan	: 167.00 cm	Tekanan Darah	: 110/70 mmHg
Berat Badan	: 53.00 kg	Denyut Nadi	: 76 x / menit
BMI	: 18.89 (Normal)	RR	: Normal (20)
Visus	Visus Kanan : 20/20	Visus Kiri	: 20/20
Mata	<input checked="" type="checkbox"/> Tidak ada Kelainan	<input type="checkbox"/> Terdapat Kelainan	
Kulit	<input checked="" type="checkbox"/> Tidak ada Kelainan	<input type="checkbox"/> Terdapat Kelainan	
THT	<input type="checkbox"/> Tidak ada Kelainan	<input checked="" type="checkbox"/> Terdapat Kelainan	Kiri : Membran timpani tidak utuh OMSK Kanan : Membran timpani tidak utuh OMA
Gigi & Mulut	<input checked="" type="checkbox"/> Tidak dilakukan pemeriksaan (Pencegahan penularan covid-19)		
KGB	<input checked="" type="checkbox"/> Tidak ada Kelainan	<input type="checkbox"/> Terdapat Kelainan	
Paru-paru	<input checked="" type="checkbox"/> Tidak ada Kelainan	<input type="checkbox"/> Terdapat Kelainan	
Jantung	<input checked="" type="checkbox"/> Tidak ada Kelainan	<input type="checkbox"/> Terdapat Kelainan	
Pencernaan	<input checked="" type="checkbox"/> Tidak ada Kelainan	<input type="checkbox"/> Terdapat Kelainan	
Ginjal	<input checked="" type="checkbox"/> Tidak ada Kelainan	<input type="checkbox"/> Terdapat Kelainan	
Saraf	<input checked="" type="checkbox"/> Tidak ada Kelainan	<input type="checkbox"/> Terdapat Kelainan	
Kelainan Lain	<input checked="" type="checkbox"/> Tidak ada Kelainan	<input type="checkbox"/> Terdapat Kelainan	

PEMERIKSAAN TAMBAHAN

LAPORAN EKG	Normal Normal Sinus Rythm
LAPORAN TREADMILL	Normal Negative Ischemic Response
LAPORAN PAPSMEAR	Tidak ada Pemeriksaan
LAPORAN UROFLOWMETRI	Tidak ada Pemeriksaan

7/9/2021

9:53:25AM

NO REG : 90086231
NO MCU: 210709-3356Print Date : 9.07.2021
Print Time : 9:55**LAPORAN SPESIFIK**
SPECIFIC REPORT**1. AUDIOMETRI :**

	250	500	1000	1500	2000	3000	4000	6000	8000
Right ear	20	25	20	15	25	25	25	20	30
Left ear	20	25	30	25	30	30	30	50	45

Result : AD Dalam Batas Normal, AS Trauma Akustik**2. SPIROMETRI :**

VC :-

FVC :-

FEV1o :-

Result : Tidak ada Pemeriksaan

Bangsai/Poli : CHECKUP
 Umur/Seks : 43 Y / Male
 Tanggal Lahir : 28-12-1977
 Tanggal Terima : 08-07-2021 09:17
 Tanggal Cetak : 08-07-21 13:10
 Halaman : 2 / 2

Pasien : **ISKANDAR DESTARIKA**
 Alamat : JL.PASIR PUTIH GG MUSHOLA RT 002 / RW
 No.Pasien : **90086231**
 No.Lab : **21147391**
 No.Reg : CPA2107080008
 Dokter : dr. Filiani Natalia Salim

RUTIN

Info Klinik :

T E S	HASIL	UNIT	NILAI RUJUKAN
Glukosa Puasa			
Glukosa Darah Puasa	88	mg/dL	60 - 100
Ureum Darah	23	mg/dL	15 - 40
Kreatinin Darah	0.80	mg/dL	0.8 - 1.3
Asam Urat	4.2	mg/dL	3.5 - 7.2

URINALISA

Lengkap

Warna	kuning		Kuning
Kejernihan	jernih		Jernih
Berat Jenis	1.005		1.005 - 1.030
pH	6.5		5.0 - 7.0
Lekosit Esterase	Negatif		Negatif
Nitrit	Negatif		Negatif
Protein	Negatif		Negatif
Glukosa	Negatif		Negatif
Keton	Negatif		Negatif
Urobilinogen	1.00	mg/dL	0.10 - 1.90
Bilirubin	Negatif		Negatif
Darah Samar	Negatif		Negatif

Sedimen

Eritrosit	1	/uL	<3
Lekosit	5	/uL	<10
Silinder	Negatif	/lpk	
Sel Epitel	(+)		(+)
Kristal	Negatif		Negatif
Lain-lain	Negatif		

AGNESIA HILMA FIRANI

Tanggal Pelaporan : 08-07-2021 13:10

LAB 04-0708/07

Bangsai/Poli : CHECKUP
 Umur/Seks : 43 Y / Male
 Tanggal Lahir : 28-12-1977
 Tanggal Terima : 08-07-2021 09:16
 Tanggal Cetak : 08-07-21 10:36
 Halaman : 1 / 1

Pasien : **ISKANDAR DESTARIKA**
 Alamat : JL.PASIR PUTIH GG MUSHOLA RT 002 / RV
 No.Pasien : **90086231**
 No.Lab : **21147392**
 No.Reg : CPA2107080008
 Dokter : dr. Filiani Natalia Salim

RUTIN

Info Klinik :

T E S	HASIL	UNIT	NILAI RUJUKAN
-------	-------	------	---------------

KIMIA DARAH

Gamma GT	41	U/L	5 - 86
----------	----	-----	--------

Eneng Umriah

Tanggal Pelaporan : 08-07-2021 10:36

Patient Name	: ISKANDAR DESTARIKA	Patient ID	: SHLC.90086231
Sex / Age / DOB	: M / 043Y / 12/28/1977	Accession No.	: 4000013158506
Modality	: CR\SD	Scan Date	: 07/08/2021 08:23:33
Procedure	: THORAX AP/PA	Report Date/Time	: 07/08/2021 08:42:22 (WIB)
Ref. Department	: MCU	Referring Physician	: DR. FILIANI NATALIA SALIM

Teknik:
Thorax proyeksi PA

Temuan:
PARU: Normal
MEDIASTINUM: Normal
TRAKEA DAN BRONKUS: Normal
HILUS: Normal
PLEURA: Normal
DIAFRAGMA: Normal
JANTUNG: Normal CTR: <50%
AORTA: Normal
VERTEBRA THORAKAL DAN TULANG-TULANG LAINNYA: Normal
JARINGAN LUNAK: Normal
ABDOMEN YANG TERVISUALISASI: Normal
LEHER YANG TERVISUALISASI: Normal

Kesan:
Tidak tampak kelainan signifikan cor dan pulmo pada pemeriksaan saat ini.

Best Regards,



dr. Amelia Putri, Sp.Rad

**This document is digitally signed and hence no manual signature is required.*

Patient Name	: ISKANDAR DESTARIKA	Patient ID	: SHLC.90086231
Sex / Age / DOB	: M / 043Y / 12/28/1977	Accession No.	: 4000013157909
Modality	: US	Scan Date	: 07/08/2021 08:33:00
Procedure	: COMPLETE ABDOMEN USG	Report Date/Time	: 07/08/2021 08:46:12 (WIB)
Ref. Department	: MCU	Referring Physician	: DR. FILIANI NATALIA SALIM

Teknik:
USG whole abdomen

Temuan:
HEPAR: Bentuk dan ukuran normal, echostruktur parenkim homogen, lesi hiperekoik berbatas tegas tepi reguler di lobus kanan hepar berukuran +/- 0,87 x 0,97 cm dan +/- 1,18 x 1,37 cm.
LIEN: Normal
SISTEM VENA PORTA: Normal
VENA CAVA INFERIOR, VENA HEPATIKA: Normal
SISTEM BILIER: Normal
KANTUNG EMPEDU: Normal
PANKREAS: Normal
GINJAL:
• KANAN: Normal
• KIRI: Normal
SISTEM PELVIOKALISES: Normal
BULI-BULI: Normal
KELENJAR GETAH BENING: Tidak tampak membesar
CAIRAN BEBAS: Tidak ditemukan
PROSTAT: Normal
VESIKULA SEMINALIS: Normal
--

Kesan:
Laki-laki usia 43 tahun dengan diagnosa medical check up;
Lesi hiperekoik multiple di lobus kanan hepar DD/ focal nodular hyperplasia, hepatic steatosis
Tidak tampak kelainan pada organ intraabdomen lain yang tervisualisasi saat ini

Best Regards,

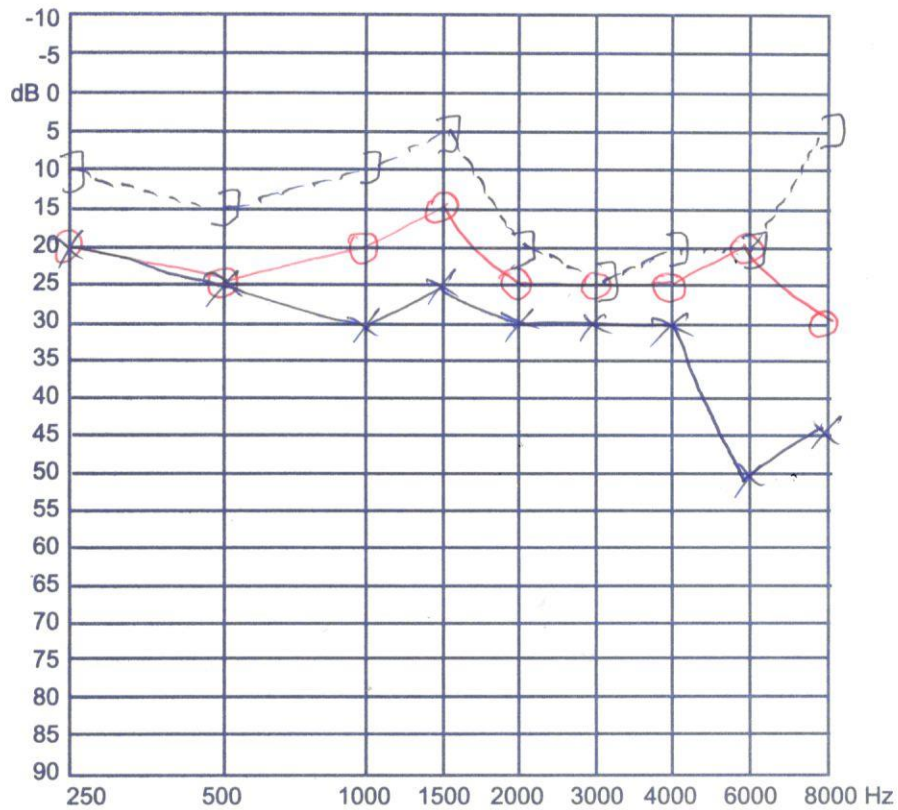


dr. Amelia Putri, Sp.Rad

**This document is digitally signed and hence no manual signature is required.*

**HASIL PEMERIKSAAN
AUDIOMETRI**

ISKANDAR DESTARIKA / Male / Ph: 081212501515
 MR No: SHLC.90-08-62-31 / DOB: 28-Dec-1977 (43y 8m 10d)
 CPA2107080008 / 08-Jul-2021 07:46
 dr. Filiani Natalia Salim / INSPEKTINDO SINERGI PERSADA, PT



AO: Right
 AS: Left

Dr. Bambang Hari Santosa, SpTHT
 Spesialis Otorhinolaryngolog
 SIP: 503/040/Dinkes/Sp/2018
 SHLC

No Peg : 90086231
Nama : Iskandar Destarika

No Form : ISP-17

KESIMPULAN

Hasil pemeriksaan fisik (Physical result)

1. Telinga : Membran Timpani ADS OMSK Inaktif
2. Audiometri : AS Trauma Akustik

Saran dan anjuran (Advice)

1. Konsultasi ke Dokter Spesialis THT
2. Hindari Kebisingan, Gunakan Ear plug di tempat bising

Hasil pemeriksaan lab (Laboratory result)

1. Darah : Kolesterol Total Meningkat = 282 mg/dl, LDL Direk Meningkat = 210 mg/dl
2. Urine : Tidak ada Kelainan

Saran dan anjuran (Advice)

1. Diet rendah lemak dan olahraga teratur

Hasil pemeriksaan radiologi (Radiologic result)

1. Thorax : Tidak tampak kelainan signifikan cor dan pulmo pada pemeriksaan saat ini
2. USG Abdomen : Lesi hiperekoik multiple di lobus kanan hepar DD/focal nodular hyperplasia, hepatic steatosis. Tidak tampak kelainan pada organ intraabdomen lain yang tervisualisasi saat ini

Saran dan anjuran (Advice)

2. Konsultasi ke Dokter Spesialis Penyakit Dalam

Hasil Keseluruhan

Kurang Baik

DIET HIPERKOLESTEROL

1. Menggunakan minyak goreng tidak lebih dari 2 kali penggorengan
2. Kurangi konsumsi makanan yang mengandung daging, jeroan kecuali daging ayam dan ikan.
3. Kurangi konsumsi makanan yang mengandung lemak tinggi, seperti makanan yang mengandung santan, gorengan, makanan berminyak lainnya.
4. Olah raga teratur minimal jalan cepat seminggu 3 kali @ 30 menit
5. Konsumsi makanan yang berserat tinggi seperti oat meal (bubur gandum), dianjurkan yang **fast cooking** dan tidak ditambah garam, gula atau susu, boleh ditambah sayuran hijau yang telah dicuci bersih., perbanyak konsumsi buah seperti jeruk, papaya, tidak dianjurkan konsumsi buah durian.
6. Banyak makan sayuran hijau, seperti brokoli, cai sim, bayam, kailan, dsb

Kami mengucapkan terima kasih atas kepercayaan Anda pada "*Siloam Hospitals Lippo Cikarang*" untuk Pemeriksaan Kesehatan.

We would like to thank you for the confidence given to the *Siloam Hospitals Lippo Cikarang* to perform this Medical Check Up.

Kami sarankan Pemeriksaan Kesehatan rutin setiap 1 tahun.

We suggest to have a Medical Check Up Yearly.

Resident Medical Officer



dr. Julianto Kemala

NO. 503/766/Dinkes/DU/2017

Name: Destantika, Iskandar
Age: 43 Years
Gender: Male

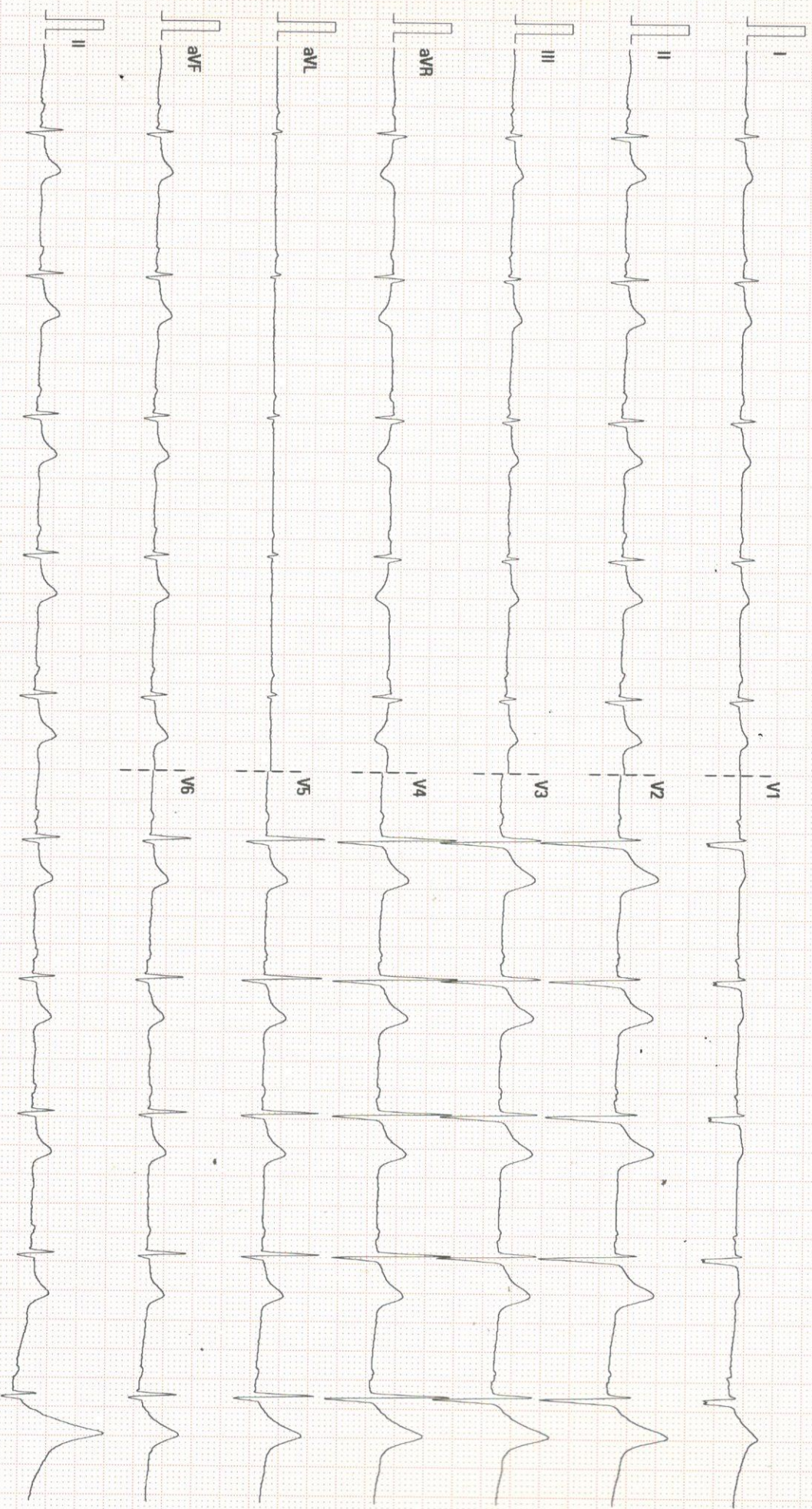
2021-07-08 09:20:32

Vent. Rate	62 bpm
PR Interval	162 ms
QRS Duration	74 ms
QT/QTc Interval	418/422 ms
P/QRS/T Axes	14/36/53 deg

Sinus rhythm
Normal ECG

Unconfirmed Diagnosis

Dr: Hodges



25 mm/s 10 mm/mV 60 Hz BDR 35 Hz

Siloam Hospital Lippo Cikarang

02.07.00 V28.4.1

SN:FN-91014438

**Normal Sinus rythm bpm
(Normal ECG)**

Atrial rate	_____	Rhythm	_____
Vent.rate	_____	P Waves	_____
P-R Interval	_____	T Waves	_____
QRS Interval	_____	S-T Sagment	_____
Q-T Interval	_____	Remarks	_____
Elec.Axis	_____		
Eles. Pos	_____		
Patient Pos	_____		


Dr. Christina Anita, SpJP
Dokter Spesialis Jantung & Pembuluh Darah
No. 503/286/DPMPTSP/Sp/2019

RS. Siloam
 Jl. MH Thamrin Kav.105
 Lippo Cikarang

Telephone:

EXERCISE STRESS TEST REPORT

Patient Name: Destarika, Iskandar
 Patient ID: 90086231
 Height: 110 cm
 Weight: 70 kg

DOB: 12/28/1977
 Age: 43yrs
 Gender: Male
 Race: Asian

Study Date: 07/08/2021
 Test Type: Treadmill Stress Test
 Protocol: BRUCE

Referring Physician: dr.Christine Anita SpJP
 Attending Physician: dr.Christine Anita SpJP
 Technician: Jaja Miharja

Medications:

--

Medical History:

--

Reason for Exercise Test:

MCU

Exercise Test Summary

Phase Name	Stage Name	Time in Stage	Speed (km/h)	Grade (%)	HR (bpm)	BP (mmHg)	Comment
PRETEST	SUPINE	00:17	0.00	0.00	64	110/70	
	STANDING	00:10	0.00	0.00	66		
	HYPERV.	00:06	0.00	0.00	66		
	WARM-UP	01:26	1.60	0.00	75	110/70	
EXERCISE	STAGE 1	03:00	2.70	10.00	99	110/70	
	STAGE 2	03:00	4.00	12.00	117	120/70	
	STAGE 3	03:00	5.40	14.00	155	120/70	
	STAGE 4	00:48	6.70	16.00	166	130/80	
RECOVERY		01:03	0.00	0.00	139		

The patient exercised according to the BRUCE for 9:48 min:s, achieving a work level of Max. METS: 11.20. The resting heart rate of 65 bpm rose to a maximal heart rate of 166 bpm. This value represents 93 % of the maximal, age-predicted heart rate. The resting blood pressure of 110/70 mmHg, rose to a maximum blood pressure of 130/80 mmHg. The exercise test was stopped due to --.

Interpretation

--

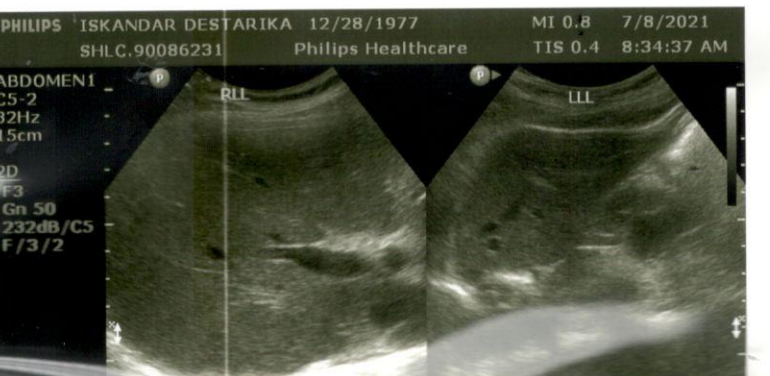
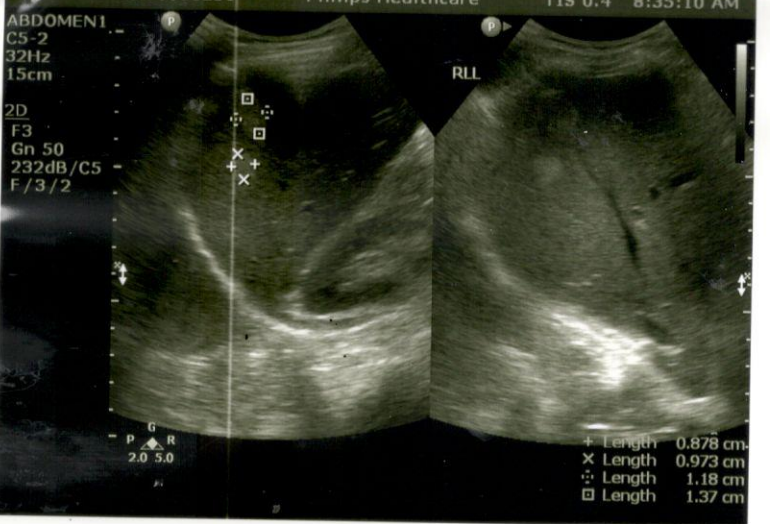
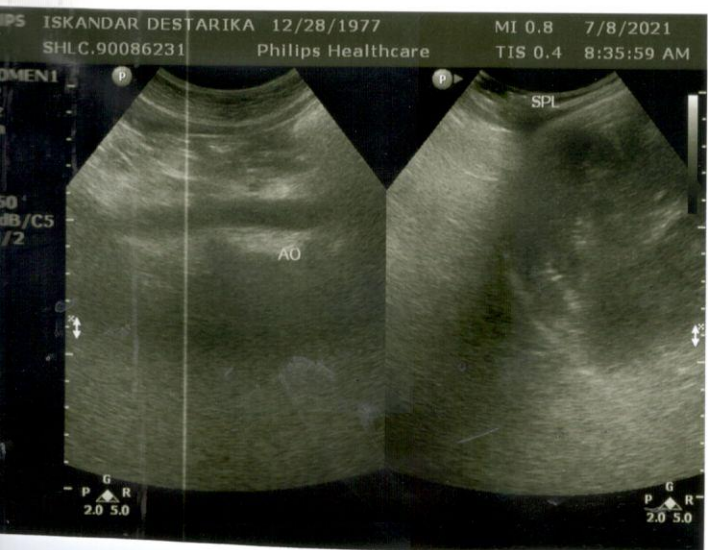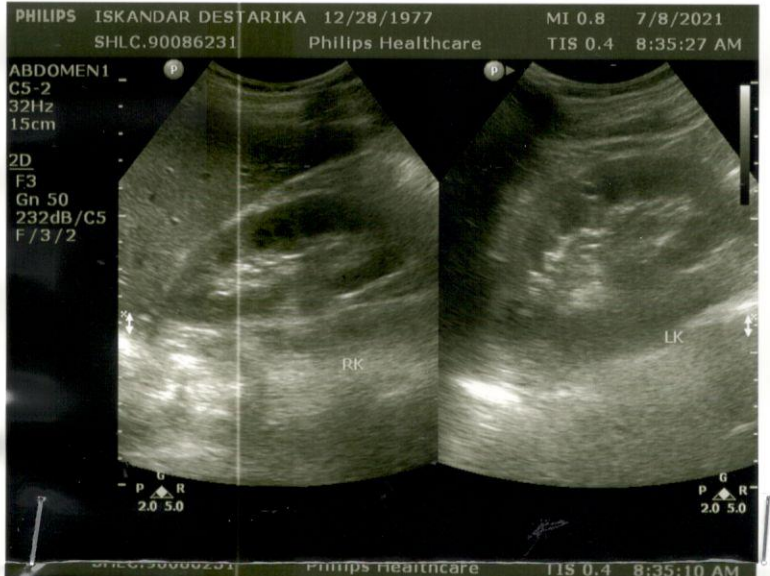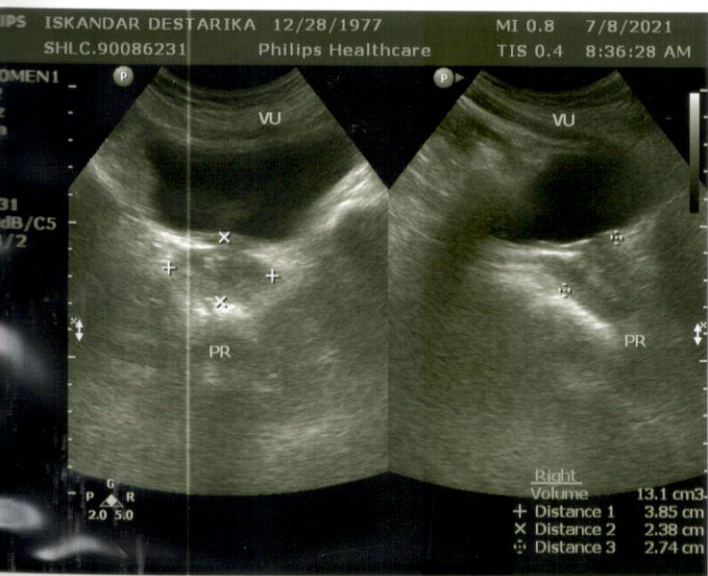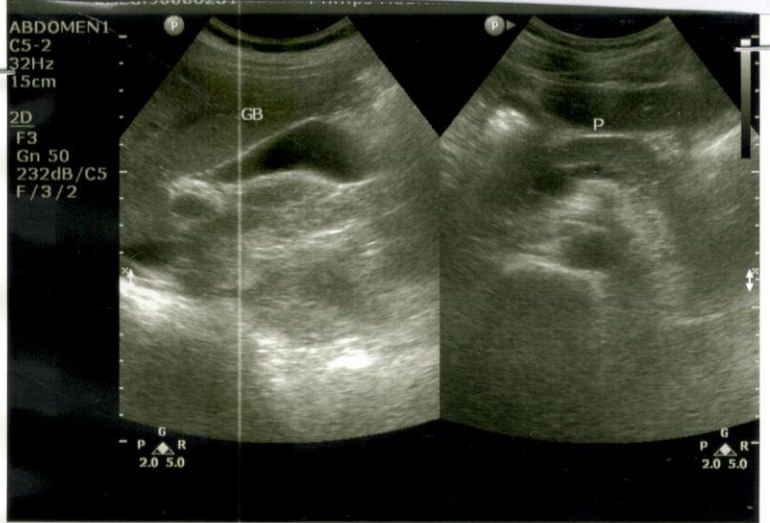
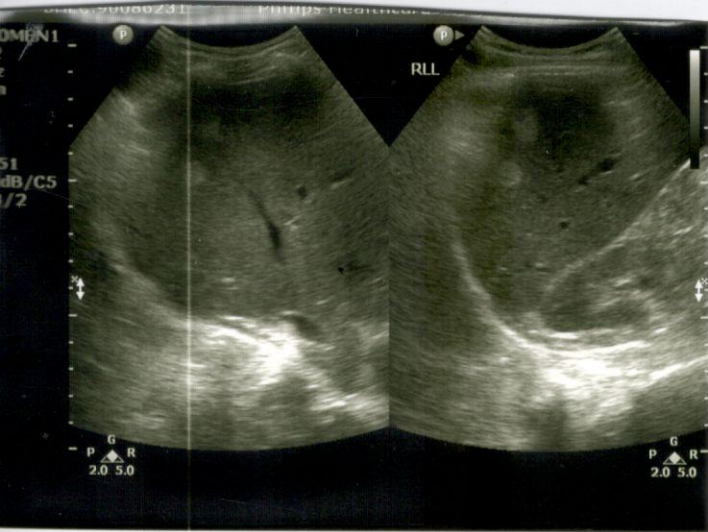
Conclusions

--

- Negative ischemic response
- Good fitness class

Physician _____ Technician _____

dr. Christine Anita, SpJP
 Dokter Spesialis Jantung & Pembuluh Darah
 No. 503/286/DPMP/Sp/2019
 SHLC



Cara membuka CD INFINITT RISPACS:

1. Double click "Open Folder to View Files".

2. Double click Folder CDVIEWER

3. Double click ikon CDVIEWER