

# MEDICAL CHECK UP REPORT

## HASIL MEDICAL CHECK UP

Patient Name :

Nama Pasien

**ANDRE GUSTIAN PRANOWO**

Doctor Name :

Nama Dokter

**dr. Michael Jansen Sulaiman**

Package :

Paket

**PT. INSPEKTINDO SINERGI PERSADA**

SILOAM HOSPITALS LIPPO CIKARANG

28 April 2022

# ANDRE GUSTIAN PRANOWO

Appointment ID: 103146

No. Appointment

Date of Birth : 29 Juli 1995

Tanggal Lahir

Gender : Male

Jenis Kelamin

Phone Number : +6288709750235

Nomor Telepon

E-mail : sarni@inspektindo.com

E-mail

## Form Kuesioner Website

No Significant History

## Riwayat Penyakit Dahulu

● Alergi : Ya, Alergi Makan udang

## Riwayat Vaksinasi

● Hepatitis A : Tidak

● Hepatitis B : Tidak

● Influenza : Tidak

● Human Papilloma Virus : Tidak

● Varicella : Tidak

● Mumps Measles Rubella : Tidak

● Tifoid : Tidak

● Lain-lain : Tidak

## Riwayat Penyakit Keluarga

● Stroke : Ya, Ibu (Alm)

● Hipertensi : Ya, Ibu (Alm)

## Riwayat Kebiasaan

● Apakah Anda pernah merokok secara teratur? : Ya

- Bila 'Ya', apakah Anda saat ini masih tetap merokok? : Ya, 6 -12 Batang/Hari
- Apakah Anda berolahraga secara teratur? : Ya, (Jogging(90 minutes/week))
- Apakah Anda mengonsumsi minuman beralkohol? : Tidak

## Untuk wanita - Riwayat Kesehatan Reproduksi

- Apakah Anda sedang dalam masa kehamilan? : Tidak

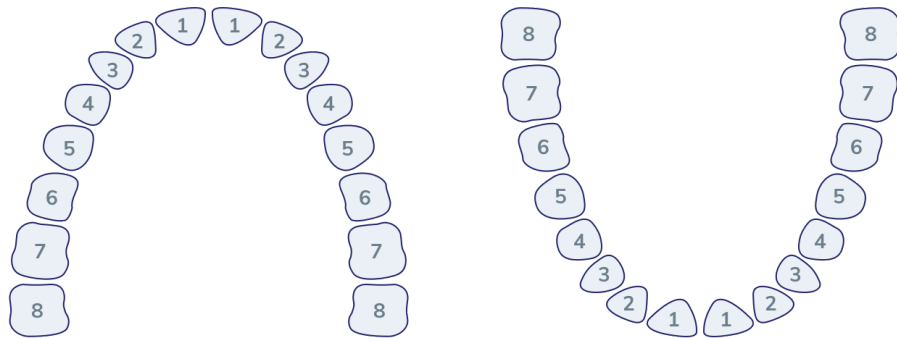
## Antropometri

- Tekanan Darah Sistolik : 110
- Tekanan Darah Diastolik : 70
- Tekanan Darah : 110/70 mmHg
- Lingkar Perut : -
- Nadi : 60x/menit
- Lingkar Dada Inspirasi : -
- Lingkar Dada Ekspirasi : -
- Laju Napas : 18x/menit
- Berat Badan : 69.7 kg
- Tinggi Badan : 161 cm
- Indeks Massa Tubuh : 26.89
- Lingkar Pergelangan Tangan : -
- Lingkar Leher : -
- Penampakan Umum : Normal
- Kulit : Normal
- Nodus Limfe : Normal

## Status Generalis

- Ketajaman Visus Mata Kiri : Normal
- Lapang Pandang Mata Kiri : Normal
- Adisi Mata Kiri : Normal
- Koreksi Mata Kiri : 20/20, Jaeger I
- Ketajaman Visus Mata Kanan : Normal
- Lapang Pandang Mata Kanan : Normal
- Adisi Mata Kanan : Normal
- Koreksi Mata Kanan : 20/20, Jaeger I
- Buta Warna : Normal
- Telinga Kiri : Normal

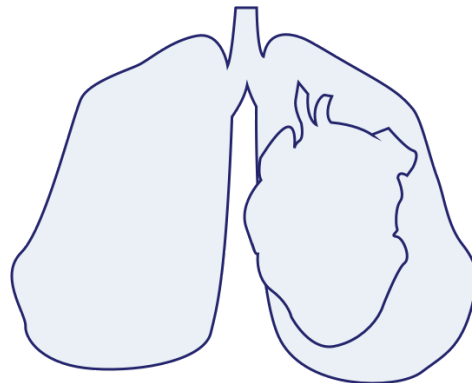
- Telinga Kanan : Serumen (+)
- Hidung : Tidak ada pemeriksaan selama pandemi
- Mulut : Tidak ada pemeriksaan selama pandemi
- Gigi : Tidak ada pemeriksaan selama pandemi
- Gambar Gigi : R. Maxilla L. Maxilla R. Mandible L. Mandible



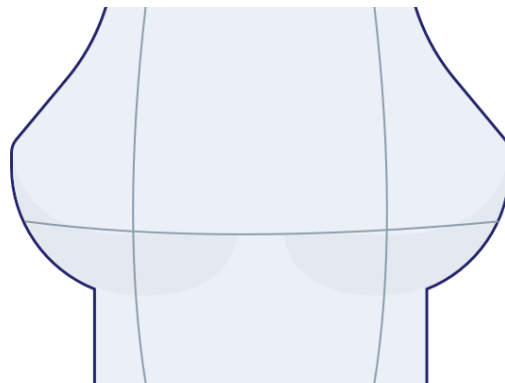
- Tiroid : Normal
- Tumor : Normal
- Lainnya : Normal

## Toraks

- Paru : Normal
- Gambar Toraks :



- Payudara : Normal
- Gambar Payudara :

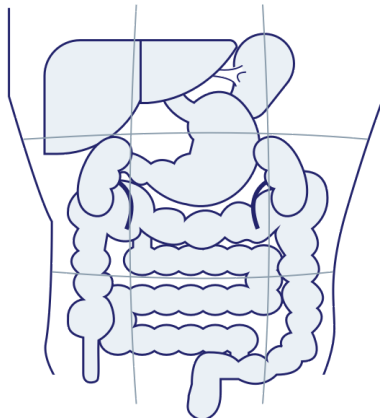


● Jantung : Normal

## Abdomen

● Abdomen : Normal

● Gambar Abdomen :



● Lambung : Normal

● Liver : Normal

● Usus : Normal

● Lien : Normal

● Rektum : Tidak dilakukan pemeriksaan

● Ginjal : Normal

● Tes Hernia : Tidak dilakukan pemeriksaan

## Ekstremitas

● Ekstremitas Atas Kanan : Normal

● Ekstremitas Atas Kiri : Normal

● Ekstremitas Bawah Kanan : Normal

● Ekstremitas Bawah Kiri : Normal

## Saraf

● Motorik : Normal

● Koordinasi : Normal

● Sensorik : Normal

● Refleks : Normal

## Pemeriksaan Dokter Spesialis

- Tidak Ada Data

## Pemeriksaan Laboratorium

| JENIS PEMERIKSAAN           | HASIL                    | NILAI NORMAL |
|-----------------------------|--------------------------|--------------|
| ● Darah Lengkap             |                          |              |
| ● Hemoglobin                | 17.1 g/dL                | 13.0 - 18.0  |
| ● Jumlah Lekosit            | 8.5 10 <sup>3</sup> /ul  | 5.0 - 10.0   |
| ● Hitung Jenis              |                          |              |
| ● Basofil                   | 0 %                      | 0 - 1        |
| ● Eosinofil (H)             | 5 %                      | 1 - 3        |
| ● Batang (L)                | 0 %                      | 2 - 6        |
| ● Segmen                    | 51 %                     | 50 - 70      |
| ● Limfosit                  | 38 %                     | 20 - 40      |
| ● Absolute Lymphocyte Count | 3.23 10 <sup>3</sup> /ul |              |
| ● Neutrophyl Lymphocyte Rat | 1.3                      |              |
| ● Monosit                   | 6 %                      | 2 - 8        |
| ● Jumlah Eritrosit          | 5.78 10 <sup>6</sup> /uL | 4.60 - 6.20  |
| ● Hematokrit                | 50.2 %                   | 40.0 - 54.0  |
| ● MCV                       | 86.9 fL                  | 80.0 - 96.0  |
| ● MCH                       | 29.6 pg                  | 27.0 - 31.0  |
| ● MCHC                      | 34.1 g/dL                | 32.0 - 36.0  |
| ● Jumlah Trombosit          | 209 10 <sup>3</sup> /ul  | 150 - 400    |
| ● Laju Endap Darah          | 10 mm/jam                | 0 - 15       |
| ● Golongan Darah + Rhesus   |                          |              |
| ● Golongan Darah            | A                        |              |
| ● Rhesus                    | Positif                  |              |
| ● ALT (SGPT)                | 45 U/L                   | 0 - 45       |
| ● AST (SGOT)                | 23 U/L                   | 13 - 33      |
| ● Gamma GT                  | 47 U/L                   | 5 - 86       |
| ● Trigliserida (H)          | 185 mg/dL                | 50 - 150     |
| ● Kolesterol Total          | 174 mg/dL                | 100 - 200    |
| ● HDL Direk (L)             | 38 mg/dL                 | >= 40        |
| ● LDL Direk                 | 117 mg/dL                | 0 - 130      |
| ● Glukosa Puasa             |                          |              |
| ● Glukosa Darah Puasa       | 100 mg/dL                | 60 - 100     |
| ● Kreatinin Darah           |                          |              |

|                                 |                                  |   |
|---------------------------------|----------------------------------|---|
| ● Kreatinin Darah               | 0.90 mg/dL                       | 0.8 - 1.3   |
| ● eGFR                          | 117.5 mL/mnt/1.73 m <sup>2</sup> | CKD EPI GFR Comment >= 60<br>Normal kidney function Reff :<br>National Kidney Foundation,<br>2006 |
| ● <b>Asam Urat</b>              | <b>7.0 mg/dL</b>                 | <b>3.5 - 7.2</b>  |
| ● <b>Lengkap</b>                |                                  |   |
| ● Warna                         | kuning                           | Kuning  |
| ● Kejernihan                    | jernih                           | Jernih  |
| ● Berat Jenis                   | 1.015                            | 1.005 - 1.030   |
| ● pH                            | 6.0                              | 5.0 - 7.0   |
| ● Lekosit Esterase              | Negatif                          | Negatif   |
| ● Nitrit                        | Negatif                          | Negatif   |
| ● Protein                       | Negatif                          | Negatif   |
| ● Glukosa                       | Negatif                          | Negatif   |
| ● Keton                         | Negatif                          | Negatif   |
| ● Urobilinogen                  | normal mg/dL                     | 0.1 - 0.9   |
| ● Bilirubin                     | Negatif                          | Negatif   |
| ● Darah Samar                   | Negatif                          | Negatif   |
| ● Sedimen                       |                                  |   |
| ● Eritrosit                     | 2 /uL                            | <3  |
| ● Lekosit                       | 3 /uL                            | <10   |
| ● Silinder                      | Negatif /lpk                     |   |
| ● Sel Epitel                    | (+)                              | (+)   |
| ● Kristal                       | Negatif                          | Negatif   |
| ● Lain-lain                     | Negatif                          |   |
| ● <b>Analisa Faeces Lengkap</b> |                                  |   |
| ● Warna                         | coklat                           | Coklat  |
| ● Konsistensi                   | lembek                           | Lembek  |
| ● Lendir                        | Negatif                          | Negatif   |
| ● Darah                         | Negatif                          | Negatif   |
| ● Mikroskopik                   |                                  |   |
| ● Eritrosit                     | 1-3 /lpb                         |   |
| ● Leukosit                      | 5-6 /lpb                         |   |
| ● Epitel                        | Positif /lpb                     |   |
| ● Telur Cacing                  | Negatif                          | Negatif   |



|                  |   |  |
|------------------|---|--|
| ● Amoeba         | Negatif   | Negatif                                      |
| ● Sisa Makanan   |   |  |
| ● Amilum         | Negatif   | Negatif                                      |
| ● Lemak          | Negatif   | Negatif                                      |
| ● Serat Tumbuhan | Positif   | Negatif                                      |
| ● Darah Samar    | Positif   | T1 (Transferrin) = (+) T2 (Hemoglobin) = (+) |
| ● pH             | 5.5   |  |
| ● Glukosa        | Negatif   |  |
| ● Pewarnaan Gram | Ditemukan batang gram negatif                           |  |
| ● Lain - lain    | Negatif   |  |
| ● Keterangan     | Perdarahan gastrointestinal tract bagian atas dan bawah |  |

## Pemeriksaan Penunjang

|                   |  |
|-------------------|--|
| ● Rontgen Thoraks | : Tidak tampak kelainan signifikan cor dan pulmo pada pemeriksaan saat ini |
| ● Audiometri      | : ADS Dalam Batas Normal   |
| ● EKG             | : Normal Sinus Rythm   |

## Diagnosa

- Obesitas grade I
- Hipertrigliseridemia
- Serumen AD
- darah samar feces positif

## Saran


- Olahraga rutin 5 kali seminggu dengan durasi masing-masing minimal 30 menit, Diet rendah lemak atau kolesterol
- Diet rendah lemak atau kolesterol, evaluasi pemeriksaan profil lipid darah
- Irigasi telinga

## Konsultasi

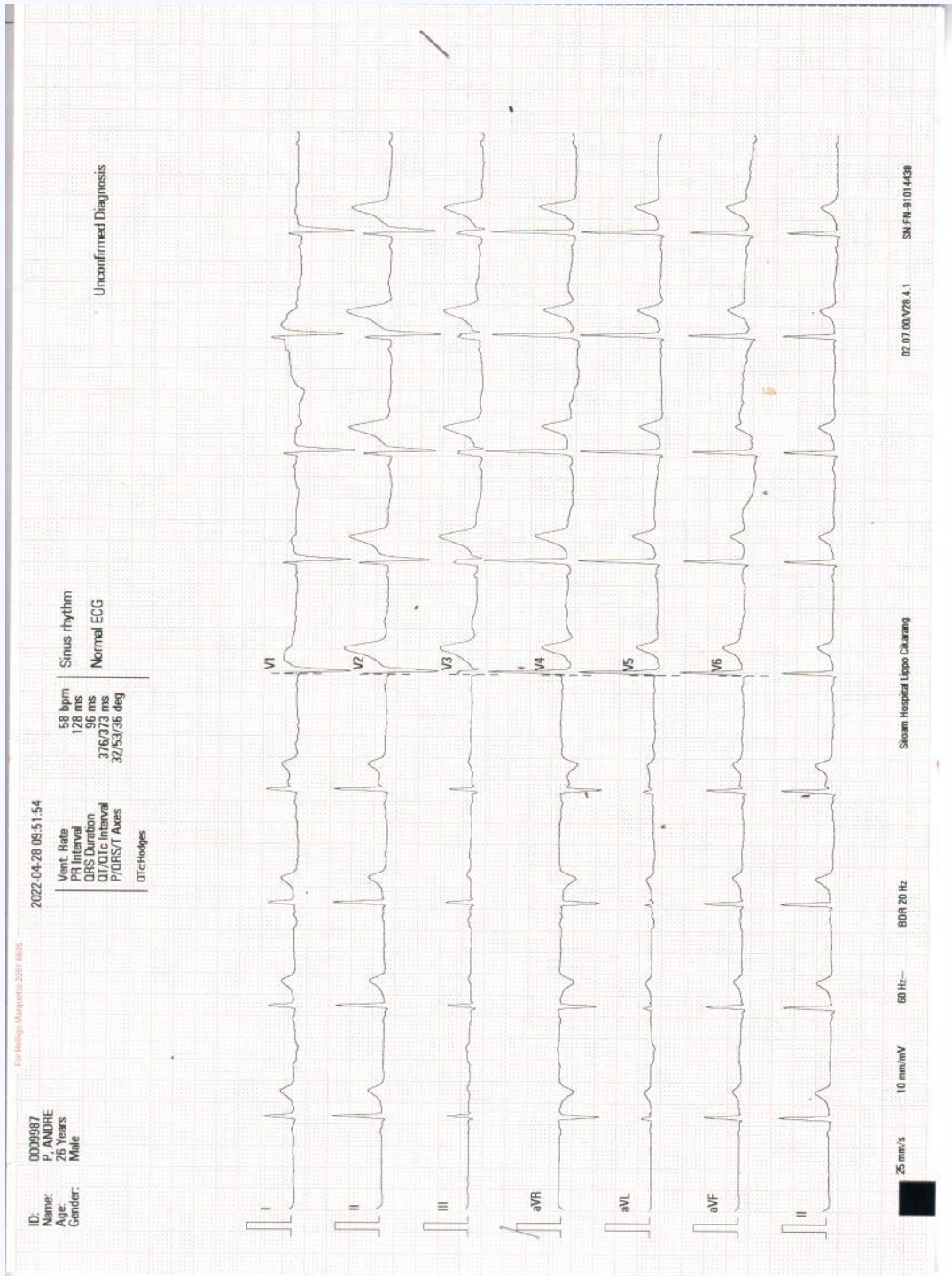
- Konsultasi ahli gizi
- Konsultasi dokter Spesialis Penyakit Dalam
- Konsultasi dokter spesialis THT bila ada keluhan

## Kesimpulan

- Fit dengan Restriksi



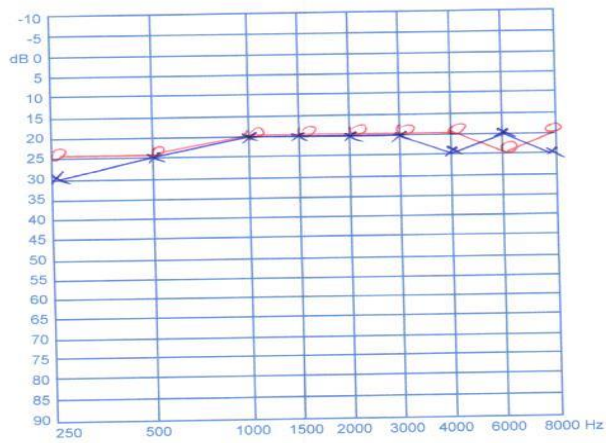
dr. Michael Jansen Sulaiman





## HASIL PEMERIKSAAN AUDIOMETRI

ANDRE GUSTIAN PRANOWO / Male / Ph: 089709750235  
MR No: SHLC.99-08-62-36 / DOB: 28-Jul-1986 (28y 8m 30d)  
CPA2204280011 / 28-Apr-2022 09:11  
dr. Julianto Kemala / INSPEKTINDO SINERGI PERSADA, PT



*Handwritten signature*  
dr. Bambang Hari Santosa Sp. THT  
Otorhinolaryngologi

Teknik :  
Thorax proyeksi PA

Temuan:  
PARU: Normal  
MEDIASTINUM: Normal  
TRAKEA DAN BRONKUS: Normal  
HILUS: Normal  
PLEURA: Normal  
DIAFRAGMA: Normal  
JANTUNG: Normal CTR: <50%  
AORTA: Normal  
VERTEBRA THORAKAL DAN TULANG-TULANG LAINNYA: Normal  
JARINGAN LUNAK: Normal  
ABDOMEN YANG TERVISUALISASI: Normal  
LEHER YANG TERVISUALISASI: Normal

===== [Conclusion] =====

Kesan:  
Tidak tampak kelainan signifikan cor dan pulmo pada pemeriksaan saat ini.

