



PERIODIC MEDICAL REPORT  
LAPORAN PEMERIKSAAN KESEHATAN BERKALA

Tanggal : 20 Desember 2022  
Nama : Tn. Yudhi Murdana  
Jenis kelamin : Laki-Laki  
Umur :38Tahun  
Perusahaan : PT. Inspektindo Sinergi Persada

**TO WHOM IT MAY CONCERN**  
THIS MEDICAL REPORT

Tanggal Pemeriksaan : 13 Januari 2022

No. Register : -

NAMA : **Tn. Yudhi Murdana**  
*Name*

JENIS KELAMIN : Laki-Laki  
*Sex*

STATUS : -  
*Married State*

UMUR : 38 Tahun  
*Age*

KEBANGSAAN : Indonesia  
*Nationality*

PERUSAHAAN : **PT. Inspektindo Sinergi Persada**  
*Company*

ALAMAT SURAT : -  
*Postal Address*

ALAMAT RUMAH : Jl. Kemuning Kel. Balik Alam  
*Home Address*

DOKTER PEMERIKSA : **dr. Ana**  
*Examining Doctor*

ALAMAT DOKTER : **RS – PERMATA HATI HEALTH CHECK UP**  
*Practice Address*  
Jl. Jend. Sudirman No. 37  
Duri - Riau



## I. ANAMNESA

KELUHAN SEKARANG : Tidak ada keluhan.  
*Present Complaint*

RIWAYAT PENYAKIT DAHULU :  
*Past Medical History*

- Kelainan Jantung dan Sistem Pembuluh darah : Tidak pernah.  
*Heart and Blood Vessel Disorder*
- Penyakit Hati : Tidak pernah.  
*Liver Disease*
- Penyakit Paru : Tidak pernah.  
*Lung Disease*
- Kelainan Saluran Cerna : Tidak pernah.  
*Alimentary Disease*
- Kelainan Saluran Kemih : Tidak pernah.  
*Urinary Tractus Disorder*
- Kencing Manis : Tidak pernah.  
*Diabetes Mellitus*
- Rawat inap : Tidak pernah.  
*Hospitalization*
- Kecelakaan : Tidak pernah.  
*Injuries*
- Tindakan Bedah : Tidak pernah.  
*Surgical Procedure*
- Obat - obatan : Tidak pernah.  
*Medication*
- Lain - lain : -  
*Others*



TERAKREDITASI DASAR  
KARS

RIWAYAT PENYAKIT KELUARGA  
*Family History*

- Kencing Manis : Tidak ada.
- Diabetes Mellitus
- Darah Tinggi : Tidak ada.
- Hypertension
- Penyakit Jantung : Tidak ada.
- Heart Diseases
- Tumor : Tidak ada.
- Cancer
- Ginjal : Tidak ada.
- Kidney
- Gangguan jiwa : Tidak ada.
- Mental Disorder
- Lain – lain : -
- Others

KEBIASAAN

*Habits*

- Merokok : Ya
- Smoking
- Alkohol : Tidak ada.
- Alcohol
- Olah Raga : Tidak ada.
- Exercise
- Obat – obatan : Tidak ada.
- Medication

**II. PEMERIKSAAN FISIK**  
***Physical Examination***

SISTEM GENERALIS

*General System*

- Tinggi Badan : 160 cm.
- Body Height
- Berat Badan : 74 kg.
- Body Weight



Kulit  
Skin

: Turgor baik, Normal Appearance

- Suhu  
Temperature : Afebris.

KEPALA  
Head

- Rambut  
Hair : Dalam batas normal.

- Mata  
Eye :

	Right Eye / Mata Kanan	Left Eye / Mata Kiri
Konjunctiva	Tidak Anemis	Tidak Anemis
Sclera	Tidak Ikterik	Tidak Ikterik
Pupil	Bulat, Reguler, Reflek cahaya + / +	Bulat, Reguler, Reflek cahaya + / +
Visus	20/20	20/20
Buta Warna	Normal	
Lapangan pandang	Normal	Normal

- Hidung  
Nose : Dalam batas normal.

- Telinga  
Ears :

- Telinga Kanan  
Right Ear : Daun Telinga normal, Cairan (-), Darah (-), Membran timpani utuh.

- Telinga Kiri  
Left Ear : Daun Telinga normal, Cairan (-), Darah (-), Membran timpani utuh.

- Mulut  
Mouth : Lidah : Normal.  
Faring : Normal.  
Tonsil : Normal.

LEHER  
Neck

- Kelenjar Tiroid  
Thyroid Glands : Tidak teraba pembesaran.

- Kelenjar Getah Bening  
Lymph Nodes : Tidak teraba pembesaran.

- Tekanan Vena Jugularis  
Jugular Venous Pressure : Normal.

- Massa  
Masses : Tidak teraba adanya massa.

- Trakea  
Trache : Normal, Posisi ditengah.

DADA  
Chest

- Sistem Respirasi  
*Respiratory System* :
  - Bentuk  
*Shape* : Normothorax.
  - Gerakan  
*Movement* : Simetris, sama kanan dan kiri.
  - Frekwensi Pernafasan  
*Respiratory Rate* : 20 x / menit.
  - Suara Pernafasan  
*Respiratory Sound* : Vesikuler normal, Wheezing tidak ada, Ronchi tidak ada.
  
- Sistem Kardiovaskuler  
*Cardiovascular System* :
  - Frekwensi Jantung  
*Heart Rate* : 74 x / menit Reguler.
  - Nadi Perifer  
*Peripheral Pulses* : 74 x / menit.
  - Vena – Vena  
*Veins* : Normal.
  - Tekanan Darah  
*Blood Pressure* : 110/80 mmHg.
  - Bunyi Jantung  
*Heart Sound* : Normal. Bising tidak ada.
  - Edema  
*Oedema* : Tidak ada.
  - Pembuluh Darah  
*Blood Vessel* : Normal.
  - Lain-lain  
*Others* : -

Abdomen

- Sistem Saluran Cerna :  
*Gastro Intestinal System*
  - Abdominal General : Normal.  
*Abdomen*
  - Hati : Tidak teraba pembesaran.  
*Liver*
  - Limpa : Tidak teraba pembesaran.  
*Spleen*
  - Massa : Tidak teraba adanya massa.  
*Masses*
  - Asites : Tidak ada  
*Ascites*
  - Pemeriksaan Anus : Dalam batas normal.  
*Rectal Touser*
  
- Pemeriksaan Hernia :
  - Inspeksi : Dalam batas normal.
  - Palpasi : Dalam batas normal.
  - Manuver Valsava : -/-
  
- Sistem Saluran Kemih :  
*Genito Urinary System*
  - Ginjal : Ballotemen negatif kiri dan kanan. Normal.  
*Kidney*
  - Alat Kelamin : Dalam batas normal..  
*External Genitalia*
  - Lain-lain : -  
*Others*

ANGGOTA GERAK

*Extremities*

- Anggota gerak atas :  
*Upper Extremities*

	<b>Kanan</b>	<b>Kiri</b>
* Sensorik	Normal	Normal
* Motorik	5/5/5	5/5/5
* Gerakan	Normal kesegala arah	Normal kesegala arah



- Anggota gerak bawah :  
*Lower Extremities*

	Kanan	Kiri
* Sensorik	Normal	Normal
* Motorik	5/5/5	5/5/5
* Gerakan	Normal kesegala arah	Normal kesegala arah

SISTEM SYARAF PUSAT :  
*Central Nervous System*

- Sistem Cranial : Normal.  
*Cranial System*
- Motorik : Normal.  
*Motor System*
- Sensorik : Normal.  
*Sensor System*
- Tanda – tanda Cerebellar : Normal.  
*Cerebellar Signs*
- Refleks Fisiologi : + / + Normal.  
*Physiological Reflex*
- Refleks Patologis : - / -  
*Pathological Reflex*

SISTEM LOKOMOTIF :  
*Locomotiv0e System*

- Tulang Punggung : Normal.  
*Spine*
- Tungkai dan Lengan : Normal.  
*Limbs*
- Tangan : Normal.  
*Hands*
- Kaki : Normal.  
*Foot*
- Sendi : Normal.  
*Joint*
- Otot - otot : Normal.  
*Muscles*





**PEMERIKSAAN LABORATORIUM**  
***Laboratory Examination***

Nama : YUDHI MURDANA  
T. Lahir : 29-10-1984

Tanggal : 20 Desember 2022  
Ket. Klinis : Medical Check Up

**\* BLOOD / Darah :**

- Hemoglobin	:	14.8	gr %	( L 12 – 16 ) ( P 12 – 14 )
- Lekosit	:	8.020	/ mm 3	( 5 - 10,0 )
- LED	:	5/10	/ mm 2	( L < 20 )
- Eritrosit	:	4.9 Jt	0,5/UI	( L 4,5 -5,5 ) ( P 4,0 – 50 )
- Trombosit	:	327.000	0,5/m	( 150 – 400 )
- Hematokrit	:	44	%	( L 42 – 54 ) ( P 36 – 48 )
- Hitung jenis	:			
Basofil	:	0	%	( 0 – 1 )
Eosinofil	:	3	%	( 1 – 3 )
Batang	:	2	%	( 0 – 4 )
Segmen	:	51	%	( 50 – 70 )
Limfosit	:	38	%	( 20 – 40 )
Monosit	:	6	%	( 2 – 8 )
- Golongan darah	:	<b>A +</b>		



**\* BLOOD CHEMISTRY / Kimia Darah :**

- Glucosa Nucther	:	100	mg %	( <126 )
- Total Kolesterol	:	248	mg %	( < 200 )
- Triglyserida	:	224	mg %	( < 200 )
- HDL Cholesterol	:	34	mg %	( 40 – 60 )
- LDL Cholestrol	:	170	mg %	(100-129)
- Ureum Darah	:	19	mg %	( 10 – 40 )
- Kreatinin	:	0.4	mg %	( 0,7 – 1,5 )
- Uric Acid	:	8.1	mg %	( 3.4 – 7.0 )
- S.G.O.T.	:	25	U/l	( < 24 )
- S.G.P.T	:	28	U/l	( < 32 )
- GAMMA GT	:	37	U/l	(L=10-71 P=6-42)

**\* URINALYSIS / Urinalisa :**

- Warna	:	Kuning Muda
- BJ	:	1.025
- pH	:	5.5
- Protein	:	( - ) Negatif
- Reduksi	:	( - ) Negatif
- Leukosit	:	( - ) Negatif
- Bilirubin	:	( - ) Negatif
- Urobilin	:	( + ) Positif
- Darah	:	( - ) Negatif
- Keton	:	( - ) Negatif
- Sedimen	:	
Epitel	:	0 – 4 /lp
Lekosit	:	0 – 4 /lp
Eritrosit	:	0 – 2 /lp
Silinder Hyalin	:	( - ) Negatif
Kristal	:	( - ) Negatif
Nitrit	:	( - ) Negatif

Duri, 20 Desember 2022  
Diperiksa oleh,

Rumah Sakit Permata Hati

( Latifah Irwan, S.S.T )





RUMAH SAKIT PERMATA HATI  
Jl. Jendral Sudirman No. 37, Duri - Riau, 28784  
Telp : 0765 -595799, Email: rspermatahati@yahoo.co.id

### PEMERIKSAAN RADIOLOGI

Radiology Examination

Nama Pasien	: M. Yudhi M	Tanggal	: 20 - 12 - 2022
Tanggal Lahir	: 29 - 10 - 1984	Keterangan Klinis	: MCU

\* **Foto Thorax**  
Chest X Ray

- **Paru (Pulmo)** : CORAKAN BRONCHO VASKULER NORMAL  
Lung  
TAK TAMPAK KESURAMAN / INFLTRAT  
SINUS COSTOPRENICUS DAN DIAFRAGMA NORMAL

- **Jantung (Cor)** : CTR < 50%  
Heart  
LETAK, BENTUK, BESAR NORMAL

- **Kesimpulan** : **PARU (PULMO) : TAK TAMPAK KELAINAN.**  
**JANTUNG (COR) : TAK MEMBESAR.**

Duri, 20 - 12 - 2022  
Pemeriksa,

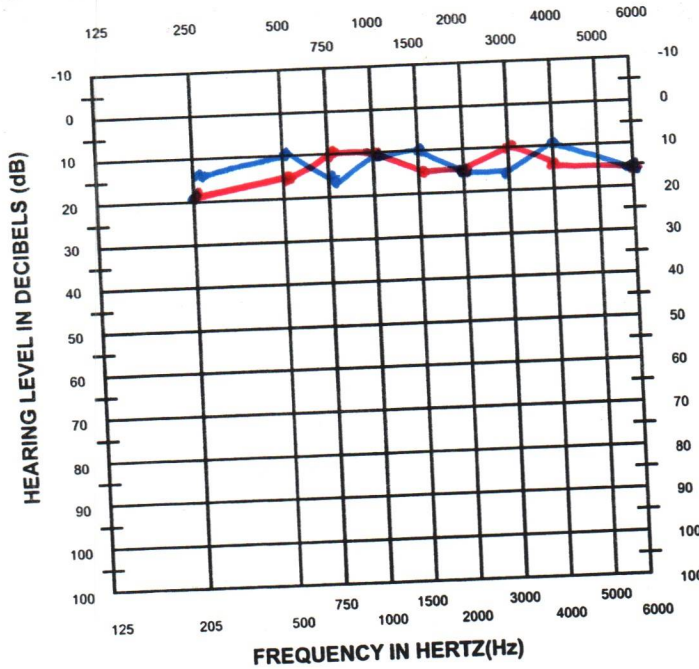
Rumah Sakit  
permatahati

dr. DK. WICAKSANA, Sp Rad  
Radiolog

**PEMERIKSAAN AUDIOMETRI**  
Audiometri Examination

Nama : YUDI MURDANA Tanggal : 20-12-22  
Umur : 29-10-1994 Ket. Klinis : Mlu

NAME YUDI MURDANA DATE 29-10-1984 BY Mlu



AUDIOGRAM KEY	
	Right Left
AC Unmasked	○ ×
AC Masked	△ □
Mastoid Unmasked	◁ ▷
Mastoid Masked	◻ ◻
BC Forehead Masked	┌ └

Both	
BC Forehead Unmasked Sound Field	∇ \$

	Right Ear	Left Ear
SRT		
Discrim		
MCL		
UCL		

- Telinga Kanan : 14
- Telinga Kiri : 12
- Kesan : Ambly dengan 2 ke-2 telinga
- Anjuran : \_\_\_\_\_

Duri, 20-12-22 20...  
Pemeriksa,  
  
Rumah Sakit **permatahati**  
dr. YUSLASNI ROHA, SpTHT KL



patient

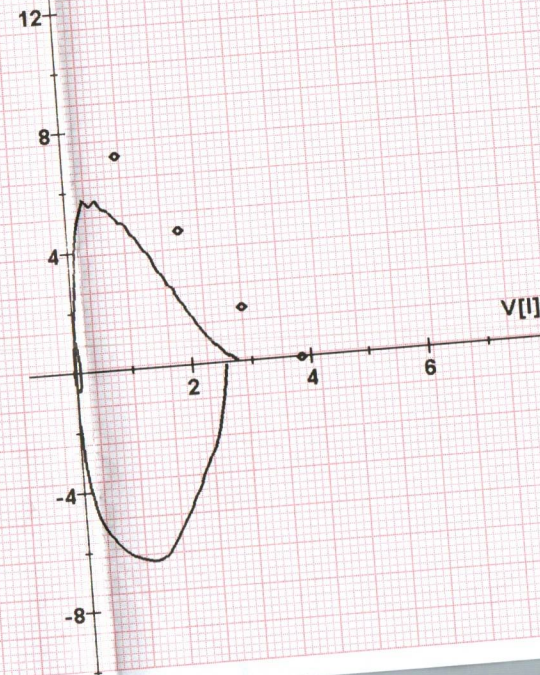
first name: Yudhi  
 surname: Murdana  
 ID: 01  
 sex: male  
 weight: 73kg  
 height: 160cm  
 date of birth: 29.10.1984  
 race: SE Asian  
 smoking: yes

Param	Best	Pred	%Pred	Unit
FVC	2.77	3.87	71.57	l
FEV1	2.48	3.28	75.53	l/s
PEF	5.74	8.35	68.80	%
FEV1/FVC	89.43	80.34	111.31	l/s
MMEF	3.24	4.17	77.78	l/s
MEF75	5.38	7.16	75.08	l/s
MEF50	3.87	4.53	85.31	l/s
MEF25	1.53	1.84	82.96	l/s
FIVC	2.56	-	-	l
Best FVC	2.77	3.87	71.57	l
Best FEV1	2.48	3.28	75.53	l

ambient:

temp: 21°C  
 press: 1003 hPa  
 humidity: 78%

repeatability: +FVC +FEV1 -ACC3  
 acceptability: +EV 0.067l -TEX 2.5s -Plateau  
 predictive values: ECCS/ERS 1993 (\*)  
 interpretation ATS: Restrictive abnormality: Mild



Nama : Yudhi  
Umur : 29-10-1994

Tanggal : 20/02/2022  
Ket. Klinis : MCU

FVC : 71.57  
FEV1 : 75.53  
FEV1/FVS : 111.31  
Kesan : Normal  
Anjuran :

Pemeriksa,

20 DEC 2022  
  
Rumah Sakit  
**permatahati**  
Dr. Anggraini R, SpP  
Spesialis Paru





Nama : Yudhi murdani      Tanggal : 20-12-22  
 Tanggal Lahir : 29-10-1987      Ket. Klinis : inspektindo

	Mata Kanan / Right Eye	Mata Kiri / Left Eye
Visus / Vises	6/6	6/6
Refraksi / Refraction	—	—
Reaksi Cahaya / Reaction to Light	⊕ baik	⊕ baik
Pupil / Pupils	B, isokor	B, isokor
Segment Depan / Anterior Segment	dlu 64 ⊕	dal 62 ⊕
Segment Belakang / Posterior Segment	dlu 62 ⊕	dl 62 ⊕
Tekanan Bola Mata / Ocular Pressure	p = N 20	p = N 20
Gerakan Bola Mata / Eye Movement	baik ke segala arah	sukses ke segala arah
Lapangan Pandang / Perimetri		
Near of Vision		
Jaeger J1	—	—
J2		
J3		
Buta Warna / Color Blindness	TIDAK BUTA WARNA	

Kesan : .....

Anjuran : .....

Duri, .....  
  


**Dr. Saidatul Akmalia, Sp M**  
Ophthalmologist

## KESIMPULAN & ANJURAN *Conclusion & Recommendation*

Dari serangkaian pemeriksaan kesehatan **Tn. Yudhi Murdan**, umur 38 tahun pada 21 Desember 2022 yang telah dilakukan oleh Tim Dokter kami sebagai berikut :

- dr. Ana ( **Dokter umum** )
- dr. Amrizal Amir, SpPD (**Spesialis Penyakit Dalam** )
- dr. DK. Wicaksono, SpR (**Spesialis Radiologi**)
- dr. Syaidatul Sp.M ( **Spesialis Mata** )
- dr. Yuslasni Roha, Sp.THT ( **Spesialis Telinga Hidung Tenggorokan** )
- dr. Angraini, Sp.P ( **Spesialis Paru** )
- dr. Tengku Widya Tri Handayani ( **Koordinator Medical Check Up** )
- **ANAMNESISA**
  - o Keluhan Sekarang : Tidak ada keluhan.
  - o Riwayat Penyakit Dahulu : -
  - o Riwayat Penyakit Keluarga : -
- **PEMERIKSAAN FISIK** :
  - o Mata : Dalam batas normal.
- **LABORATORIUM** :
  - o Darah Lengkap : Dalam batas normal.
  - o Urine Lengkap : Dalam batas normal.
  - o Kimia Darah : **Dislipidemia ( Peningkatan Kolesterol ) : 248 mg/dl**  
**Peningkatan Trigliserida : 224 mg/dl**  
**Peningkatan LDL : 170 mg/dl**  
**Hiperurisemia ( Peningkatan Asam Urat ) : 8.1 mg/dl**
- **RADIOLOGI** : Jantung dan Paru dalam batas normal.
- **AUDIOMETRI** : Ambang dengar telinga kanan dan kiri dalam batas normal.
- **SPIROMETRI** : Dalam batas normal.
- **ELEKTROKARDIOGRAFI** : Dalam batas normal.



**Kesimpulan** : Dari Anamnesa, Pemeriksaan Fisik, Pemeriksaan Laboratorium, Rontgen Photo Thorax, Audiometri, Spirometri dan Elektrokardiografi dapat disimpulkan bahwa kondisi kesehatan yang bersangkutan pada saat ini dalam keadaan :

**DAPAT MELAKUKAN AKTIFITAS PEKERJAAN**

- Catatan :**
- \* Konsultasi ke Dokter Spesialis Penyakit Dalam untuk **Dislipidemia Hiperurisemia**
  - \* Senantiasa mengkonsumsi makanan rendah lemak dan rendah purin
  - \* Berhenti merokok.
  - \* Istirahat cukup dan olah raga yang teratur

Duri, 21 Desember 2022

Rumah Sakit  
**permatapati**  
**dr. Tengku Widya Tri Handayani M.K.M**  
Koordinator Medical checkup