

# MEDICAL CHECK UP REPORT

## HASIL MEDICAL CHECK UP

Patient Name :

Nama Pasien

**R ADI RAMADIAN**

Doctor Name :

Nama Dokter

**dr. Michael Jansen Sulaiman**

Package :

Paket

**PT. INSPEKTINDO SINERGI PERSADA**

SILOAM HOSPITALS LIPPO CIKARANG

19 Juli 2022

# R ADI RAMADIAN

Appointment ID: 125741

No. Appointment

Date of Birth : 21 September 1976

Tanggal Lahir

Gender : Male

Jenis Kelamin

Phone Number : +6281311118337

Nomor Telepon

E-mail : sarni@inspektindo.com

E-mail

## Form Kuesioner Website

No Significant History

## Riwayat Penyakit Dahulu

● Alergi : Ya, Alergi Udang

## Riwayat Vaksinasi

- Hepatitis A : Tidak
- Hepatitis B : Tidak
- Influenza : Tidak
- Human Papilloma Virus : Tidak
- Varicella : Tidak
- Mumps Measles Rubella : Tidak
- Tifoid : Tidak
- Lain-lain : Ya, Vaksin Covid-19 (Dosis 3)

## Riwayat Penyakit Keluarga

## Riwayat Kebiasaan

● Apakah Anda pernah merokok secara teratur? : Ya

- Bila 'Ya', apakah Anda saat ini masih tetap merokok? : Ya, 16 Batang/Hari
- Apakah Anda berolahraga secara teratur? : Tidak
- Apakah Anda mengonsumsi minuman beralkohol? : Tidak

## Untuk wanita - Riwayat Kesehatan Reproduksi

No Significant History

## Antropometri

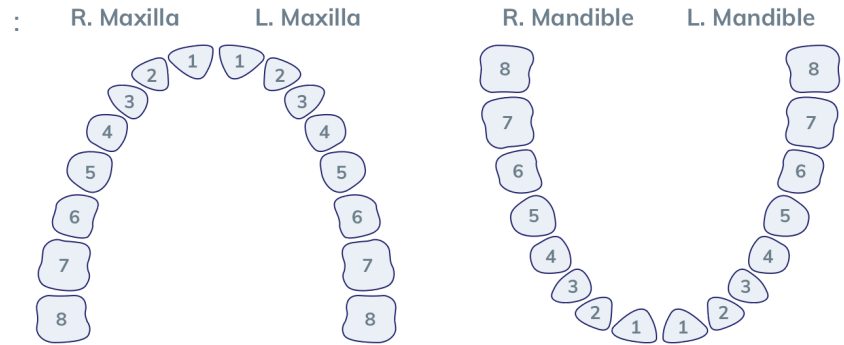
● Tekanan Darah Sistolik	: 110
● Tekanan Darah Diastolik	: 70
● Tekanan Darah	: 110/70 mmHg
● Lingkar Perut	: -
● Nadi	: 70x/menit
● Lingkar Dada Inspirasi	: -
● Lingkar Dada Ekspirasi	: -
● Laju Napas	: 18x/menit
● Berat Badan	: 53.3 kg
● Tinggi Badan	: 166.5 cm
● Indeks Massa Tubuh	: 19.23
● Lingkar Pergelangan Tangan	: -
● Lingkar Leher	: -
● Penampakan Umum	: Normal
● Kulit	: Normal
● Nodus Limfe	: Normal

## Status Generalis

● Ketajaman Visus Mata Kiri	: 20/20
● Lapang Pandang Mata Kiri	: Normal
● Adisi Mata Kiri	: Normal
● Koreksi Mata Kiri	: +0.25, C-0.25x152'
● Ketajaman Visus Mata Kanan	: 20/20
● Lapang Pandang Mata Kanan	: Normal
● Adisi Mata Kanan	: Normal
● Koreksi Mata Kanan	: +0.25, C-0.25x8'
● Buta Warna	: Normal
● Telinga Kiri	: Serumen (+)

- Telinga Kanan
- Hidung
- Mulut
- Gigi
- Gambar Gigi

: Serumen (+)  
 : Tidak ada pemeriksaan selama pandemi  
 : Tidak ada pemeriksaan selama pandemi  
 : Tidak ada pemeriksaan selama pandemi



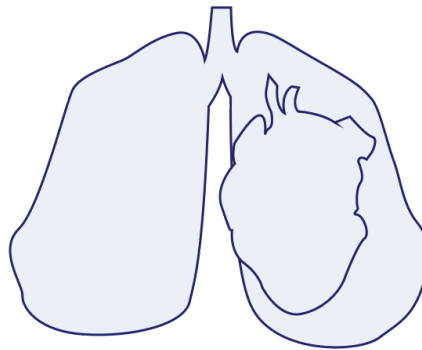
- Tiroid
- Tumor
- Lainnya

: Normal  
 : Normal  
 : Normal

## Toraks

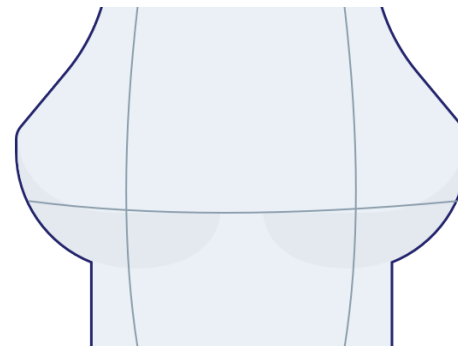
- Paru
- Gambar Toraks

: Normal  
 :



- Payudara
- Gambar Payudara

: Normal  
 :

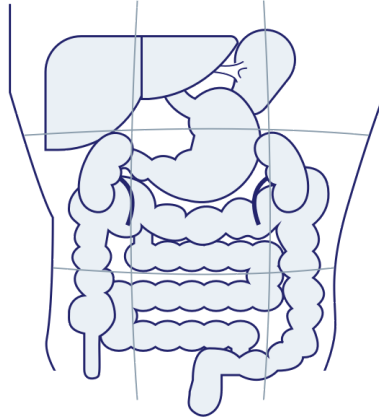


● Jantung : Normal

## Abdomen

● Abdomen : Normal

● Gambar Abdomen :



● Lambung : Normal

● Liver : Normal

● Usus : Normal

● Lien : Normal

● Rektum : Tidak dilakukan pemeriksaan

● Ginjal : Normal

● Tes Hernia : Tidak dilakukan pemeriksaan

## Ekstremitas

● Ekstremitas Atas Kanan : Normal

● Ekstremitas Atas Kiri : Normal

● Ekstremitas Bawah Kanan : Normal

● Ekstremitas Bawah Kiri : Normal

## Saraf

● Motorik : Normal

● Koordinasi : Normal

● Sensorik : Normal

● Refleks : Normal

## Pemeriksaan Dokter Spesialis

- MATA : ODS Presbiop
- DOKTER UMUM : Jaeger Test : J2 F1

## Pemeriksaan Laboratorium

JENIS PEMERIKSAAN	HASIL	NILAI NORMAL
● <b>Darah Lengkap</b>		
● Hemoglobin	17.7 g/dL	13.0 - 18.0
● Jumlah Lekosit	6.2 10 <sup>3</sup> /ul	5.0 - 10.0
● <b>Hitung Jenis</b>		
● Basofil	0 %	0 - 1
● Eosinofil	2 %	1 - 3
● <b>Batang (L)</b>	<b>0 %</b>	<b>2 - 6</b>
● Segmen	58 %	50 - 70
● Limfosit	33 %	20 - 40
● Absolute Lymphocyte Count	2.05 10 <sup>3</sup> /ul	
● Neutrophyl Lymphocyte Rat	1.8	
● Monosit	7 %	2 - 8
● Jumlah Eritrosit	5.78 10 <sup>6</sup> /uL	4.60 - 6.20
● Hematokrit	52.5 %	40.0 - 54.0
● MCV	90.8 fL	80.0 - 96.0
● MCH	30.6 pg	27.0 - 31.0
● MCHC	33.7 g/dL	32.0 - 36.0
● Jumlah Trombosit	236 10 <sup>3</sup> /ul	150 - 400
● Laju Endap Darah	6 mm/jam	0 - 15
● <b>Golongan Darah + Rhesus</b>		
● Golongan Darah	O	
● Rhesus	Positif	
● ALT (SGPT)	20 U/L	0 - 45
● AST (SGOT)	25 U/L	13 - 33
● Gamma GT	24 U/L	5 - 86
● Trigliserida	96 mg/dL	50 - 150
● Kolesterol Total	149 mg/dL	100 - 200
● HDL Direk	50 mg/dL	>= 40
● LDL Direk	84 mg/dL	0 - 130
● <b>Glukosa Puasa</b>		
● Glukosa Darah Puasa	90 mg/dL	60 - 100

● Kreatinin Darah		
● Kreatinin Darah	1.05 mg/dL	0.8 - 1.3
● eGFR	85.3 mL/mnt/1.73 m <sup>2</sup>	CKD EPI GFR Comment >= 60 Normal kidney function Reff : National Kidney Foundation, 2006
● Asam Urat	<b>4.8 mg/dL</b>	<b>3.5 - 7.2</b>
● <b>Lengkap</b>		
● Warna	kuning	Kuning
● Kejernihan	jernih	Jernih
● Berat Jenis	1.020	1.005 - 1.030
● pH	6.0	5.0 - 7.0
● Lekosit Esterase	Negatif /uL	Negatif
● Nitrit	Negatif	Negatif
● Protein	Negatif mg/dL	Negatif
● Glukosa	Negatif mg/dL	Negatif
● Keton	Negatif mg/dL	Negatif
● Urobilinogen	0.6 mg/dL	0.1 - 0.9
● Bilirubin	Negatif	Negatif
● Darah Samar	Negatif /uL	Negatif
● Sedimen		
● Eritrosit	1 cells/uL	<3
● Lekosit	4 cells/uL	<10
● Silinder	Negatif /lpk	
● Sel Epitel	(+)	(+)
● Kristal	Negatif	Negatif
● Lain-lain	Negatif	
● <b>Analisa Faeces Lengkap</b>		
● Warna	kuning	Coklat
● Konsistensi	lembek	Lembek
● Lendir	Negatif	Negatif
● Darah	Negatif	Negatif
● Mikroskopik		
● Eritrosit	2-3 /lpb	



● Leukosit	3-4 /lpb	
● Epitel	Positif /lpb	
● Telur Cacing	Negatif	Negatif
● Amoeba	Negatif	Negatif
● Sisa Makanan		
● Amilum	Negatif	Negatif
● Lemak	Negatif	Negatif
● Serat Tumbuhan	Positif	Negatif
● Darah Samar	Negatif	Negatif
● pH	6.0	
● Glukosa	Negatif	
● Pewarnaan Gram	Ditemukan batang gram negatif	
● Lain - lain	NEGATIF	
● Keterangan	Tidak ditemukan kelainan spesifik	

## Pemeriksaan Penunjang

● Rontgen Thoraks	: Tidak tampak kelainan signifikan cor dan pulmo pada pemeriksaan saat ini
● USG Abdomen	: Tidak Tampak kelainan pada organ intraabdomen yang tervisualisasi saat ini
● Audiometri	: ADS Trauma Akustik
● EKG	: Normal Sinus Rythm
● Treadmill	: Negative Ischemic Response

## Diagnosa

- Presbiopia ODS
- Serumen ADS
- Trauma Akustik

## Saran


- Gunakan kacamata sesuai visus dan kontrol mata setiap 1 tahun
- Irigasi telinga
- Gunakan alat pelindung diri/ear protector pada area kerja >85dB

## Konsultasi

- Konsultasi dokter Spesialis Mata, Kontrol teratur dokter spesialis Mata
- Konsultasi dokter Spesialis THT

## Kesimpulan

- Fit dengan Catatan



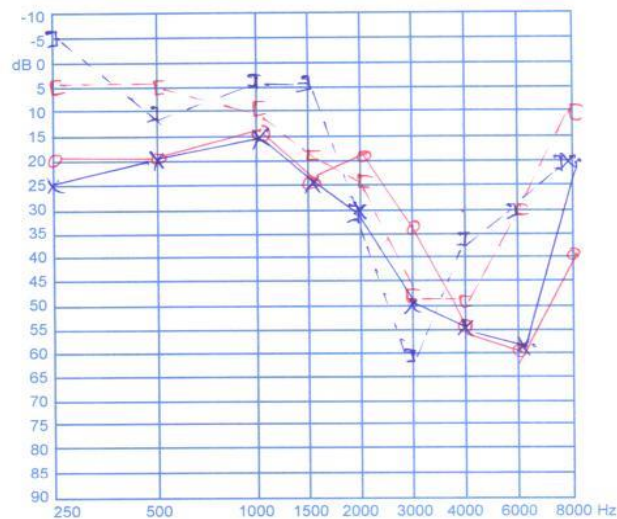
dr. Michael Jansen Sulaiman

## Audiometri



### HASIL PEMERIKSAAN AUDIOMETRI

R ADI RAMADIAN / Male / Ph: 08131118337  
MR No: SHLC.90-08-62-36 / DOB: 21-Sep-1978 (45y 9m 28d)  
CPA2207190025 / 19-Jul-2022 10:22  
N dr. Michael Jansen Sulaiman / INSPEKTINDO SINERGI PERSADA PT  
N



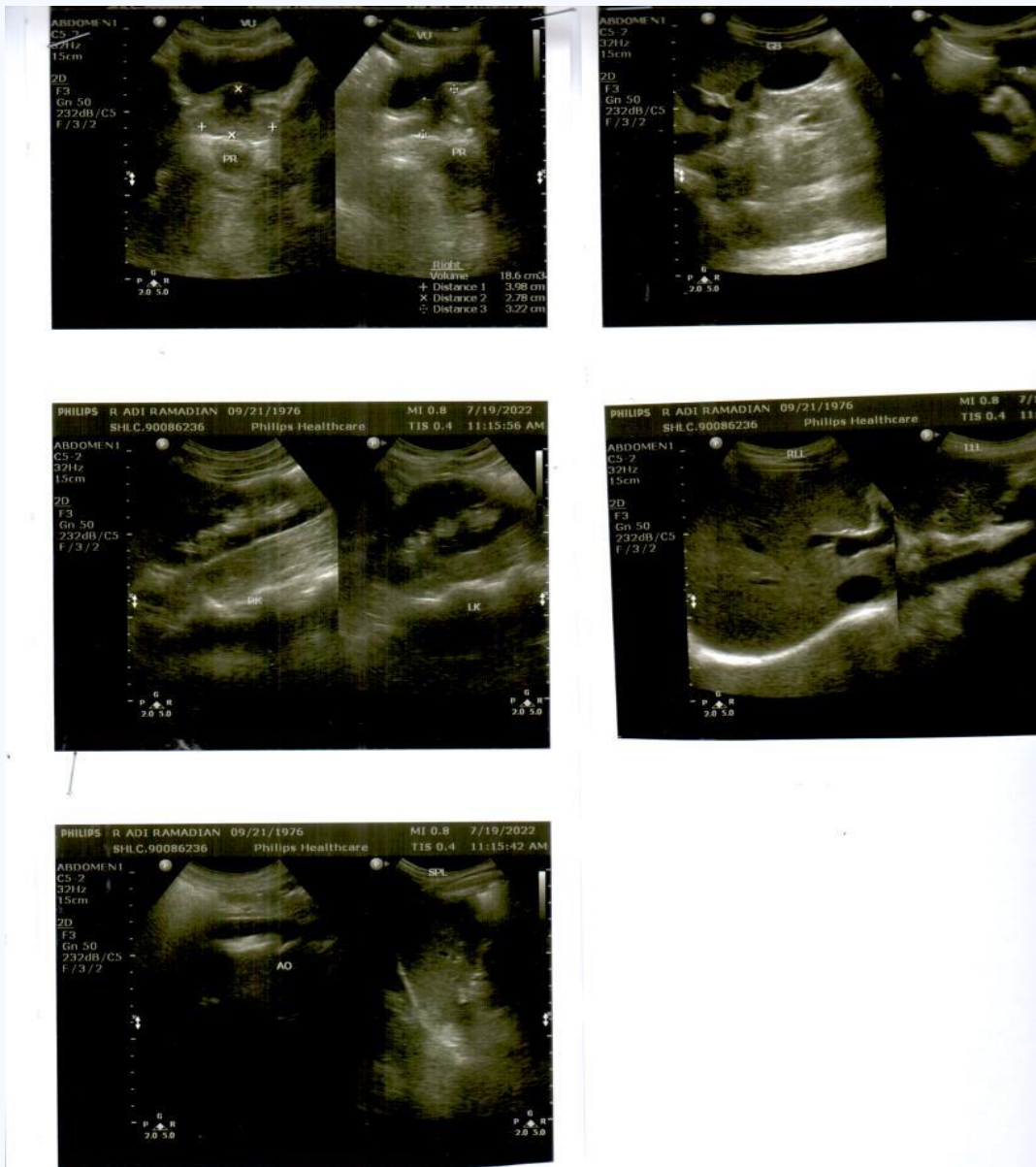
*Handwritten signature*

dr. Bambang Hari Cahaya Sp. THT  
Otorhinolaryngologist

LIPPO CIKARANG  
Jl. M. H. Thamrin Kav. 105, Lippo Cikarang, Bekasi 17550  
Telp: +6221 296-36-900, Fax: +6221 296-36-969

AMA 33-0509/02

## USG Abdomen

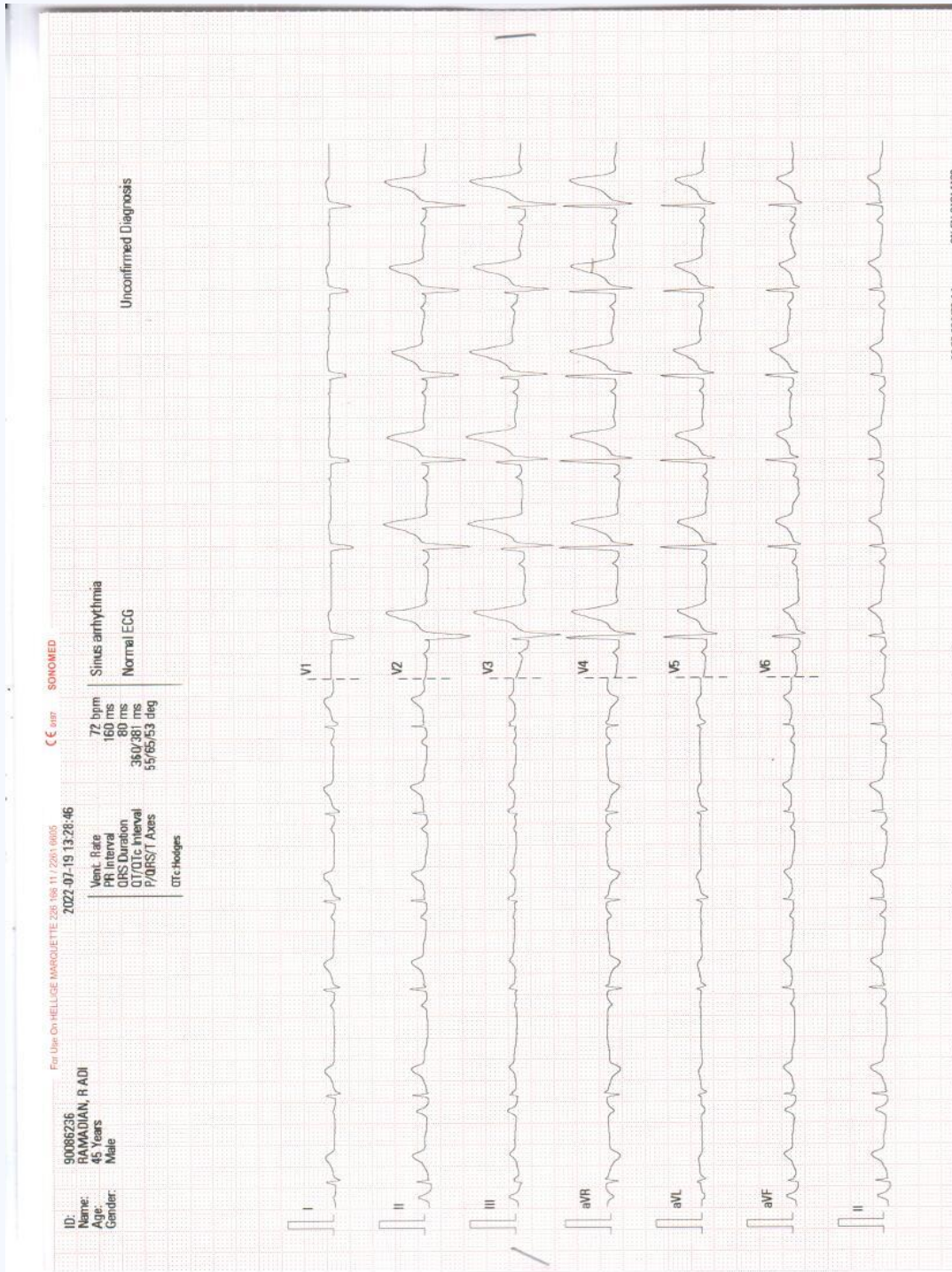


### Cara membuka CD INFINITT RISPACS:

1. Double click "Open Folder to View Files".
2. Double click Folder CDVIEWER
3. Double click ikon CDVIEWER
4. Double click nama pasien untuk membuka gambar.
5. Ketik huruf "R" pada keyboard untuk melihat report.



## EKG 1





## Treadmill 1

Page 1 / 1

RS. Siloam  
Jl. MH Thamrin Kav.105  
Lippo Cikarang

Station  
Telephone:

### EXERCISE STRESS TEST REPORT

Patient Name: RAMADIAN, R ADI  
Patient ID: 90086236  
Height: 166 cm  
Weight: 53.3 kg

DOB: 09/21/1976  
Age: 45yrs  
Gender: Male  
Race: Asian

Study Date: 07/19/2022  
Test Type: Treadmill Stress Test  
Protocol: BRUCE

Referring Physician: dr. Himawan Wicaksono, SpJP  
Attending Physician: dr. Himawan Wicaksono, SpJP  
Technician: Tri Hartanto

Medications:  
--

Medical History:  
MCU

Reason for Exercise Test:  
MCU

Exercise Test Summary

Phase Name	Stage Name	Time in Stage	Speed (km/h)	Grade (%)	HR (bpm)	BP (mmHg)	Comment
PRETEST	SUPINE	00:18	0.00	0.00	74	110/70	
	STANDING	00:44	0.00	0.00	75		
	HYPERV.	00:02	0.00	0.00	75		
	WARM-UP	00:59	1.60	0.00	90		
EXERCISE	STAGE 1	03:00	2.70	10.00	99	110/70	
	STAGE 2	03:00	4.00	12.00	108	110/70	
	STAGE 3	03:00	5.40	14.00	127	130/70	
	STAGE 4	01:30	6.70	16.00	150	130/80	
RECOVERY		01:04	1.90	0.00	123	130/80	

The patient exercised according to the BRUCE for 10:30 min:s, achieving a work level of Max. METS: 12.40. The resting heart rate of 78 bpm rose to a maximal heart rate of 150 bpm. This value represents 85 % of the maximal, age-predicted heart rate. The resting blood pressure of 110/70 mmHg, rose to a maximum blood pressure of 130/80 mmHg. The exercise test was stopped due to --.

Interpretation  
--

Conclusions  
--

Physician \_\_\_\_\_ Technician \_\_\_\_\_

*Normal resting ECG  
chest pain ⊖  
arrhythmia ⊖  
negative ischemic response  
good fitness*

## Treadmill 2

**RAMADIAN, R ADI**  
 Patient ID: 90086236  
 07/19/2022 Male 166 cm 53.3 kg  
 13:36:36 45yrs Asian  
 Meds:

Test Reason: MCU  
 Medical History: MCU

Ref: MD: dr. Himawan Wicaksono, SpJP Ordering MD: dr. Himawan W.  
 Technician: Tri Hartanto Test Type: Treadmill Stress Test  
 Comment:

Tabular Summary

RN: Siloam


BRIJCE: Total Exercise Time: 10:30  
 Max HR: 150 bpm 85% of max predicted 175 bpm HR at rest: 78  
 Max BP: 130/80 mmHg BP at rest: 110/70 Max RPP: 19240 mmHg\*bpm  
 Maximum Workload: 1240 METS  
 Max. ST: -0.90 mm, 0.00 mV/s in I-PRETEST WARM-UP 02:02  
 Arrhythmia: A:191, VBI:1, PVC:11, PSVC:5, PCAP:1

Phase Name	Stage Name	Time in Stage	Speed (km/h)	Grade (%)	Workload (METS)	HR (bpm)	BP (mmHg)	RPP (mmHg*bpm)	VE (ml/min)	ST Level (mm)	Comment
PRETEST	SUPINE	00:18	0.00	0.00	1.0	74	110/70	8140	0	-0.80	
	STANDING	00:44	0.00	0.00	1.0	75			0	-0.80	
	HYPERV.	00:02	0.00	0.00	1.0	75			0	-0.80	
	WARM-UP	00:59	1.60	0.00	1.3	90			0	-0.90	
EXERCISE	STAGE 1	03:00	2.70	10.00	4.6	99	110/70	10890	1	-0.75	
	STAGE 2	03:00	4.00	12.00	7.0	108	110/70	11880	0	-0.45	
	STAGE 3	03:00	5.40	14.00	10.0	127	130/70	16510	0	-0.60	
	STAGE 4	01:30	6.70	16.00	12.4	150	130/80	19500	0	-0.55	
RECOVERY		01:04	1.90	0.00	6.8	123	130/80	15990	0	-0.55	

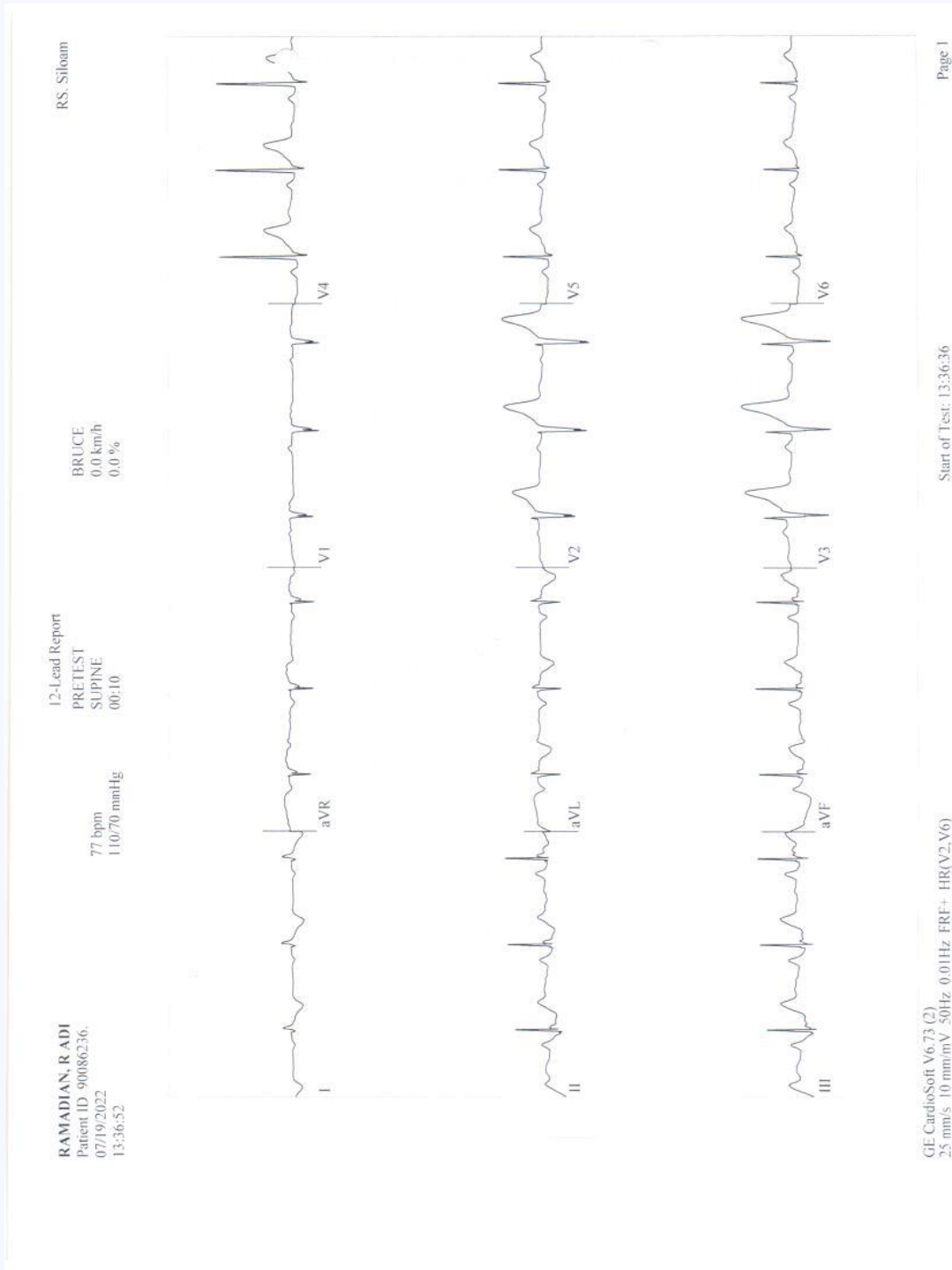GE CardioSoft V6.73 (2)      Unconfirmed      Attending MD: dr. Himawan Wicaksono, SpJP      Page 1



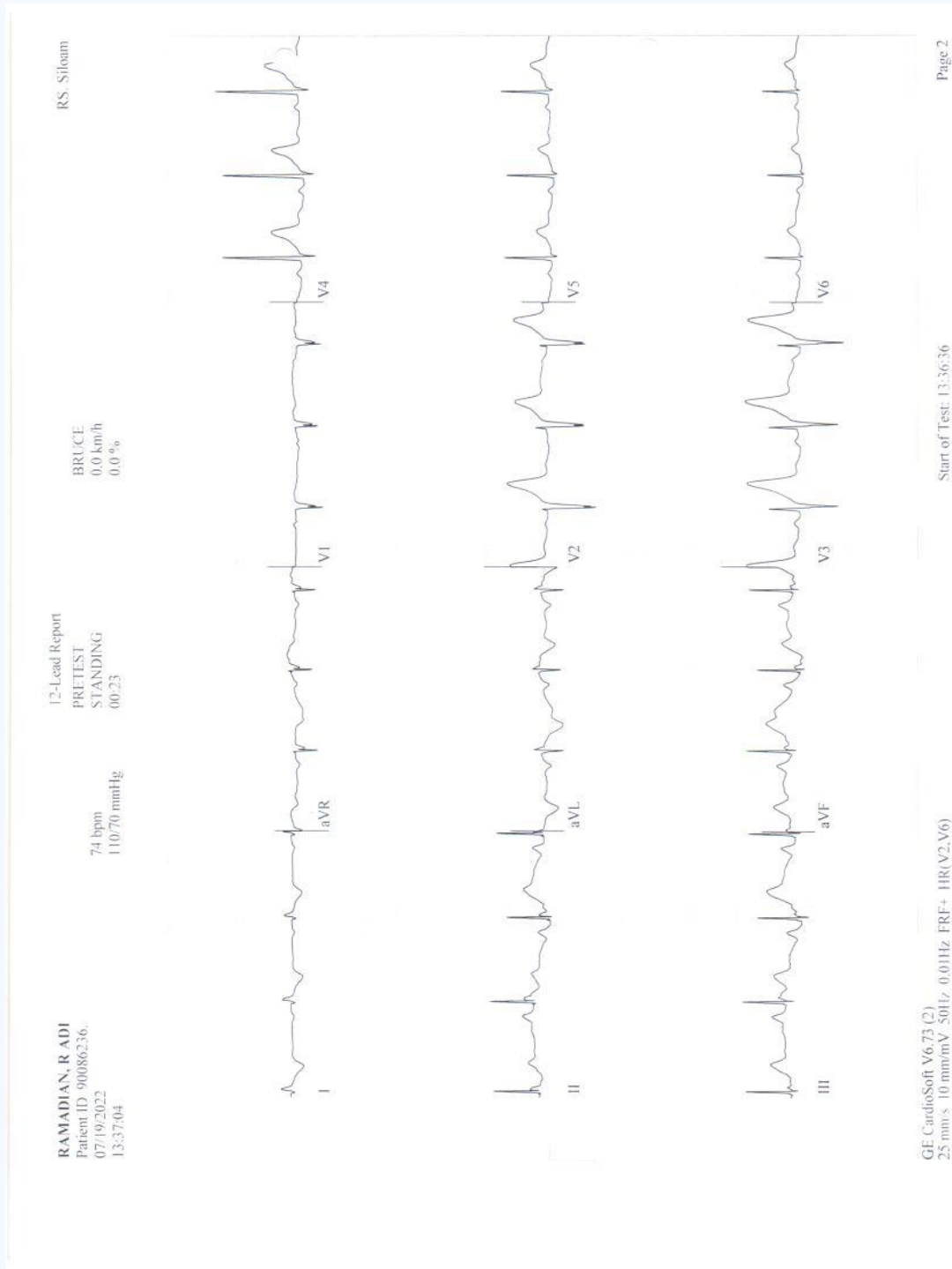## Treadmill 3



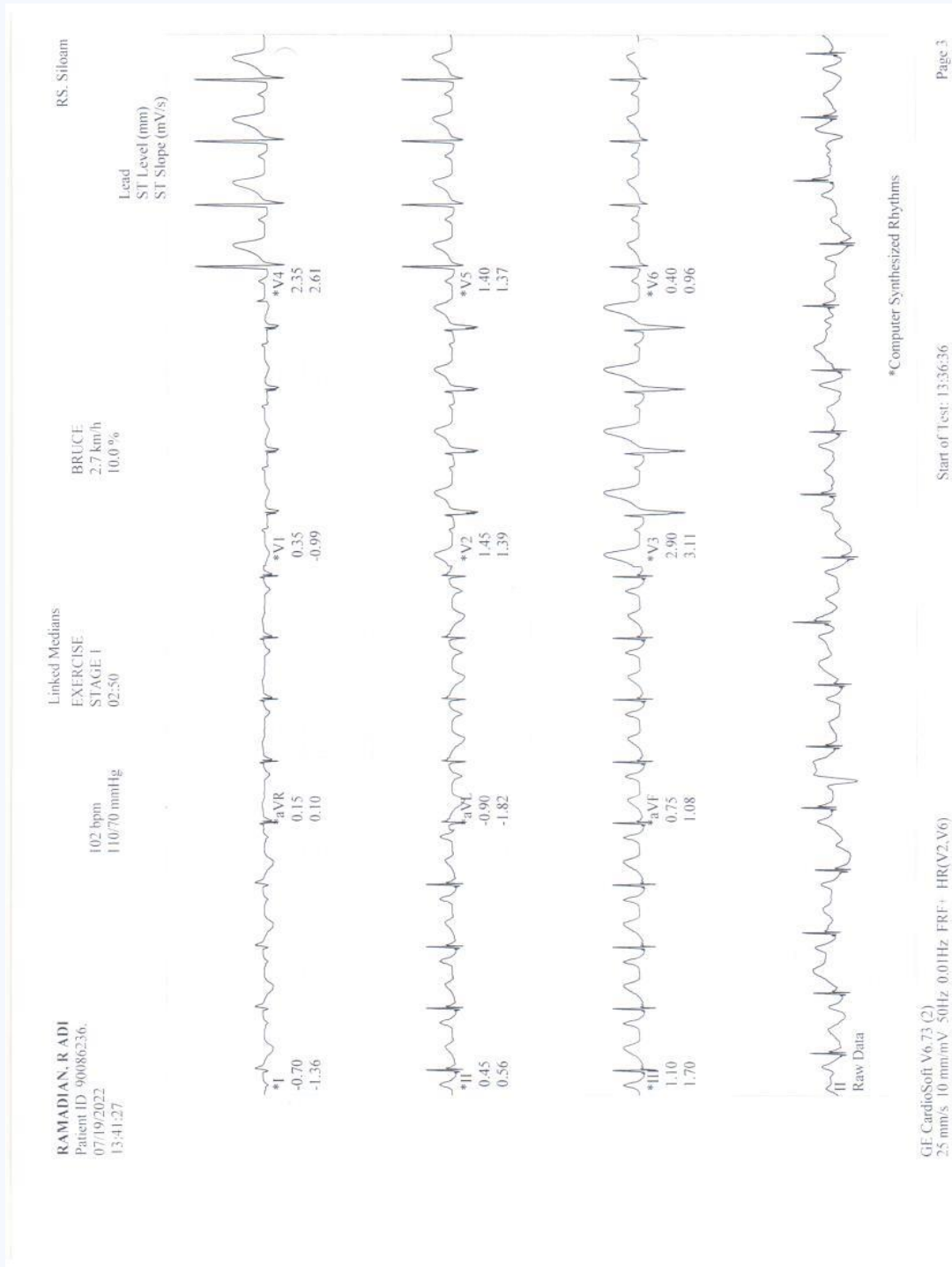
## Treadmill 4



Treadmill 5




## Treadmill 6



0


Treadmill 7





1


## Treadmill 8







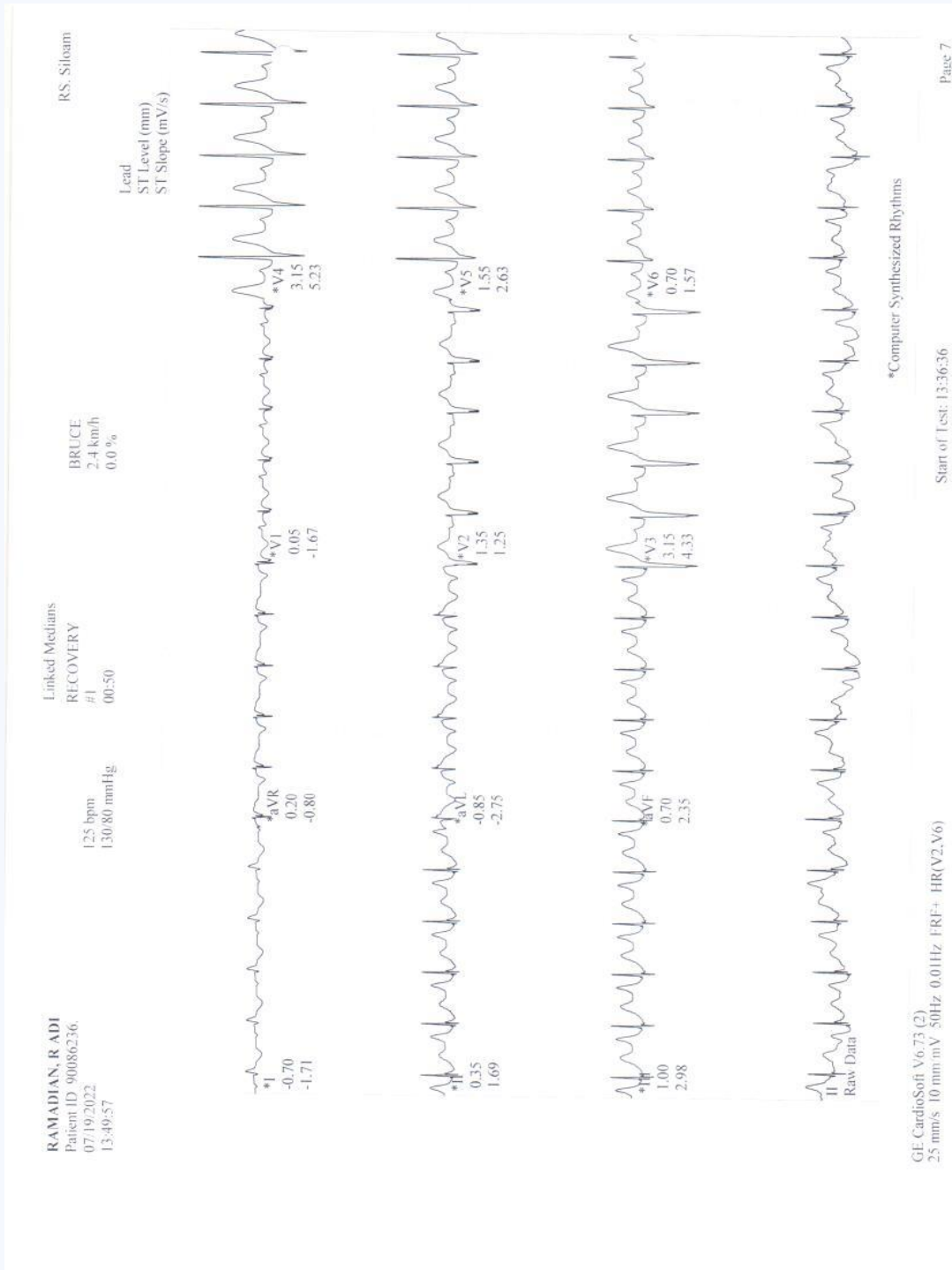
Treadmill 9





3

Treadmill 10





Teknik :

Thorax proyeksi PA

Temuan:

PARU: Normal

MEDIASTINUM: Normal

TRAKEA DAN BRONKUS: Normal

HILUS: Normal

PLEURA: Normal

DIAFRAGMA: Normal

JANTUNG: Normal CTR: <50%

AORTA: Normal

VERTEBRA THORAKAL DAN TULANG-TULANG LAINNYA: Normal

JARINGAN LUNAK: Normal

ABDOMEN YANG TERVISUALISASI: Normal

LEHER YANG TERVISUALISASI: Normal

==== [Conclusion] =====

Kesan:

Tidak tampak kelainan signifikan cor dan pulmo pada pemeriksaan saat ini.

Teknik:

USG whole abdomen

Temuan:

HEPAR: Normal

LIEN: Normal

SISTEM VENA PORTA: Normal

VENA CAVA INFERIOR, VENA HEPATIKA: Normal

SISTEM BILIER: Normal

KANTUNG EMPEDU: Normal

PANKREAS: Normal

GINJAL:

- KANAN: Normal

- KIRI: Normal

SISTEM PELVIOKALISES: Normal

BULI-BULI: Normal

KELENJAR GETAH BENING: Tidak tampak membesar

CAIRAN BEBAS: Tidak ditemukan

PROSTAT: Normal

VESIKULA SEMINALIS: Normal

=====[Conclusion]====

Kesan:

Tidak tampak kelainan pada organ intraabdomen yang tervisualisasi saat ini

