

# MEDICAL CHECK UP REPORT

## HASIL MEDICAL CHECK UP

Patient Name :

Nama Pasien

**JAELANI**

Doctor Name :

Nama Dokter

**dr. Julianto Kemala**

Package :

Paket

**PT. INSPEKTINDO SINERGI PERSADA**

SILOAM HOSPITALS LIPPO CIKARANG

15 September 2022

**Appointment ID:** 149979

No. Appointment

**Date of Birth** : 12 Januari 1989

Tanggal Lahir

**Gender** : Male

Jenis Kelamin

**Phone Number** : +6281211162838

Nomor Telepon

**E-mail** : sarni@inspektindo.com

E-mail

## Form Kuesioner Website

No Significant History

## Riwayat Penyakit Dahulu

- Apakah Anda secara teratur mengonsumsi obat dokter, obat bebas, ataupun suplemen herbal dan sejenisnya? : Ya, Vitamin
- Dirawat di rumah sakit : Ya, Riwayat DBD Tahun 2016

## Riwayat Vaksinasi

- Hepatitis A : Tidak
- Hepatitis B : Tidak
- Influenza : Tidak
- Human Papilloma Virus : Tidak
- Varicella : Tidak
- Mumps Measles Rubella : Tidak
- Tifoid : Tidak
- Lain-lain : Tidak

## Riwayat Penyakit Keluarga

- Hipertensi : Ya, Ibu

## Riwayat Kebiasaan

- Apakah Anda pernah merokok secara teratur? : Ya

- Bila 'Ya', apakah Anda saat ini masih tetap merokok? : Ya, ± 3- Batang/Hari
- Apakah Anda berolahraga secara teratur? : Tidak
- Apakah Anda mengonsumsi minuman beralkohol? : Tidak

## Untuk wanita - Riwayat Kesehatan Reproduksi

No Significant History

## Antropometri

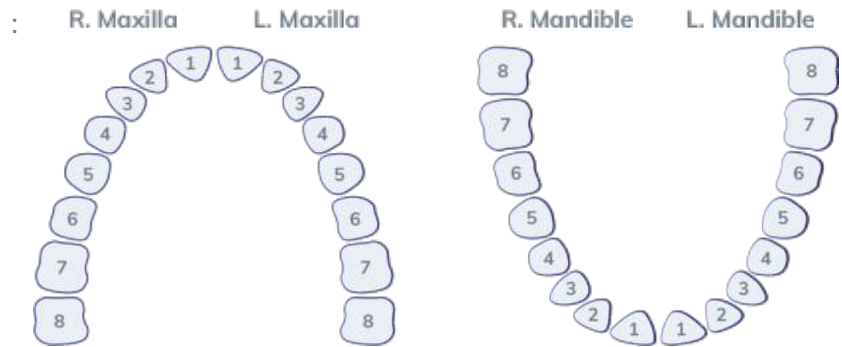
● Tekanan Darah Sistolik	: 120
● Tekanan Darah Diastolik	: 80
● Tekanan Darah	: 120/80 mmHg
● Lingkar Perut	: -
● Nadi	: 76x/menit
● Lingkar Dada Inspirasi	: -
● Lingkar Dada Ekspirasi	: -
● Laju Napas	: 18x/menit
● Berat Badan	: 70.8 kg
● Tinggi Badan	: 173.5 cm
● Indeks Massa Tubuh	: 23.52
● Lingkar Pergelangan Tangan	: -
● Lingkar Leher	: -
● Penampakan Umum	: Normal
● Kulit	: Normal
● Nodus Limfe	: Normal

## Status Generalis

● Ketajaman Visus Mata Kiri	: 20/20
● Lapang Pandang Mata Kiri	: Normal
● Adisi Mata Kiri	: Normal
● Koreksi Mata Kiri	: -0.25, C-1.00x154
● Ketajaman Visus Mata Kanan	: 20/20
● Lapang Pandang Mata Kanan	: Normal
● Adisi Mata Kanan	: Normal
● Koreksi Mata Kanan	: -0.25, C-0.50x19
● Buta Warna	: Normal
● Telinga Kiri	: Normal

- Telinga Kanan
- Hidung
- Mulut
- Gigi
- Gambar Gigi

: Normal  
 : Tidak ada pemeriksaan selama pandemi  
 : Tidak ada pemeriksaan selama pandemi  
 : Tidak ada pemeriksaan selama pandemi



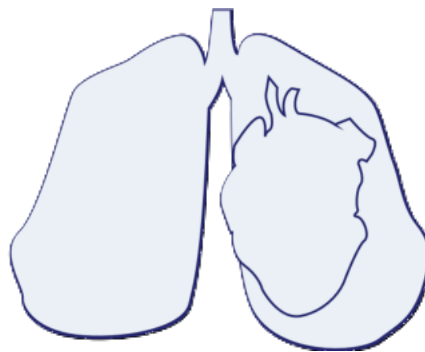
- Tiroid
- Tumor
- Lainnya

: Normal  
 : Normal  
 : Normal

## Toraks

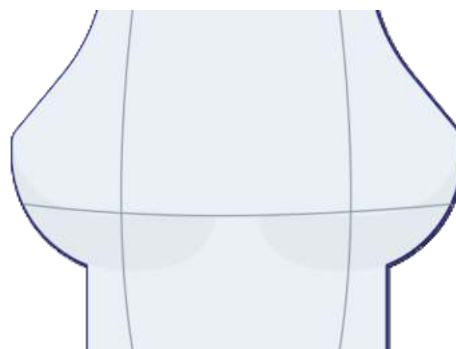
- Paru
- Gambar Toraks

: Normal  
 :



- Payudara
- Gambar Payudara

: Normal  
 :

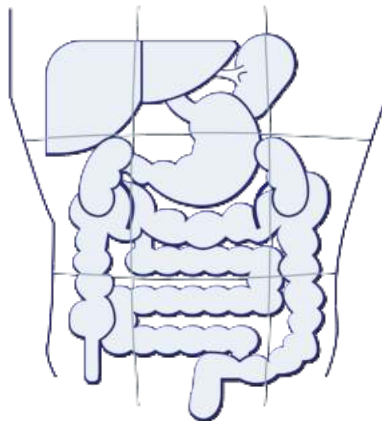


● Jantung : Normal

## Abdomen

● Abdomen : Normal

● Gambar Abdomen :



● Lambung : Normal

● Liver : Normal

● Usus : Normal

● Lien : Normal

● Rektum : Tidak dilakukan pemeriksaan

● Ginjal : Normal

● Tes Hernia : Tidak dilakukan pemeriksaan

## Ekstremitas

● Ekstremitas Atas Kanan : Normal

● Ekstremitas Atas Kiri : Normal

● Ekstremitas Bawah Kanan : Normal

● Ekstremitas Bawah Kiri : Normal

## Saraf

● Motorik : Normal

● Koordinasi : Normal

● Sensorik : Normal

● Refleks : Normal

## Pemeriksaan Dokter Spesialis

- MATA : Emetropia ODS
- DOKTER UMUM : Jaeger Test : Jaeger 1

## Pemeriksaan Laboratorium

JENIS PEMERIKSAAN	HASIL	NILAI NORMAL
● Darah Lengkap		
● Hemoglobin	16.0 g/dL	13.0 - 18.0
● Jumlah Lekosit	7.2 10 <sup>3</sup> /ul	5.0 - 10.0
● Hitung Jenis		
● Basofil	0 %	0 - 1
● Eosinofil	3 %	1 - 3
● Batang (L)	1 %	2 - 6
● Segmen	55 %	50 - 70
● Limfosit	32 %	20 - 40
● Absolute Lymphocyte Count	2.30 10 <sup>3</sup> /ul	
● Neutrophyl Lymphocyte Rat	1.8	
● Monosit (H)	9 %	2 - 8
● Jumlah Eritrosit	5.46 10 <sup>6</sup> /uL	4.60 - 6.20
● Hematokrit	47.2 %	40.0 - 54.0
● MCV	86.4 fL	80.0 - 96.0
● MCH	29.3 pg	27.0 - 31.0
● MCHC	33.9 g/dL	32.0 - 36.0
● Jumlah Trombosit	299 10 <sup>3</sup> /ul	150 - 400
● Laju Endap Darah	10 mm/jam	0 - 15
● Golongan Darah + Rhesus		
● Golongan Darah	A	
● Rhesus	Positif	
● ALT (SGPT)	17 U/L	0 - 45
● AST (SGOT)	16 U/L	13 - 33
● Gamma GT	13 U/L	5 - 86
● Trigliserida	71 mg/dL	50 - 150
● Kolesterol Total	177 mg/dL	100 - 200
● HDL Direk	63 mg/dL	>= 40
● LDL Direk	102 mg/dL	0 - 130
● Glukosa Puasa		
● Glukosa Darah Puasa	85 mg/dL	60 - 100

● Kreatinin Darah		
● Kreatinin Darah	1.11 mg/dL	0.8 - 1.3
● eGFR	86.8 mL/mnt/1.73 m <sup>2</sup>	CKD EPI GFR Comment >= 60 Normal kidney function Reff : National Kidney Foundation, 2006
● <b>Asam Urat (H)</b>	<b>7.7 mg/dL</b>	<b>3.5 - 7.2</b>
● <b>Lengkap</b>		
● Warna	kuning	Kuning
● Kejernihan	jernih	Jernih
● Berat Jenis	1.020	1.005 - 1.030
● pH	6.5	5.0 - 7.0
● Lekosit Esterase	Negatif /uL	Negatif
● Nitrit	Negatif	Negatif
● Protein	Negatif mg/dL	Negatif
● Glukosa	Negatif mg/dL	Negatif
● Keton	Negatif	Negatif
● Urobilinogen	0.5 mg/dL	0.1 - 0.9
● Bilirubin	Negatif	Negatif
● Darah Samar	Negatif /uL	Negatif
● Sedimen		
● Eritrosit	1 cells/uL	<3
● Lekosit	4 cells/uL	<10
● Silinder	Negatif /lpk	
● Sel Epitel	(+)	(+)
● Kristal	Negatif	Negatif
● Lain-lain	Negatif	
● <b>Analisa Faeces Lengkap</b>		
● Warna	coklat	Coklat
● Konsistensi	lembek	Lembek
● Lendir	Negatif	Negatif
● Darah	Negatif	Negatif
● Mikroskopik		
● Eritrosit	2-4 /lpb	



● Leukosit	3-5 /lpb	
● Epitel	Positif /lpb	
● Telur Cacing	Negatif	Negatif
● Amoeba	Negatif	Negatif
● Sisa Makanan		
● Amilum	Negatif	Negatif
● Lemak	Negatif	Negatif
● Serat Tumbuhan	Positif	Negatif
● Darah Samar	Negatif	Negatif
● pH	6.5	
● Glukosa	Negatif	
● Pewarnaan Gram	Ditemukan batang gram negatif	
● Lain - lain	Negatif	
● Keterangan	Tidak ditemukan kelainan spesifik	

## Pemeriksaan Penunjang

● Rontgen Thoraks	: Tidak tampak kelainan signifikan cor dan pulmo pada pemeriksaan saat ini
● Audiometri	: ADS Dalam Batas Normal
● EKG	: Normal Sinus Rythm

## Diagnosa

- Overweight
- Asam urat meningkat

## Saran

- Diet rendah kalori, Olahraga teratur minimal 3 kali seminggu (kurang lebih 30menit tiap kali olahraga)
- Diet rendah asam urat/purin

## Konsultasi

- Konsultasi Dokter Spesialis Gizi Klinik
- Konsultasi dokter Spesialis Penyakit Dalam

## Kesimpulan

- Fit dengan Catatan



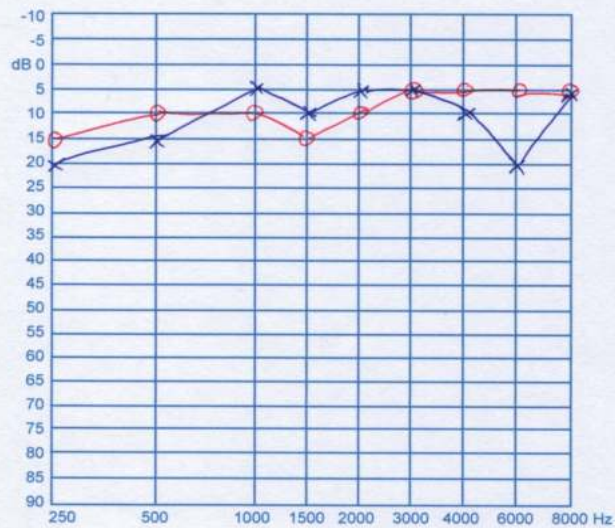
dr. Julianto Kemala

Audiometri



HASIL PEMERIKSAAN  
AUDIOMETRI

JANELANI / Male / Ph: 081211182838  
MR No: SHLC.90-11-97-72 / DOB: 12-Jan-1988 (33y 8m 3d)  
CPA2209150024 / 15-Sep-2022 10.36  
dr. Julianto Kemala / INSPEKTINDO SINERGI PERSADA PT



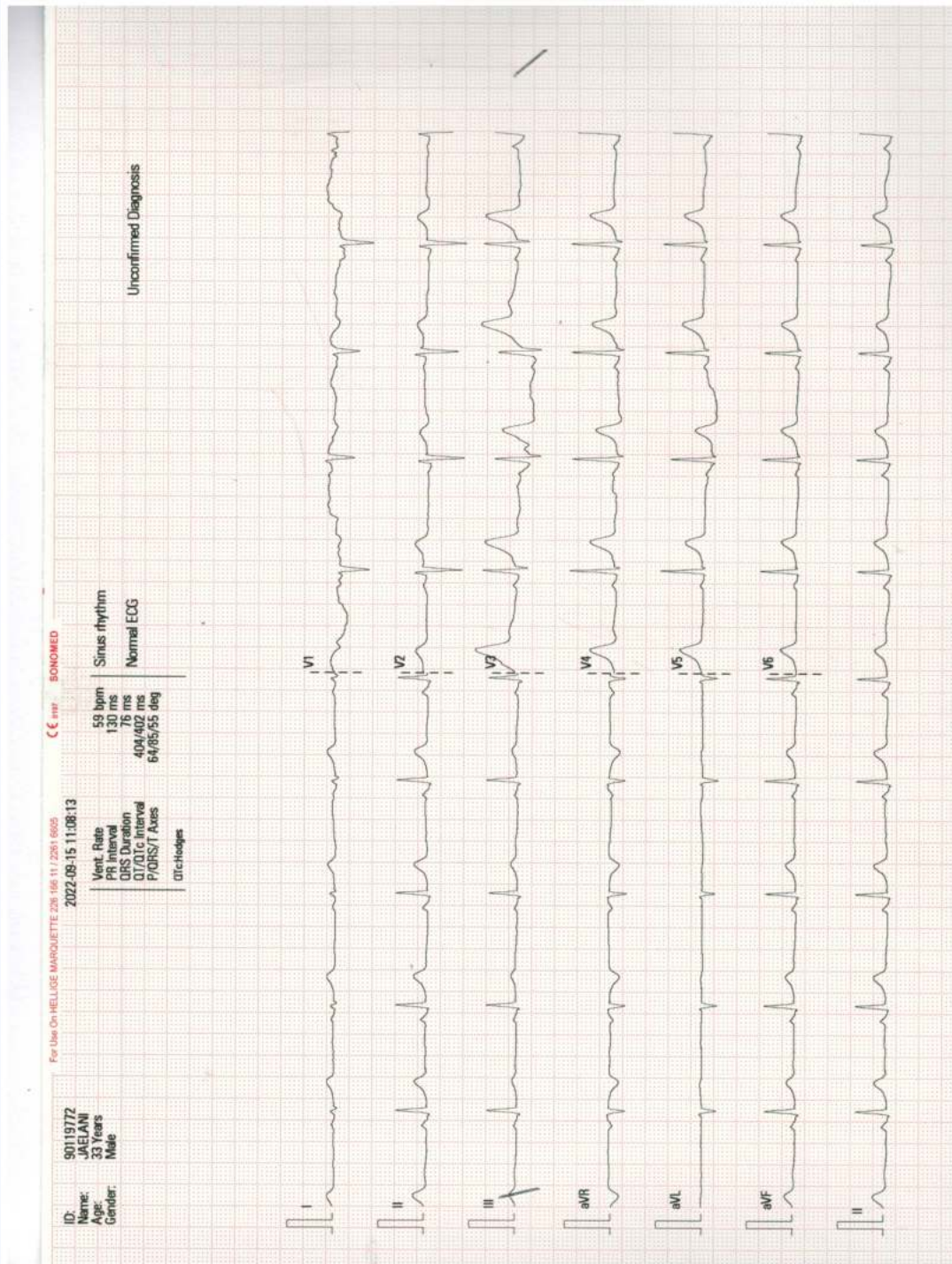
Normal

dr. Christian Harjo Suswianto, SpTHT-KL  
Dokter Spesialis Telinga Hidung Tenggorok Kepala & Leher  
No SIP : 503/363/DPMP/SP/Sp/2021

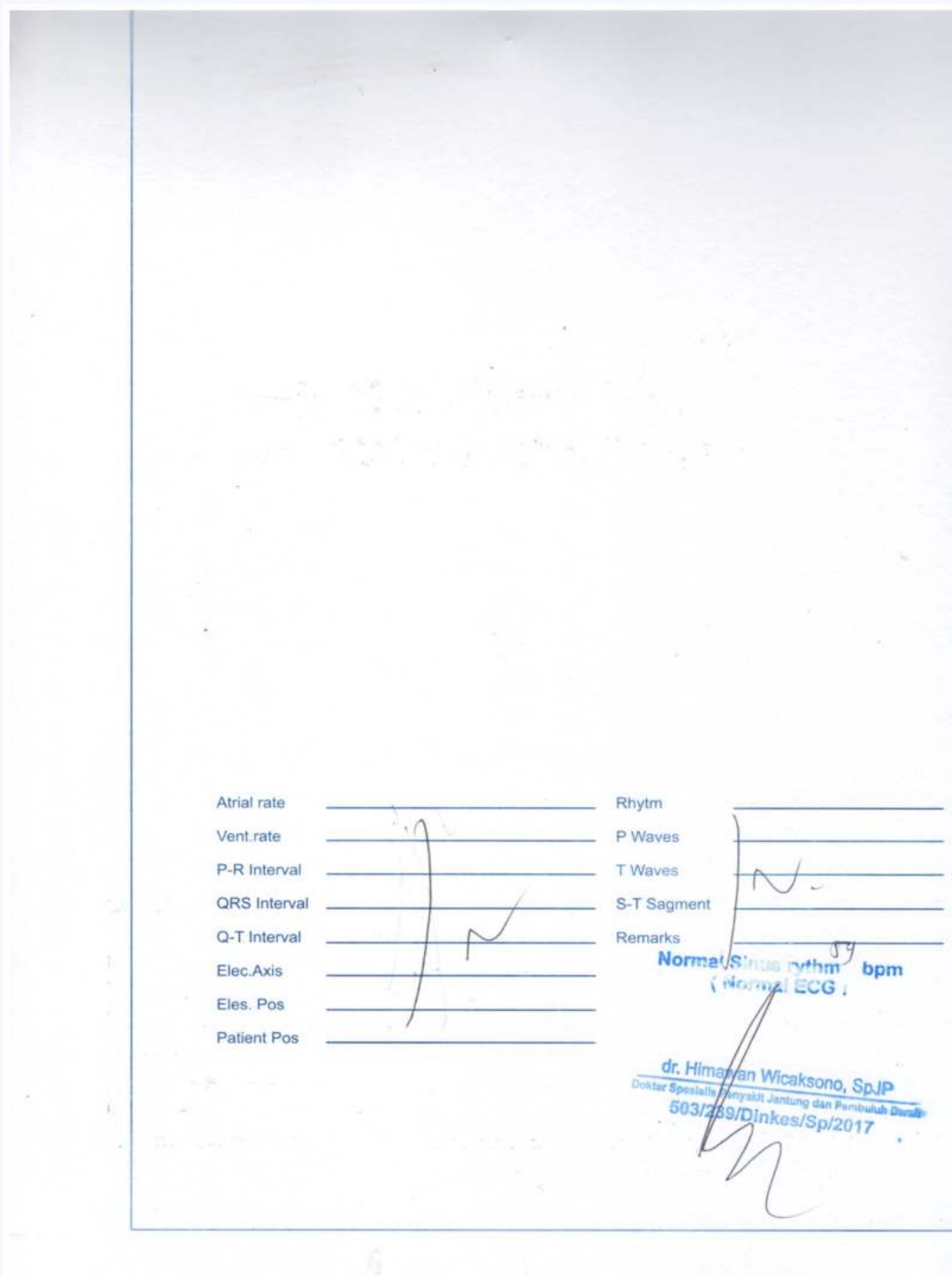
LIPPO CIKARANG  
Jl. M.H. Thamrin Kav. 105, Lippo Cikarang, Bekasi 17550  
Telp. +6221 296-36-900, Fax: + 6221 296-36-969

AMA 33-0509

## EKG 1



## EKG 2



Teknik:

Thorax proyeksi PA

Temuan:

PARU: Normal

MEDIASTINUM: Normal

TRAKEA DAN BRONKUS: Normal

HILUS: Normal

PLEURA: Normal

DIAFRAGMA: Normal

JANTUNG: Normal CTR: <50%

AORTA: Normal

VERTEBRA THORAKAL DAN TULANG-TULANG LAINNYA: Normal

JARINGAN LUNAK: Normal

ABDOMEN YANG TERVISUALISASI: Normal

LEHER YANG TERVISUALISASI: Normal

===== [Conclusion] =====

Kesan:

Tidak tampak kelainan signifikan cor dan pulmo pada pemeriksaan saat ini.

