

**KESIMPULAN & ANJURAN**  
*Conclusion & Recommendation*

Dari serangkaian pemeriksaan kesehatan Tn. YUDHI MURDANA umur 35 tahun yang telah dilakukan oleh Dokter kami pada tanggal 20 Januari 2020, dapat kami rangkumkan sebagai berikut:

- **ANAMNESA**
  - Keluhan Sekarang : Tidak ada keluhan
  - Riwayat Penyakit Dahulu : -
  - Riwayat Penyakit Keluarga : -
  
- **PEMERIKSAAN FISIK** : Dalam batas normal.
- **LABORATORIUM** :
  - Darah Rutin : Dalam batas normal.
  - Urine Lengkap : Warna Kuning Tua
  - Kimia Darah : **Peningkatan Kolesterol : 204 mg/dl**  
**Hipertriglisierida ( Peningkatan Triglisierida ) : 226 mg/dl**  
**Hiperurisemia ( peningkatan Asam Urat ) : 9.3 mg/dl**
  
- **HEARING TEST** : Dalam batas normal.
- **ELEKTROKARDIOGRAFI** : Dalam batas normal.
- **RADIOLOGI** : Jantung dan Paru dalam batas normal.
- **SPIROMETRI** : **Restriksi Ringan**

**Kesimpulan** : Dari Anamnesa, Pemeriksaan Fisik, Pemeriksaan Laboratorium dan Elektrokardiografi dapat disimpulkan bahwa kondisi yang bersangkutan pada saat ini :

**DAPAT MELAKUKAN AKTIFITAS PEKERJAAN  
SEBAGAI INSPECTOR**

- Catatan** :
- \* Konsultasi ke Dokter Spesialis Penyakit Dalam untuk **Hipertriglisierida dan Hiperurisemia**
  - \* Konsultasi ke Dokter Spesialis Paru untuk **Restriksi Ringan**
  - \* Senantiasa mengkosumsi makanan rendah lemak dan purin.
  - \* Perbanyak minum air putih 2 liter/hari.
  - \* Berhenti Merokok.
  - \* Istirahat cukup dan olah raga yang teratur minimal 2 kali/seminggu

Duri, 23 Januari 2020

Rumah  
petu  
dr. TENGKU WIDYA  
Kordinator Medical chekup

LAPORAN PEMERIKSAAN KESEHATAN BERKALA

KARYAWAN

LAIN - LAIN

NAMA : YUDI MARDANI / TANGGAL / LAHIR : 29/10/1984 JENIS KELAMIN : Laki-laki  
KOTA : Duri TELEPHONE : 0513 76006860 POSISI KERJA : Inspector

ALAMAT RUMAH : Jln. Kemuning no-06  
PERUSAHAAN : Inspektindo Sinergi

RIWAYAT PENYAKIT DAHULU :

↓

—

RIWAYAT PENYAKIT KELUARGA :

↓

Du (f)  
H (f)

KELUHAN SEKARANG :

↓

—

TINGGI BADAN : 160 cm      BERAT BADAN : 72 kg.  
TEKANAN DARAH : 120/80 mmHg      SUHU : 37 °C  
FREKWENSI PERNAFASAN : 20 x/menit      NADI : 80 x/menit

GINJAL :  
ALAT KELAMIN :  
KELENJER SELA PAHA :

KEPALA : N

HERNIA :  
ANGGOTA GERAK :

MATA : 20/20

SISTEM SYARAF :  
REFLEK NEUROLOGI :

	Mata Kanan	Mata Kiri
Konjungtiva		
Selera	N	N
Pupil		
Visus	20/20	20/20
Refraksi		
Buta Warna	(N)	(N)

VARISES :  
ANUS - RECTUM : Hemorrhoids :  
Prostate :  
Tumor :

Kanan :  
TELINGA : Kiri :  
Membrantimpani :

KULIT :  
RONTGEN  
PHOTO THORAX :

HIDUNG : N

LAIN - LAIN :

MULUT : Lidah :  
Gigi :  
Faring :  
Tonsil :  
Gusi :

KEBIASAAN :  
✓ Merokok : f  
✓ Minum Alkohol : -  
✓ Olah Raga : -  
✓ Obat - obatan : -

LEHER : Kelenjer Thyroid :  
Kelenjer Getah Bening :  
Tekanan Vena Jugularis :  
Massa :  
Trachea :

DADA: Bentuk :  
Gerakan :  
Paru :  
Jantung :  
Khusus untuk perempuan : Payudara

PERUT : Hati :  
Limpa :  
Massa :

**PEMERIKSAAN LABORATORIUM**  
**Laboratory Examination**

Nama : Tn. Yudhi Murdana  
T. Lahir : 29-10-1984

Tanggal : 20 Januari 2020  
Ket. Klinis : Medical Check Up

\* BLOOD / Darah :

- Hemoglobin	:	14.3	gr %	( L 12 – 16 ) ( P 12 – 14 )
- Lekosit	:	6.910	/ mm <sup>3</sup>	( 5 - 10,0 )
- LED	:	5/15	/ mm <sup>2</sup>	( L < 20 )
- Eritrosit	:	4.7	0,5/UI	( L 4,5 - 5,5 ) ( P 4,0 – 50 )
- Trombosit	:	237.000	0,5/m	( 150 – 400 )
- Hematokrit	:	42	%	( L 42 – 54 ) ( P 36 – 48 )
- Hitung jenis	:			
Basofil	:	0	%	( 0 – 1 )
Eosinofil	:	4	%	( 1 – 3 )
Batang	:	2	%	( 0 – 4 )
Segmen	:	45	%	( 50 – 70 )
Limfosit	:	41	%	( 20 – 40 )
Monosit	:	3	%	( 2 – 8 )
- Golongan darah	:	<b>B</b>	Rh +	

\* BLOOD CHEMISTRY / Kimia Darah :

Glucosa Nucther	:	96	mg %	(<126)
- Total Kolesterol	:	204	mg %	(< 220)
- Triglyserida	:	226	mg %	(< 200)
- HDL Cholesterol	:	31	mg %	(40 – 60)
- LDL Cholestrol	:	128	mg %	(100-129)
- Ureum Darah	:	19	mg %	(10 – 40)
- Kreatinin	:	1.1	mg %	(0,7 – 1,5)
- Uric Acid	:	9.3	mg %	(3.4 – 7.0)
- S.G.O.T.	:	22	U/l	(< 24)
- S.G.P.T	:	33	U/l	(< 32)
- Gamma GT	:	45	U/l	(L=10-71 P=6-42)

\* URINALYSIS / Urinalisa :

- Warna	:	Kuning Jernih
- BJ	:	1.015
- pH	:	5.5
- Protein	:	(-) Negatif
- Reduksi	:	(-) Negatif
- Leukosit	:	(-) Negatif
- Bilirubin	:	(-) Negatif
- Urobilin	:	(+) Positif
- Darah	:	(-) Negatif
- Keton	:	(-) Negatif
- Sedimen	:	
Epitel	:	1 - 3 /lp
Lekosit	:	0- 4 /lp
Eritrosit	:	0 - 2 /lp
Silinder	:	(-) Negatif
Kristal	:	(-) Negatif
Nitrit	:	(-) Negatif

Duri, 20 Januari 2020

Diperiksa oleh,

Rumah Sakit  
**permatahati**

( Nelly Susanti, Amd.Ak )



# Rumah Sakit permatahati

## PEMERIKSAAN MATA Eye Examination

Nama : Yudhi Mardana      Tanggal : 20-01-2020  
Tanggal Lahir : 29-10-1984      Ket. Klinis : MOU

	Mata Kanan / Right Eye	Mata Kiri / Left Eye
Visus / Vises	20/20	20/20
Refraksi / Refraction	-	-
Reaksi Cahaya / Reaction to Light	N	N
Pupil / Pupils	N	N
Segment Depan / Anterior Segment	N	N
Segment Belakang / Posterior Segment	N	N
Tekanan Bola Mata / Ocular Pressure	N	N
Gerakan Bola Mata / Eye Movement	N	N
Lapangan Pandang / Perimetri	N	N
Near of Vision	N	N
Jaeger J1	✓	✓
J2	-	-
J3	-	-
Buta Warna / Color Blindness	TIDAK	

Kesan : ..... Normal .....

Anjuran : .....

Duri, ... 20... 20...

**Dr. ANDRI, SpM**  
Ophthalmologist  
SIP : 0211001011517



Rumah Sakit  
**LAPORAN SPIROMETRI**  
Spirometry Report **Permatahati**

Nama : Tn. Yudhi, M  
Umur : 35 th  
Tanggal : 22/01-2020  
Kef. Klinis : MCU

FVC : 69,6 %  
FEV1 : 81,8 %  
FEV1/FVS : 119,3 %  
Kesan :  
Anjuran : Restriksi Ringan

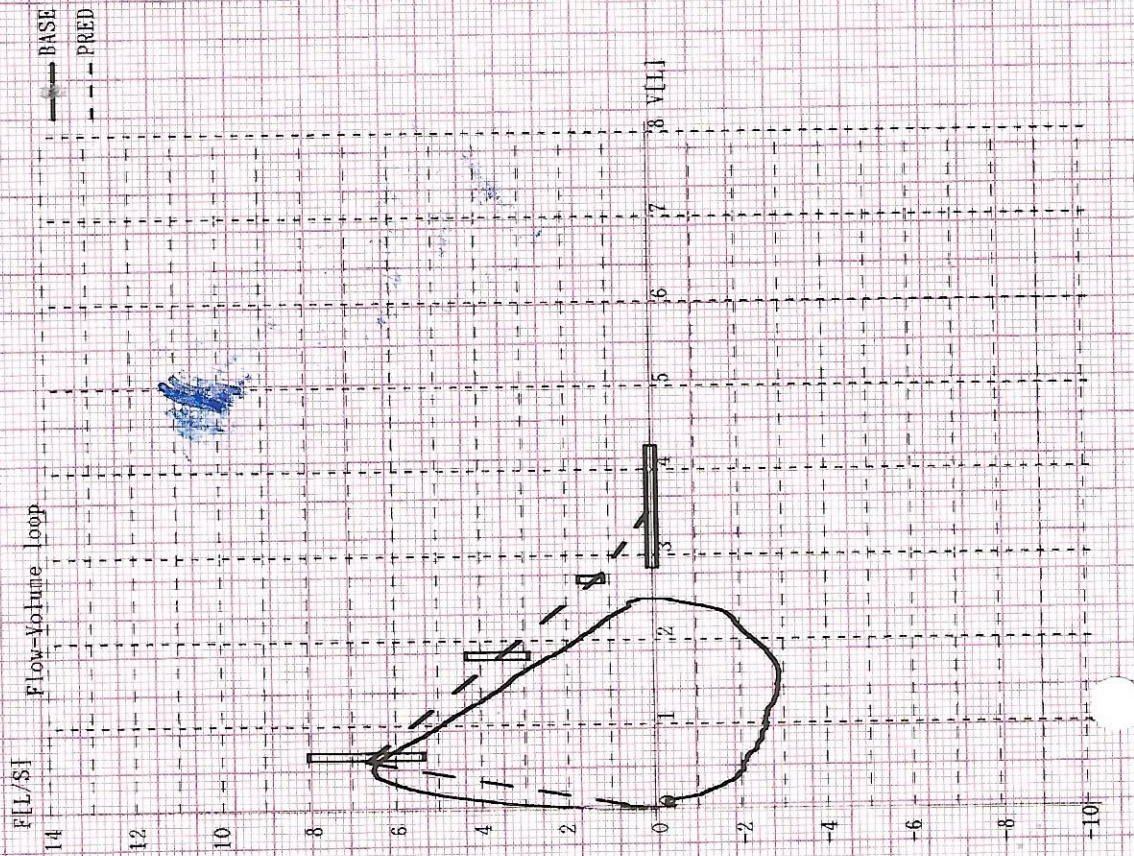
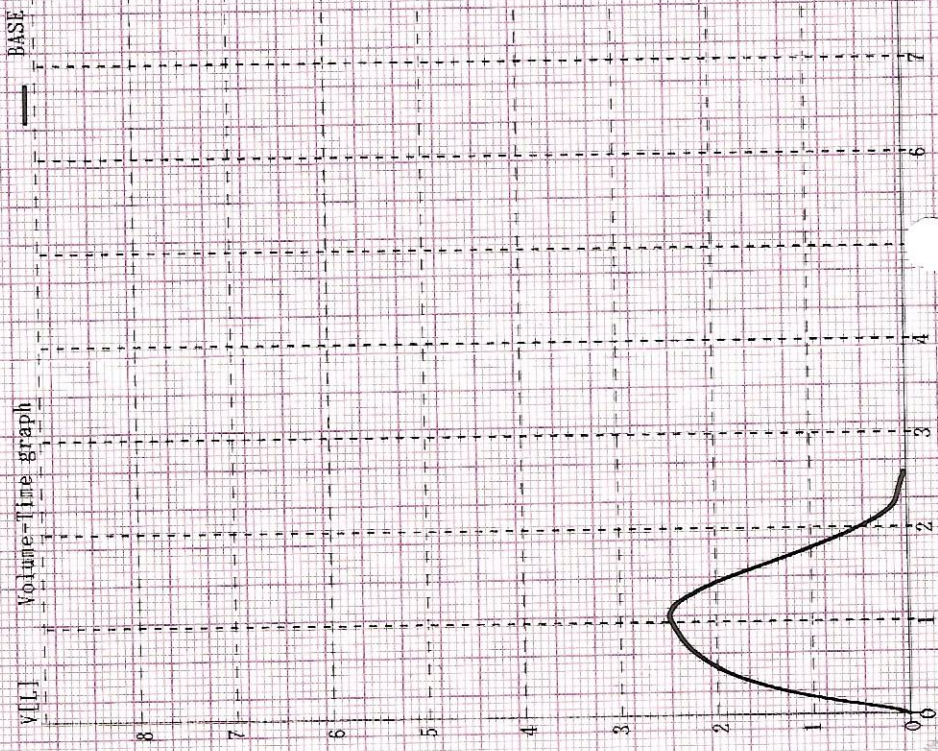Duri, 22-01-2020  
Pemeriksa,  
  
Rumah Sakit  
**Permatahati**  
Dr. Anggraini R, SpP  
Spesialis Paru

Patient

- ID : 1  
 - Name : yudhi w  
 - Sex : Male  
 - Age : 35years  
 - Weight : 73kg  
 - Height : 160cm  
 - Race : Oriental  
 - Smoke : Yes  
 (1/2 Pack/Day - 0years)

FVC prediction formula : Knudson/ITS  
 - Result : Mild restriction

	FVC	FEV1	FEV1/FVC	FFV	FFV 25-75%	FFV 75-85%	PEF	PEF 25%	PEF 50%	PEF 75%	BEST	PRED	%PRED	MEAS1	MEAS2	MEAS3
	[ L ]	[ L ]	[ % ]	[ LPS ]	[ LPS ]	[ LPS ]	[ LPS ]	[ LPS ]	[ LPS ]	[ LPS ]	2.49	3.58	69.6	2.49	0.00	0.00
											2.47	3.04	81.1	2.47	0.00	0.00
											99.11	83.10	119.3	99.11	0.00	0.00
											5.56	6.14	90.5	5.56	0.00	0.00
											3.89	2.95	181.7	3.89	0.00	0.00
											1.78	1.04	170.1	1.78	0.00	0.00
											6.68	6.67	100.1	6.68	0.00	0.00
											6.34	6.54	96.8	6.34	0.00	0.00
											4.25	3.62	117.3	4.25	0.00	0.00
											2.23	1.43	156.2	2.23	0.00	0.00



LAPORAN RADIOLOGI  
Radiology Report

Rumah Sakit



permatahati

Nama : Tn. Yudhi Mardana  
Tgl Lahir : 29-10-1984

Tanggal : 20-01-2020  
Ket. Klinis : MCU

\* Foto Thorax

Chest X Ray

Paru : CORAKAN BRONCHO VASKULER NORMAL.  
Lung : TAK TAMPAK KESURAMAN / INFLILTRAT.  
SINUS COSTOPRENICUS DAN DIAFRAGMA NORMAL.

Jantung : CTR < 50%.  
Heart : LETAK, BENTUK, BESAR NORMAL.

Kesimpulan : **PARU : TAK TAMPAK KELAINAN.**  
**JANTUNG : TAK MEMBESAR.**

Duri, 20-01-2020  
Pemeriksa,

  
Rumah Sakit  
permatahati

dr. DK. WICAKSANA, Sp Rad  
Radiolog