

MEDICAL CHECK UP REPORT

HASIL MEDICAL CHECK UP

Patient Name :

Nama Pasien

MOHAMAD LUTFI

Doctor Name :

Nama Dokter

dr. Rizka Alvantiasari Suprpto

Package :

Paket

PT. INSPEKTINDO SINERGI PERSADA

SILOAM HOSPITALS LIPPO CIKARANG

15 Juli 2022

MOHAMAD LUTFI

Appointment ID: 124740

No. Appointment

Date of Birth : 16 Juli 1980

Tanggal Lahir

Gender : Male

Jenis Kelamin

Phone Number : +6281310419809

Nomor Telepon

E-mail : sarni@inspektindo.com

E-mail

Form Kuesioner Website

No Significant History

Riwayat Penyakit Dahulu

Riwayat Vaksinasi

- Hepatitis A : Tidak
- Hepatitis B : Tidak
- Influenza : Tidak
- Varicella : Tidak
- Mumps Measles Rubella : Tidak
- Tifoid : Tidak
- Lain-lain : Ya, Vaksin Covid-19 (Dosis 2)

Riwayat Penyakit Keluarga

- Diabetes Mellitus : Ya, Bapak

Riwayat Kebiasaan

- Apakah Anda pernah merokok secara teratur? : Tidak
- Bila 'Ya', apakah Anda saat ini masih tetap merokok? : Tidak

● Apakah Anda berolahraga secara teratur? : Tidak

● Apakah Anda mengonsumsi minuman beralkohol? : Tidak

Untuk wanita - Riwayat Kesehatan Reproduksi

No Significant History

Antropometri

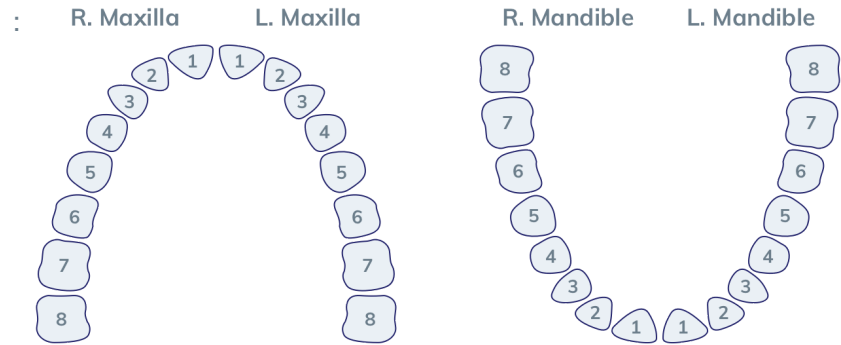
● Tekanan Darah Sistolik	: 110
● Tekanan Darah Diastolik	: 70
● Tekanan Darah	: 110/70 mmHg
● Lingkar Perut	: -
● Nadi	: 72x/menit
● Lingkar Dada Inspirasi	: -
● Lingkar Dada Ekspirasi	: -
● Laju Napas	: 18x/menit
● Berat Badan	: 76.2 kg
● Tinggi Badan	: 163 cm
● Indeks Massa Tubuh	: 28.68
● Lingkar Pergelangan Tangan	: -
● Lingkar Leher	: -
● Penampakan Umum	: Normal
● Kulit	: Normal
● Nodus Limfe	: Normal

Status Generalis

● Ketajaman Visus Mata Kiri	: 20/40
● Lapang Pandang Mata Kiri	: Normal
● Adisi Mata Kiri	: Normal
● Koreksi Mata Kiri	: -0.75, C-0.75x70', +1.00
● Ketajaman Visus Mata Kanan	: 20/70
● Lapang Pandang Mata Kanan	: Normal
● Adisi Mata Kanan	: Normal
● Koreksi Mata Kanan	: -1.50, C-0.50x90', +1.00
● Buta Warna	: Normal
● Telinga Kiri	: Normal

- Telinga Kanan
- Hidung
- Mulut
- Gigi
- Gambar Gigi

: Normal
 : Tidak ada pemeriksaan selama pandemi
 : Tidak ada pemeriksaan selama pandemi
 : Tidak ada pemeriksaan selama pandemi



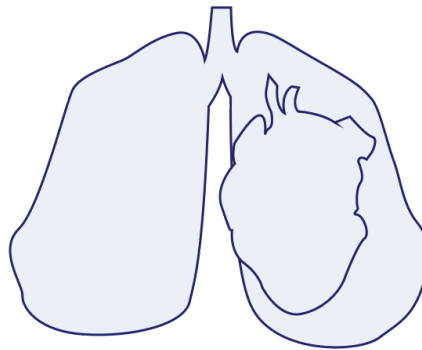
- Tiroid
- Tumor
- Lainnya

: Normal
 : Normal
 : Normal

Toraks

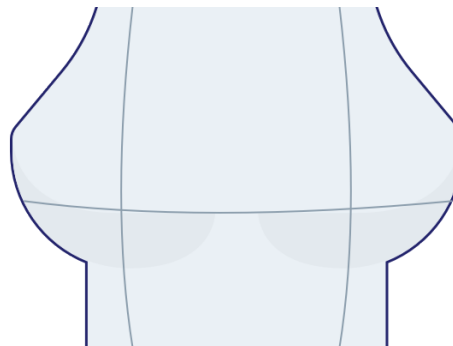
- Paru
- Gambar Toraks

: Normal
 :



- Payudara
- Gambar Payudara

: Normal
 :

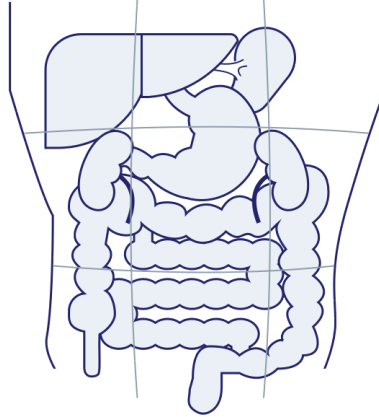


● Jantung : Normal

Abdomen

● Abdomen : Normal

● Gambar Abdomen :



● Lambung : Normal

● Liver : Normal

● Usus : Normal

● Lien : Normal

● Rektum : Tidak dilakukan pemeriksaan

● Ginjal : Normal

● Tes Hernia : Tidak dilakukan pemeriksaan

Ekstremitas

● Ekstremitas Atas Kanan : Normal

● Ekstremitas Atas Kiri : Normal

● Ekstremitas Bawah Kanan : Normal

● Ekstremitas Bawah Kiri : Normal

Saraf

● Motorik : Normal

● Koordinasi : Normal

● Sensorik : Normal

● Refleks : Normal

Pemeriksaan Dokter Spesialis

- MATA : ODS AMC+Presbiopia
- DOKTER UMUM : Jaeger Test : J2

Pemeriksaan Laboratorium

JENIS PEMERIKSAAN	HASIL	NILAI NORMAL
● Darah Lengkap		
● Hemoglobin	14.3 g/dL	13.0 - 18.0
● Jumlah Lekosit	5.9 10 ³ /ul	5.0 - 10.0
● Hitung Jenis		
● Basofil	0 %	0 - 1
● Eosinofil	2 %	1 - 3
● Batang (L)	1 %	2 - 6
● Segmen	65 %	50 - 70
● Limfosit	26 %	20 - 40
● Absolute Lymphocyte Count	1.53 10 ³ /ul	
● Neutrophyl Lymphocyte Rat	2.5	
● Monosit	6 %	2 - 8
● Jumlah Eritrosit	5.17 10 ⁶ /uL	4.60 - 6.20
● Hematokrit	43.2 %	40.0 - 54.0
● MCV	83.6 fL	80.0 - 96.0
● MCH	27.7 pg	27.0 - 31.0
● MCHC	33.1 g/dL	32.0 - 36.0
● Jumlah Trombosit	372 10 ³ /ul	150 - 400
● Laju Endap Darah (H)	20 mm/jam	0 - 15
● Golongan Darah + Rhesus		
● Golongan Darah	O	
● Rhesus	Positif	
● ALT (SGPT) (H)	55 U/L	0 - 45
● AST (SGOT)	26 U/L	13 - 33
● Gamma GT	48 U/L	5 - 86
● Trigliserida (H)	170 mg/dL	50 - 150
● Kolesterol Total (H)	213 mg/dL	100 - 200
● HDL Direk	40 mg/dL	>= 40
● LDL Direk (H)	150 mg/dL	0 - 130
● Glukosa Puasa		
● Glukosa Darah Puasa (H)	111 mg/dL	60 - 100

● Kreatinin Darah		
● Kreatinin Darah	1.24 mg/dL	0.8 - 1.3
● eGFR	71.8 mL/mnt/1.73 m ²	CKD EPI GFR Comment >= 60 Normal kidney function Reff : National Kidney Foundation, 2006
● Asam Urat (H)	8.4 mg/dL	3.5 - 7.2
● Lengkap		
● Warna	kuning	Kuning
● Kejernihan	jernih	Jernih
● Berat Jenis	1.005	1.005 - 1.030
● pH	5.5	5.0 - 7.0
● Lekosit Esterase	Negatif /uL	Negatif
● Nitrit	Negatif	Negatif
● Protein	Negatif mg/dL	Negatif
● Glukosa	Negatif mg/dL	Negatif
● Keton	Negatif mg/dL	Negatif
● Urobilinogen	0.5 mg/dL	0.1 - 0.9
● Bilirubin	Negatif	Negatif
● Darah Samar	Negatif /uL	Negatif
● Sedimen		
● Eritrosit	1 cells/uL	<3
● Lekosit	3 cells/uL	<10
● Silinder	Negatif /lpk	
● Sel Epitel	(+)	(+)
● Kristal	Negatif	Negatif
● Lain-lain	Negatif	

Pemeriksaan Penunjang

● Rontgen Thoraks	: Tidak tampak kelainan signifikan cor dan pulmo pada pemeriksaan saat ini
● USG Abdomen	: Fatty liver. Tidak Tampak kelainan pada organ - organ intraabdomen yang tervisualisasi saat ini
● Audiometri	: ADS Dalam Batas Normal
● EKG	: Normal Sinus Rythm
● Treadmill	: Negative Ischemic Response

Diagnosa

- Asam urat meningkat
- Fatty liver
- Obesitas grade I
- Penurunan visus mata
- Laju endap darah (ESR) meningkat
- SGPT meningkat
- Trigliserida meningkat
- Kolesterol total dan LDL meningkat
- Gula darah puasa meningkat

Saran

- Diet rendah asam urat/purin
- Olahraga rutin
- Olahraga rutin 5 kali seminggu dengan durasi masing-masing minimal 30 menit
- Periksa Mata Rutin
- Pertahankan pola hidup sehat, Evaluasi darah lengkap
- Evaluasi fungsi hati
- Diet rendah trigliserida
- Diet rendah lemak atau kolesterol
- Evaluasi gula darah dan cek HbA1c, Diet rendah karbohidrat/gula

Konsultasi

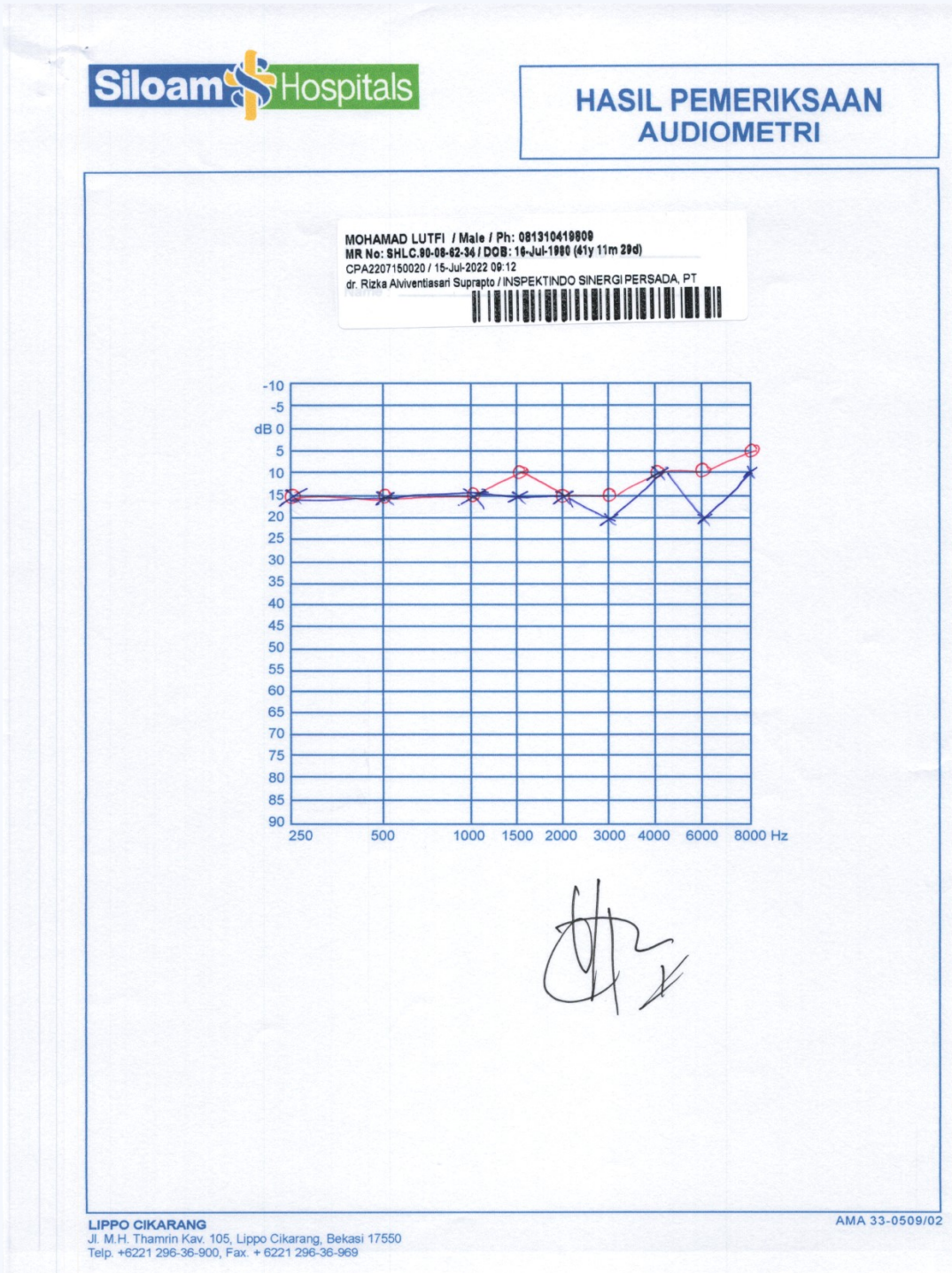
- Konsultasi dokter Spesialis Penyakit Dalam
- Konsultasi dokter Spesialis Mata

Kesimpulan

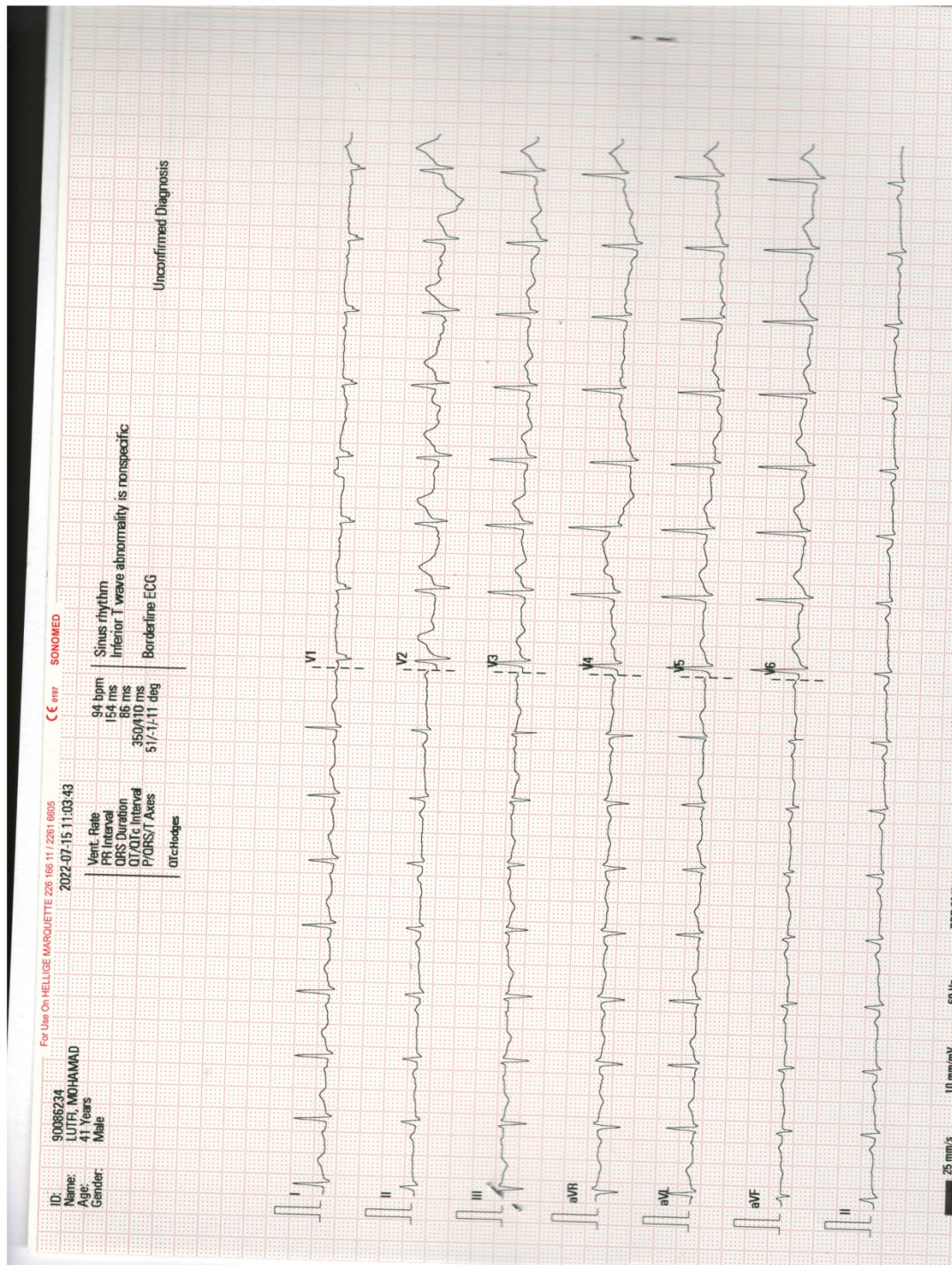
- Fit dengan Restriksi



Audiometri



EKG 1

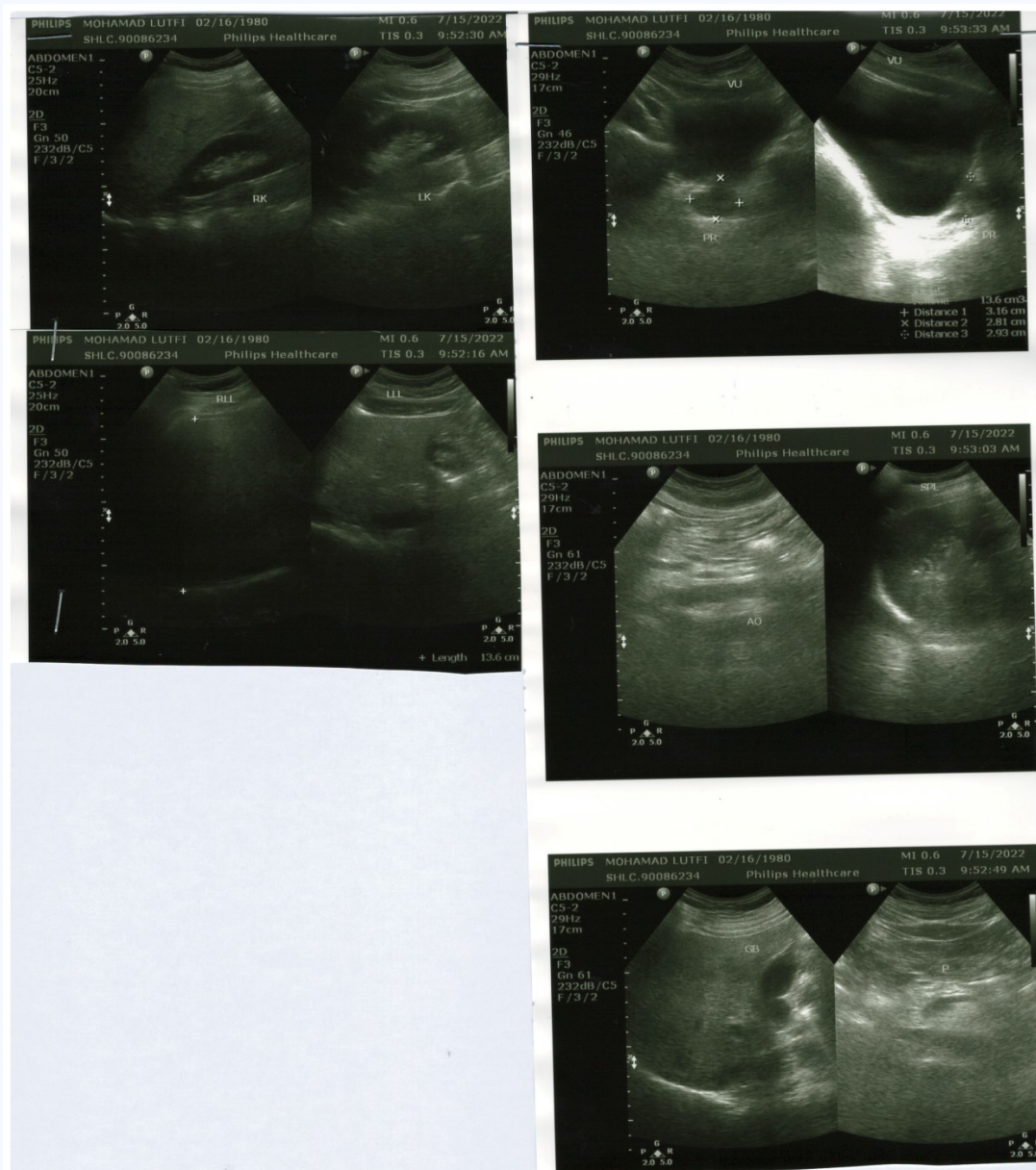


EKG 2



		Normal Sinus rythm bpm (Normal ECG)	
Atrial rate	_____	Rhytm	_____
Vent.rate	_____	P Waves	_____
P-R Interval	_____	T Waves	_____
QRS Interval	_____	S-T Sagment	_____
Q-T Interval	_____	Remarks	_____
Elec.Axis	_____		
Eles. Pos	_____		
Patient Pos	_____		

dr. Christine Anita, SpJP
Dokter Spesialis Jantung & Pembuluh Darah
No. SK. 602/286/DPMPTSP/Sp/2019
SHLC

USG Abdomen



Cara membuka CD INFINITT RISPACS:

1. Double click "Open Folder to View Files".
2. Double click Folder  CDVIEWER
3. Double click ikon  CDVIEWER

Treadmill 1

Page 1 / 1

RS. Siloam
Jl. MH Thamrin Kav.105
Lippo Cikarang

Station
Telephone:

EXERCISE STRESS TEST REPORT

Patient Name: LUTFI, MOHAMAD
Patient ID: 90086234
Height: 163 cm
Weight: 76 kg

DOB: 07/16/1980
Age: 41yrs
Gender: Male
Race: Asian

Study Date: 07/15/2022
Test Type: MCU
Protocol: BRUCE

Referring Physician: dr.Christine Anita SpJP
Attending Physician: dr.Christine Anita SpJP
Technician: DESI

Medications:
--

Medical History:
MCU

Reason for Exercise Test:
MCU

Exercise Test Summary

Phase Name	Stage Name	Time in Stage	Speed (km/h)	Grade (%)	HR (bpm)	BP (mmHg)	Comment
PRETEST	SUPINE	00:51	0.00	0.00	94	110/70	
	STANDING	00:27	0.00	0.00	95		
	HYPERV.	00:20	0.00	0.00	103		
	WARM-UP	02:14	1.60	0.00	108		
EXERCISE	STAGE 1	03:00	2.70	10.00	126	110/70	
	STAGE 2	03:00	4.00	12.00	153	120/80	
	STAGE 3	03:00	5.30	14.00	173	130/90	
	STAGE 4	00:27	6.80	16.00	179		
RECOVERY		01:13	0.00	0.00	155		


The patient exercised according to the BRUCE for 9:27 min:s, achieving a work level of Max. METS: 10.60. The resting heart rate of 87 bpm rose to a maximal heart rate of 179 bpm. This value represents 100 % of the maximal, age-predicted heart rate. The resting blood pressure of 110/70 mmHg , rose to a maximum blood pressure of 130/90 mmHg. The exercise test was stopped due to --.

Interpretation
--

Conclusions
--

Physician _____ Technician _____

*Legal ische neg
Average pph cla*


dr. Christine Anita, SpJP
 Dokter Spesialis Jantung & Pembuluh Darah
 No. SIP 503/286/DPMP/Sp/2019
 SHU

Treadmill 2

LUTFI, MOHAMAD
 Patient ID 90086234
 07/15/2022
 13:24:09

Male 163 cm 76 kg
 41yrs Asian
 Meds:

Test Reason: MCU
 Medical History: MCU

Ref. MD: dr.Christine Anita SpJP Ordering MD: dr.Christine Anita SpJP
 Technician: DESI Test Type: MCU
 Comment:

RS. Siloam

BRUCE: Total Exercise Time 09:27
 Max HR: 179 bpm 100% of max predicted 179 bpm HR at rest: 87
 Max BP: 130/90 mmHg BP at rest: 110/70 Max RPP: 22230 mmHg*bpm
 Maximum Workload: 10.60 METS
 Max. ST: -0.90 mm. 0.00 mV/s in III; EXERCISE STAGE 2 04:29
 Arrhythmia: A-91, VBI:3, PVC:32, PSVC:6, RUN:1, CPLT:1, PAU2:1
 ST/HR index: 0.82 μ V/bpm

Tabular Summary

Phase Name	Stage Name	Time in Stage	Speed (km/h)	Grade (%)	Workload (METs)	HR (bpm)	BP (mmHg)	RPP (mmHg*bpm)	VE (l/min)	ST Level (III mm)	Comment
PRETEST	SUPINE	00:51	0.00	0.00	1.0	94	110/70	10340	0	0.10	
	STANDING	00:27	0.00	0.00	1.0	95			0	0.00	
	HYPERV.	00:20	0.00	0.00	1.0	103			0	0.05	
EXERCISE	WARM-UP	02:14	1.60	0.00	1.7	108			11	-0.10	
	STAGE 1	03:00	2.70	10.00	4.6	126	110/70	13860	6	0.25	
	STAGE 2	03:00	4.00	12.00	7.0	153	120/80	18360	0	-0.30	
	STAGE 3	03:00	5.30	14.00	9.8	173	130/90	22490	0	-0.45	
RECOVERY	STAGE 4	00:27	6.80	16.00	10.6	179			0	-0.70	
		01:13	0.00	0.00	4.8	155			0	-0.05	


GE CardioSoft V6.73 (2)

Unconfirmed

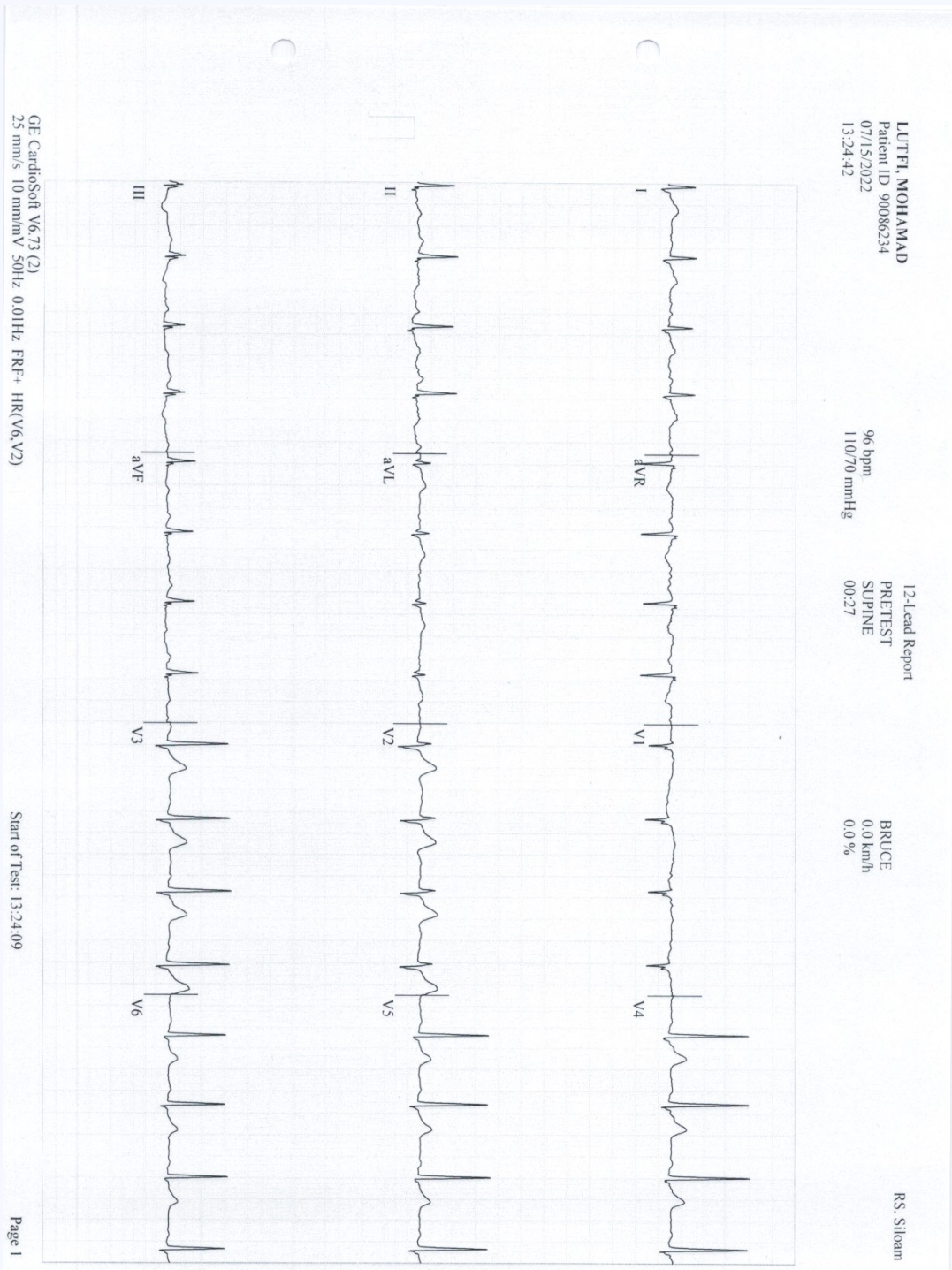
Attending MD: dr.Christine Anita SpJP

Page 1

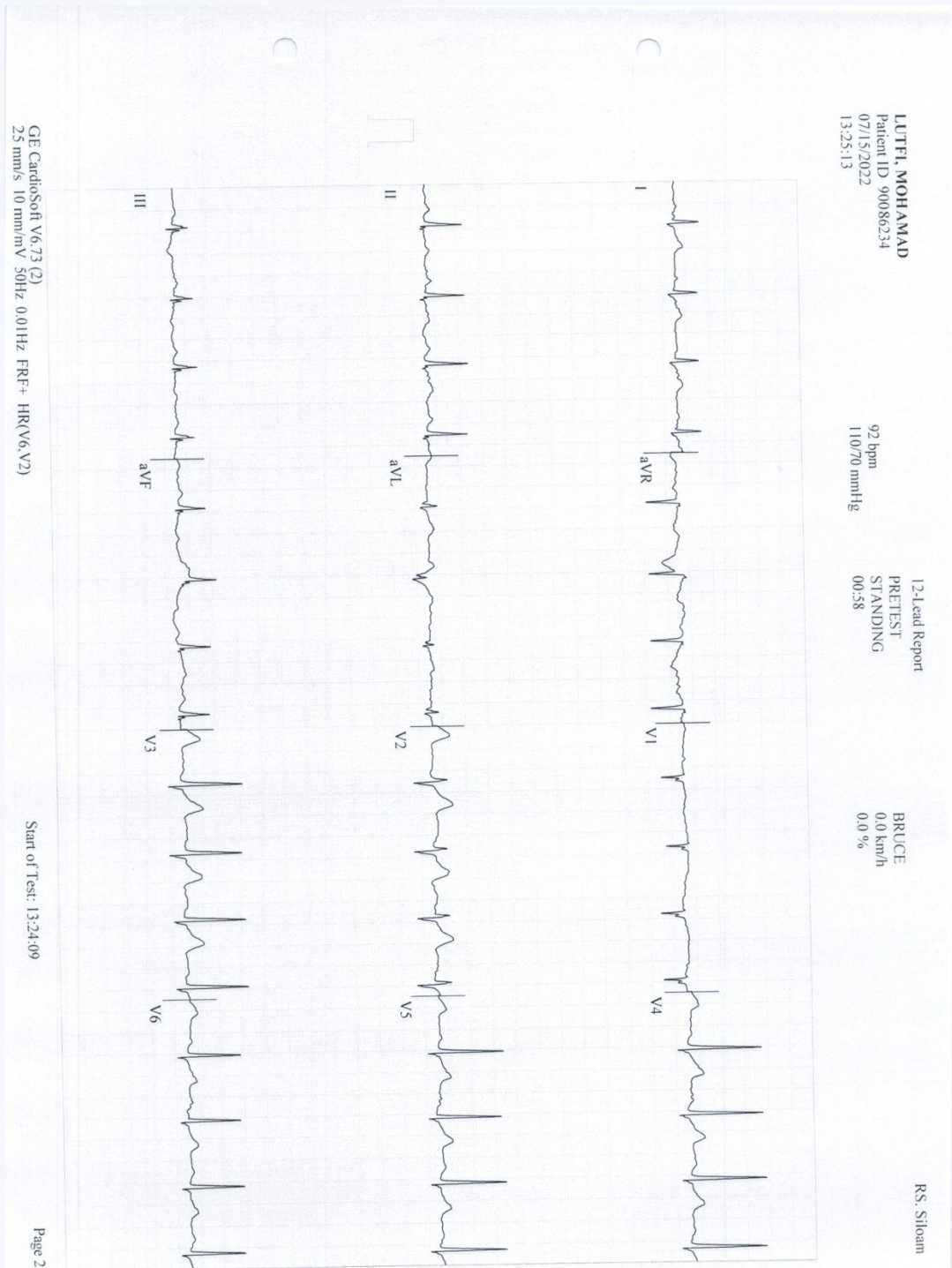
Treadmill 3



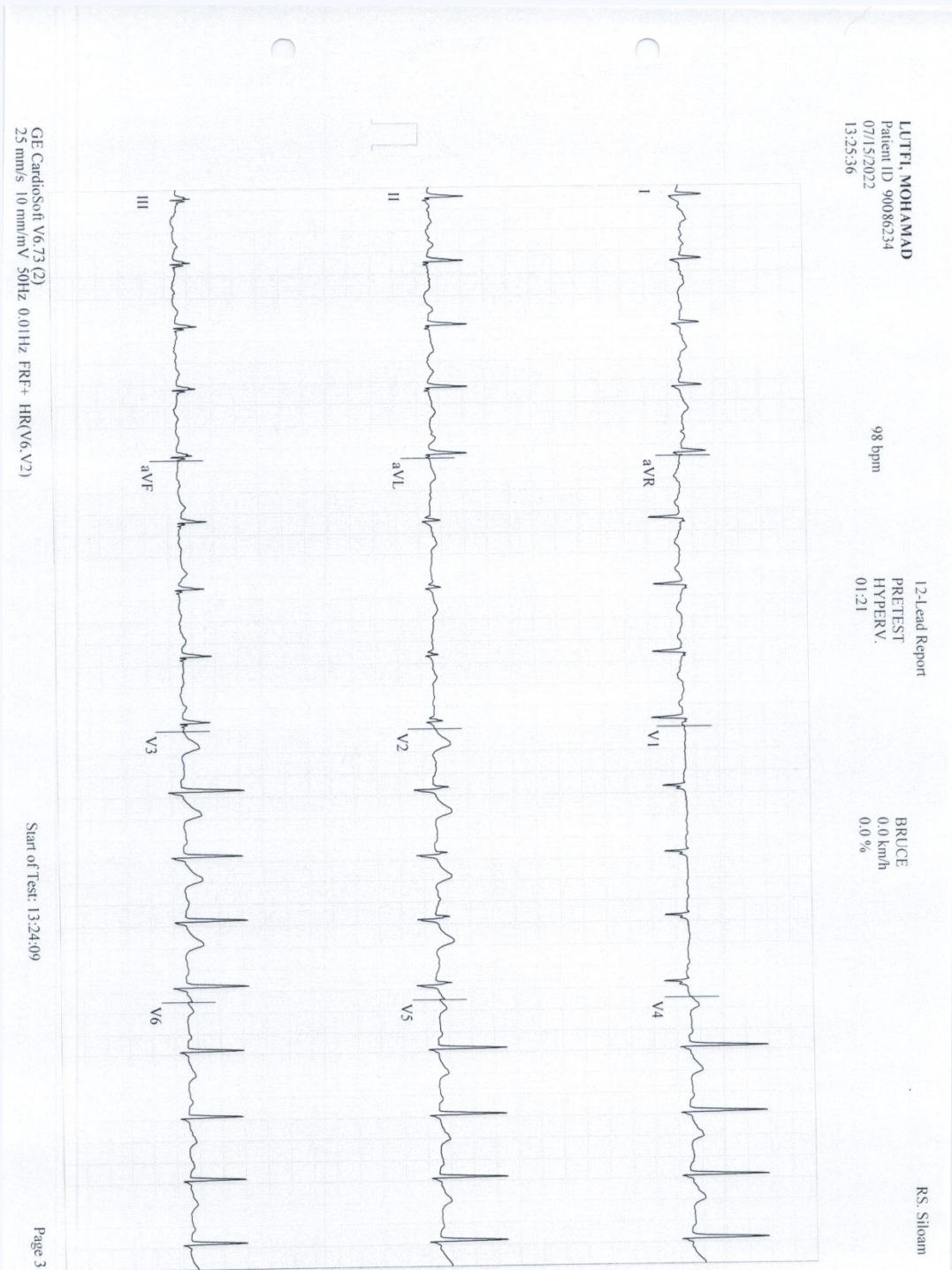
Treadmill 4



Treadmill 5

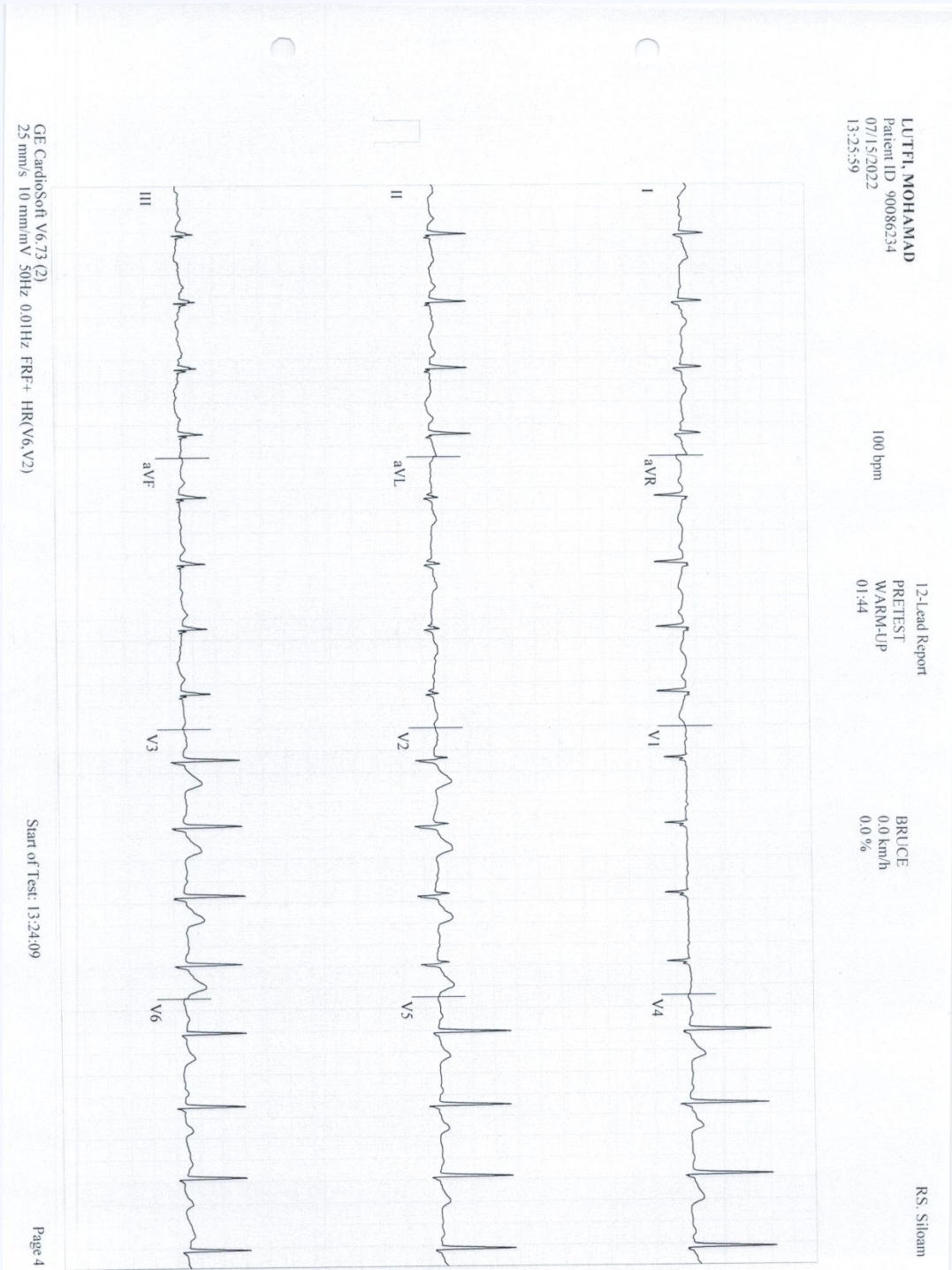


Treadmill 6

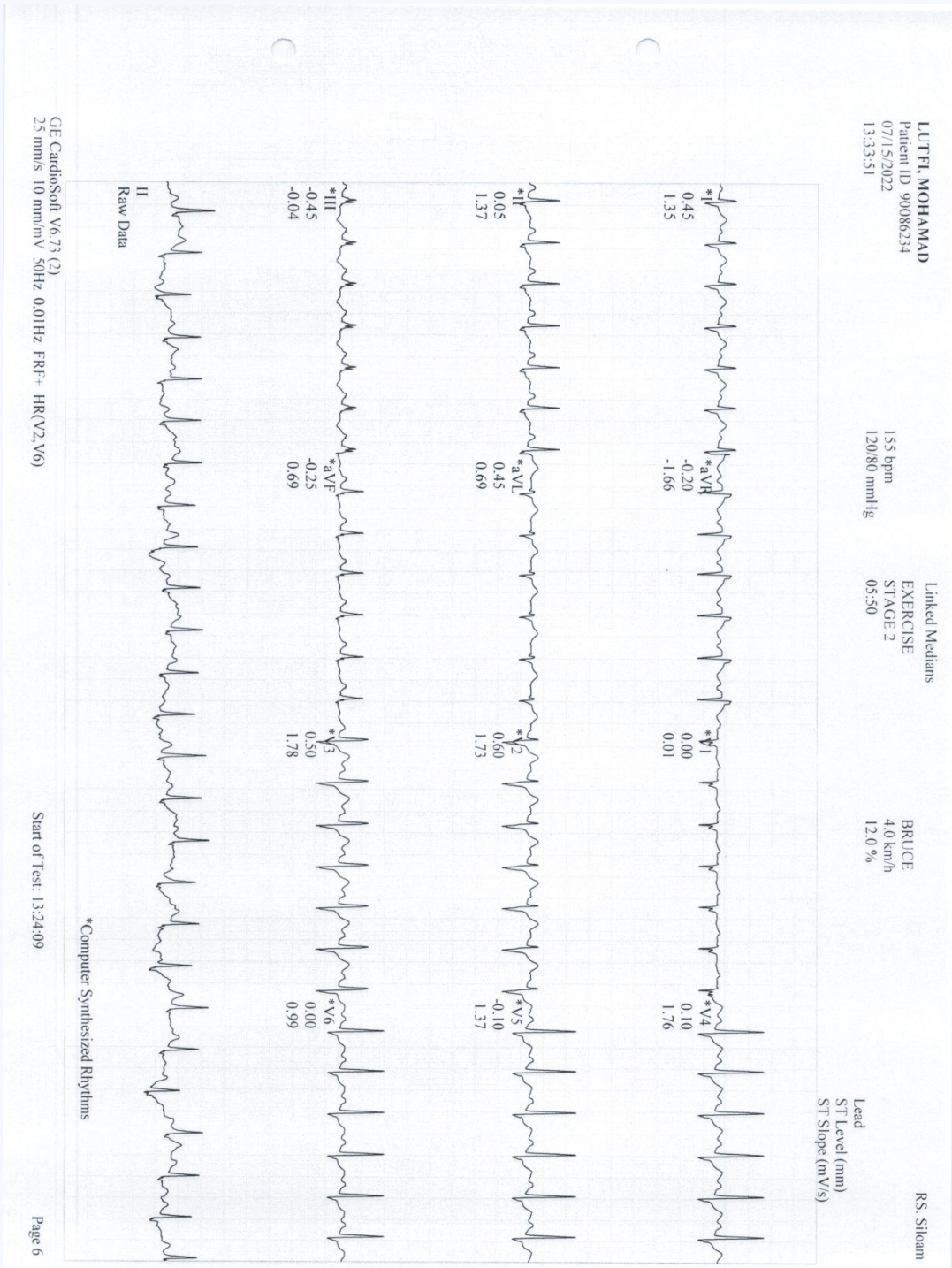


0

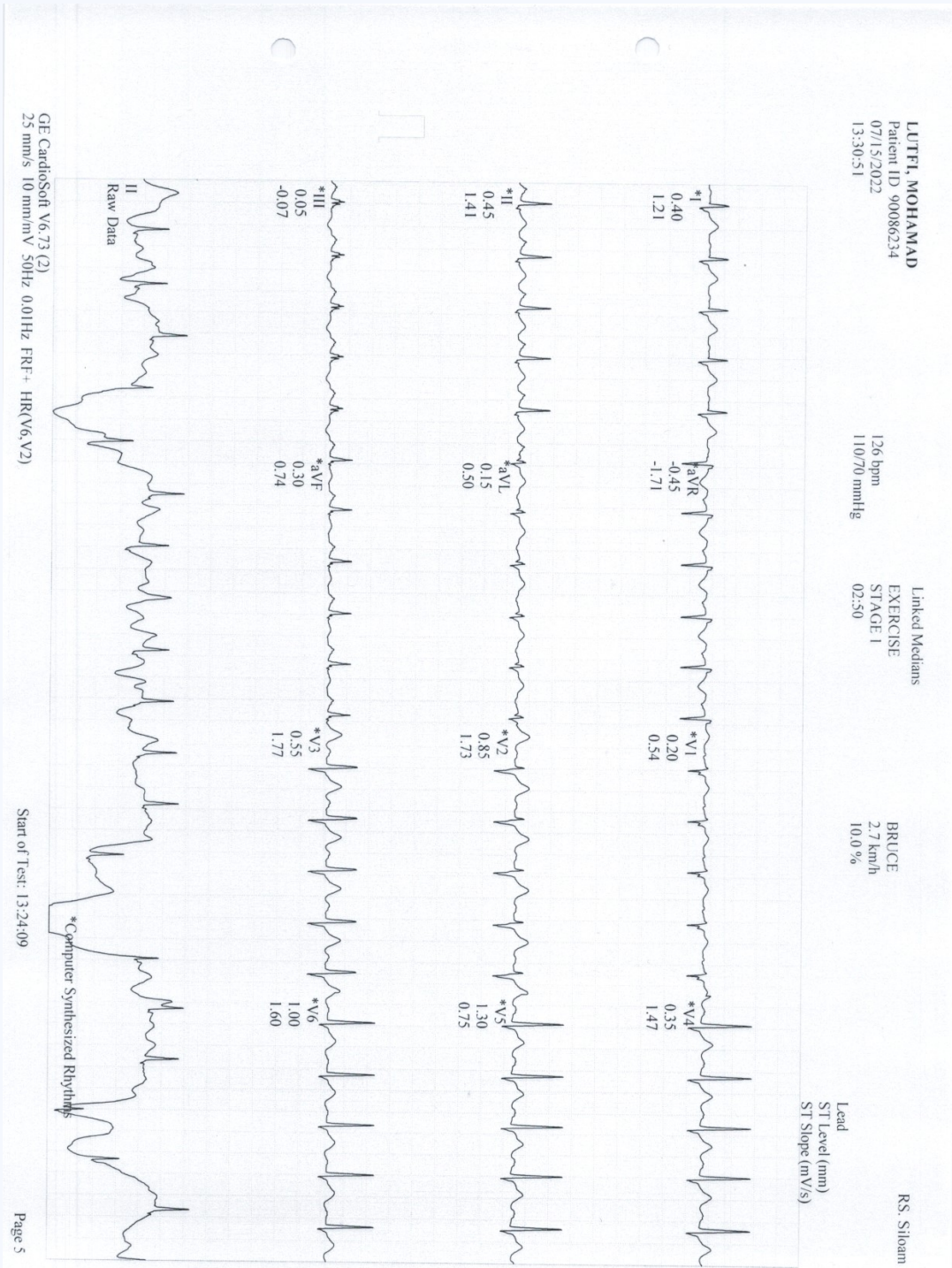
Treadmill 7




Treadmill 8



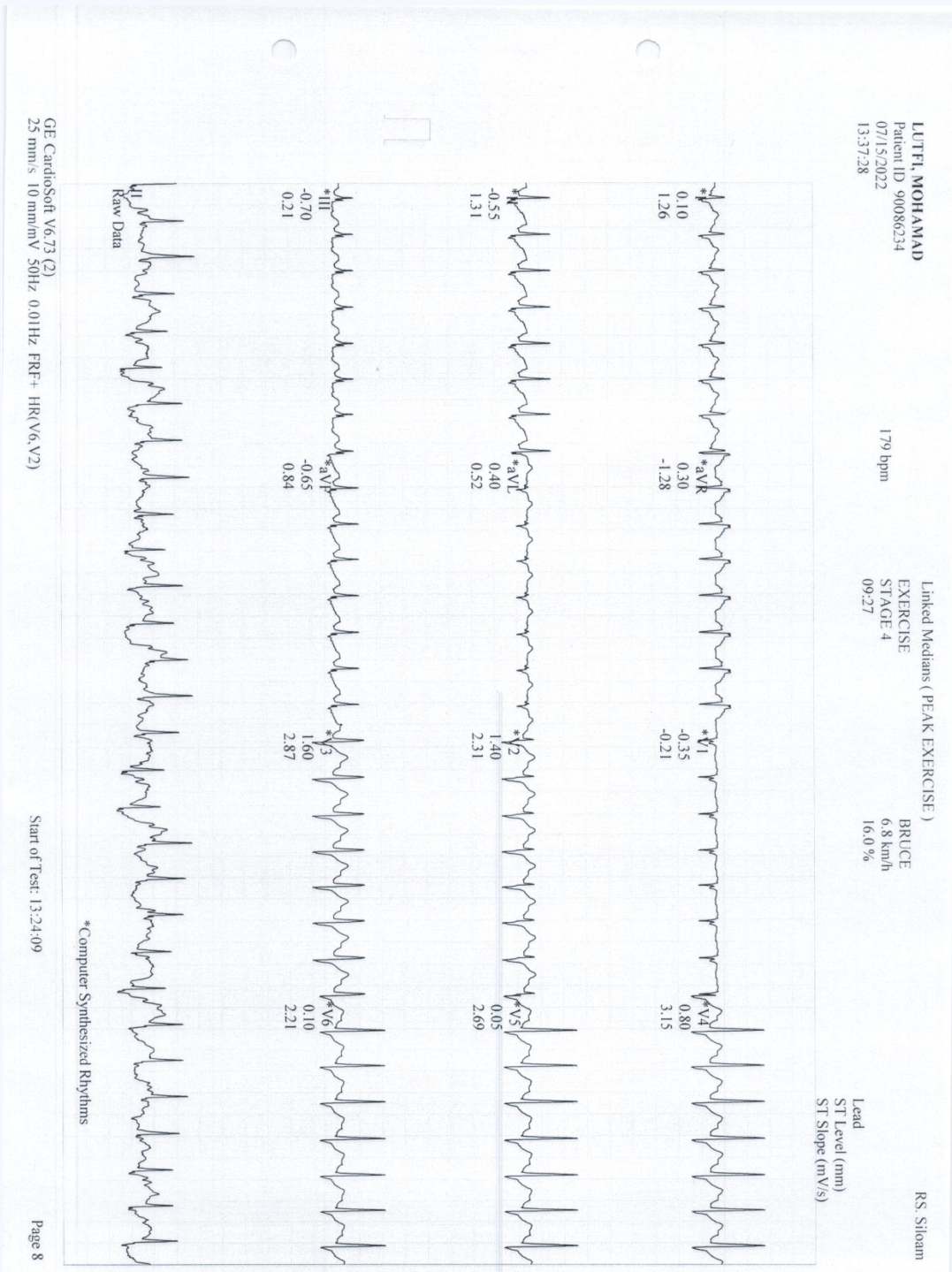
Treadmill 9




Treadmill 10



Treadmill 11



Treadmill 12



Teknik:

Thorax proyeksi PA

Temuan:

PARU: Normal

MEDIASTINUM: Normal

TRAKEA DAN BRONKUS: Normal

HILUS: Normal

PLEURA: Normal

DIAFRAGMA: Normal

JANTUNG: Normal CTR: <50%

AORTA: Normal

VERTEBRA THORAKAL DAN TULANG-TULANG LAINNYA: Normal

JARINGAN LUNAK: Normal

ABDOMEN YANG TERVISUALISASI: Normal

LEHER YANG TERVISUALISASI: Normal

==== [Conclusion] =====

Kesan:

Tidak tampak kelainan signifikan cor dan pulmo pada pemeriksaan saat ini.

Teknik:

USG whole abdomen

Temuan:

HEPAR: Bentuk dan ukuran normal, echostruktur parenkim homogen meningkat

LIEN: Normal

SISTEM VENA PORTA: Normal

VENA CAVA INFERIOR, VENA HEPATIKA: Normal

SISTEM BILIER: Normal

KANTUNG EMPEDU: Normal

PANKREAS: Normal

GINJAL:

- KANAN: Normal

- KIRI: Normal

SISTEM PELVIOKALISES: Normal

BULI-BULI: Normal

KELENJAR GETAH BENING: Tidak tampak membesar

CAIRAN BEBAS: Tidak ditemukan

PROSTAT: Normal

VESIKULA SEMINALIS: Normal

===== [Conclusion] =====

Kesan:

Fatty liver

Tidak tampak kelainan pada organ intraabdomen lain yang tervisualisasi saat ini

