

MEDICAL CHECK UP REPORT

HASIL MEDICAL CHECK UP

Patient Name :

Nama Pasien

AJAT SUDRAJAT

Doctor Name :

Nama Dokter

dr. Michael Jansen Sulaiman

Package :

Paket

PT. INSPEKTINDO SINERGI PERSADA

SILOAM HOSPITALS LIPPO CIKARANG

09 Desember 2022

AJAT SUDRAJAT

Appointment ID: 220070

No. Appointment

Date of Birth : 25 Mei 1986

Tanggal Lahir

Gender : Male

Jenis Kelamin

Phone Number : +6285718519550

Nomor Telepon

E-mail : sarni@inspektindo.com

E-mail

Form Kuesioner Website

No Significant History

Riwayat Penyakit Dahulu

- Hernia : Ya, Hernia inguinalis saat usia 2 tahun
- Operasi pembedahan : Ya, Operasi usus buntu tahun 2006

Riwayat Vaksinasi

- Hepatitis A : Tidak
- Hepatitis B : Tidak
- Influenza : Tidak
- Human Papilloma Virus : Tidak
- Varicella : Tidak
- Mumps Measles Rubella : Tidak
- Tifoid : Tidak
- Lain-lain : Ya, Vaksin covid-19 (Dosis ke 3)

Riwayat Penyakit Keluarga

Riwayat Kebiasaan

- Apakah Anda pernah merokok secara teratur? : Ya

- Bila 'Ya', apakah Anda saat ini masih tetap merokok? : Ya, 6 Batang/Hari
- Apakah Anda berolahraga secara teratur? : Tidak
- Apakah Anda mengonsumsi minuman beralkohol? : Tidak

Untuk wanita - Riwayat Kesehatan Reproduksi

No Significant History

Antropometri

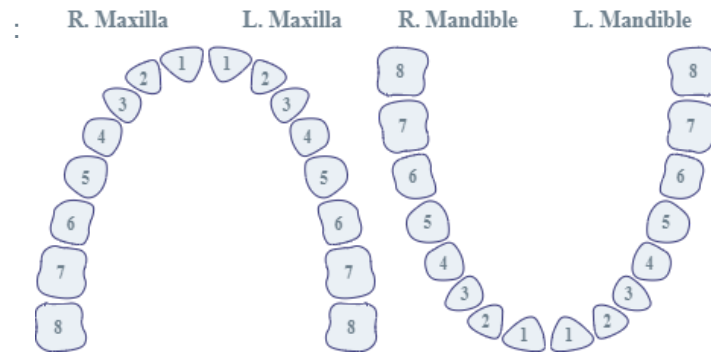
● Tekanan Darah Sistolik	: 110
● Tekanan Darah Diastolik	: 80
● Tekanan Darah	: 110/80 mmHg
● Lingkar Perut	: -
● Nadi	: 75x/menit
● Lingkar Dada Inspirasi	: -
● Lingkar Dada Ekspirasi	: -
● Laju Napas	: 20x/menit
● Berat Badan	: 88.9 kg
● Tinggi Badan	: 170 cm
● Indeks Massa Tubuh	: 30.76
● Lingkar Pergelangan Tangan	: -
● Lingkar Leher	: -
● Keluhan Utama	: -
● Penampakan Umum	: Normal
● Kulit	: Normal
● Nodus Limfe	: Normal

Status Generalis

● Ketajaman Visus Mata Kiri	: 20/20
● Lapang Pandang Mata Kiri	: Sesuai dengan Pemeriksa
● Adisi Mata Kiri	: Normal
● Koreksi Mata Kiri	: Normal
● Ketajaman Visus Mata Kanan	: 20/20
● Lapang Pandang Mata Kanan	: Sesuai dengan Pemeriksa
● Adisi Mata Kanan	: Normal
● Koreksi Mata Kanan	: Normal
● Buta Warna	: Normal

- Sclera
- Conjunctiva
- Inspeksi
- Telinga Kiri
- Telinga Kanan
- Lidah
- Hidung
- Mulut
- Gigi
- Gambar Gigi

- : Tidak Ikterik
- : Tidak Anemis
- : Normal
- : Abnormal , Serumen (+)
- : Abnormal , Serumen (+)
- : Tidak Dilakukan
- : Tidak Dilakukan
- : Tidak Dilakukan
- : Tidak Dilakukan



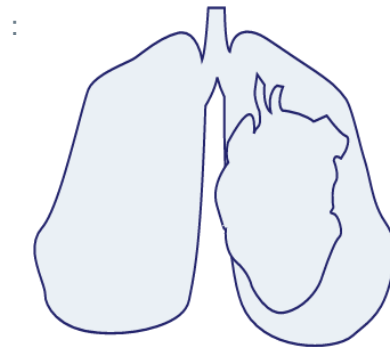
- Tiroid
- Tumor
- Lainnya

- : Normal
- : Normal
- : Normal

Toraks

- Paru
- Gambar Toraks

- : Normal

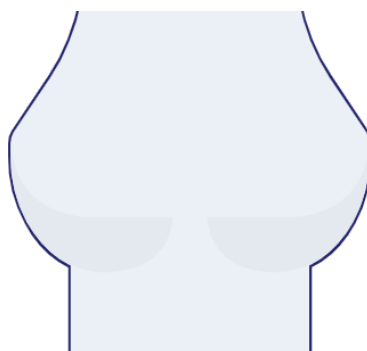


● Payudara

: Normal

● Gambar Payudara

:



● Jantung

: Normal

● Punggung

: Normal

● Dada

: Normal

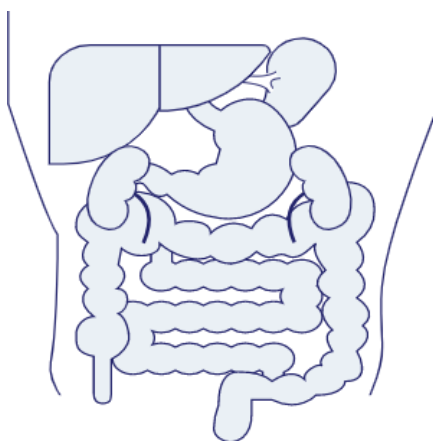
Abdomen

● Abdomen

: Normal

● Gambar Abdomen

:



● Lambung

: Normal

● Liver

: Normal

● Usus

: Normal

● Lien

: Normal

● Rektum

: Tidak Dilakukan

● Ginjal

: Normal

● Tes Hernia : Tidak Dilakukan

Ekstremitas

● Ekstremitas Atas Kanan : Normal

● Ekstremitas Atas Kiri : Normal

● Ekstremitas Bawah Kanan : Normal

● Ekstremitas Bawah Kiri : Normal

● Otot : Normal

● Tulang : Normal

Saraf

● Motorik : Normal

● Koordinasi : Normal

● Sensorik : Normal

● Refleks Pathologic : Normal

● Refleks Physiologic : Normal

● Harvard Test : Tidak Dilakukan

● Patrick : Tidak Dilakukan

● Contrapack : Tidak Dilakukan

● Tinnel Test : Tidak Dilakukan

● Phalen Test : Tidak Dilakukan

● Tremor Test : Tidak Dilakukan

● Romberg : Tidak Dilakukan

Pemeriksaan Dokter Spesialis

- MATA : Emetropia ODS
- DOKTER UMUM : Jaeger Test : Jaeger 1 + Lapang pandang normal

Pemeriksaan Laboratorium

JENIS PEMERIKSAAN	HASIL	NILAI NORMAL
● Darah Lengkap		
● Hemoglobin	16.4 g/dL	13.0 - 18.0
● Jumlah Lekosit	9.5 10 ³ /ul	5.0 - 10.0
● Hitung Jenis		
● Basofil	0 %	0 - 1
● Eosinofil	3 %	1 - 3
● Batang (L)	0 %	2 - 6
● Segmen	56 %	50 - 70
● Limfosit	34 %	20 - 40
● Absolute Lymphocyte Count	3.23 10 ³ /ul	
● Neutrophyl Lymphocyte Rat	1.6	
● Monosit	7 %	2 - 8
● Jumlah Eritrosit	5.92 10 ⁶ /uL	4.60 - 6.20
● Hematokrit	48.9 %	40.0 - 54.0
● MCV	82.6 fL	80.0 - 96.0
● MCH	27.7 pg	27.0 - 31.0
● MCHC	33.5 g/dL	32.0 - 36.0
● Jumlah Trombosit	284 10 ³ /ul	150 - 400
● Laju Endap Darah	12 mm/jam	0 - 15
● Golongan Darah + Rhesus		
● Golongan Darah	O	
● Rhesus	Positif	
● ALT (SGPT)	26 U/L	0 - 45
● AST (SGOT)	21 U/L	13 - 33
● Gamma GT	48 U/L	5 - 86
● Trigliserida (H)	226 mg/dL	50 - 150
● Kolesterol Total (H)	249 mg/dL	100 - 200
● HDL Direk	43 mg/dL	>= 40
● LDL Direk (H)	176 mg/dL	0 - 130
● Glukosa Puasa		
● Glukosa Darah Puasa	89 mg/dL	60 - 100

● Kreatinin Darah		
● Kreatinin Darah	0.84 mg/dL	0.8 - 1.3
● eGFR	112.6 mL/mnt/1.73 m ²	CKD EPI GFR Comment >= 60 Normal kidney function Reff : National Kidney Foundation, 2006
● Asam Urat (H)	7.6 mg/dL	3.5 - 7.2
● Lengkap		
● Warna	kuning	Kuning
● Kejernihan	jernih	Jernih
● Berat Jenis	1.010	1.005 - 1.030
● pH	7.0	5.0 - 7.0
● Lekosit Esterase	Negatif /uL	Negatif
● Nitrit	Negatif	Negatif
● Protein	Negatif mg/dL	Negatif
● Glukosa	Negatif mg/dL	Negatif
● Keton	Negatif	Negatif
● Urobilinogen	0.4 mg/dL	0.1 - 0.9
● Bilirubin	Negatif	Negatif
● Darah Samar	Negatif /uL	Negatif
● Sedimen		
● Eritrosit	1 cells/uL	<3
● Lekosit	3 cells/uL	<10
● Silinder	Negatif /lpk	
● Sel Epitel	(+)	(+)
● Kristal	Negatif	Negatif
● Lain-lain	Negatif	
● Analisa Faeces Lengkap		
● Warna	coklat	Coklat
● Konsistensi	lembek	Lembek
● Lendir	Negatif	Negatif
● Darah	Negatif	Negatif
● Mikroskopik		
● Eritrosit	1-2 /lpb	

● Leukosit	2-3 /lpb	
● Epitel	Positif /lpb	
● Telur Cacing	Negatif	Negatif
● Amoeba	Negatif	Negatif
● Sisa Makanan		
● Amilum	Negatif	Negatif
● Lemak	Negatif	Negatif
● Serat Tumbuhan	Positif	Negatif
● Darah Samar	Negatif	Negatif
● pH	6.5	
● Glukosa	Negatif	
● Pewarnaan Gram	Ditemukan batang gram negatif	
● Lain - lain	Negatif	
● Keterangan	Tidak ditemukan kelainan spesifik	

Pemeriksaan Penunjang

● Rontgen Thoraks	: Tidak tampak kelainan signifikan cor dan pulmo pada pemeriksaan saat ini
● EKG	: Normal Sinus Rythm
● Audiometri	: ADS Dalam Batas Normal

Diagnosa

- Obesitas grade II
- Serumen ADS
- Dislipidemia
- Asam urat meningkat

Saran

- Diet rendah kalori
- Irigasi telinga
- Diet rendah lemak dan kolesterol, evaluasi pemeriksaan profil lipid darah, Diet rendah trigliserida, Olahraga teratur minimal 3 kali seminggu (kurang lebih 30 menit tiap kali olahraga), Perbanyak asupan Omega 3
- Diet rendah asam urat/purin

Konsultasi

- Konsultasi dokter Spesialis Gizi Klinik
- Konsultasi dokter Spesialis THT bila ada keluhan
- Konsultasi dokter Spesialis Penyakit Dalam

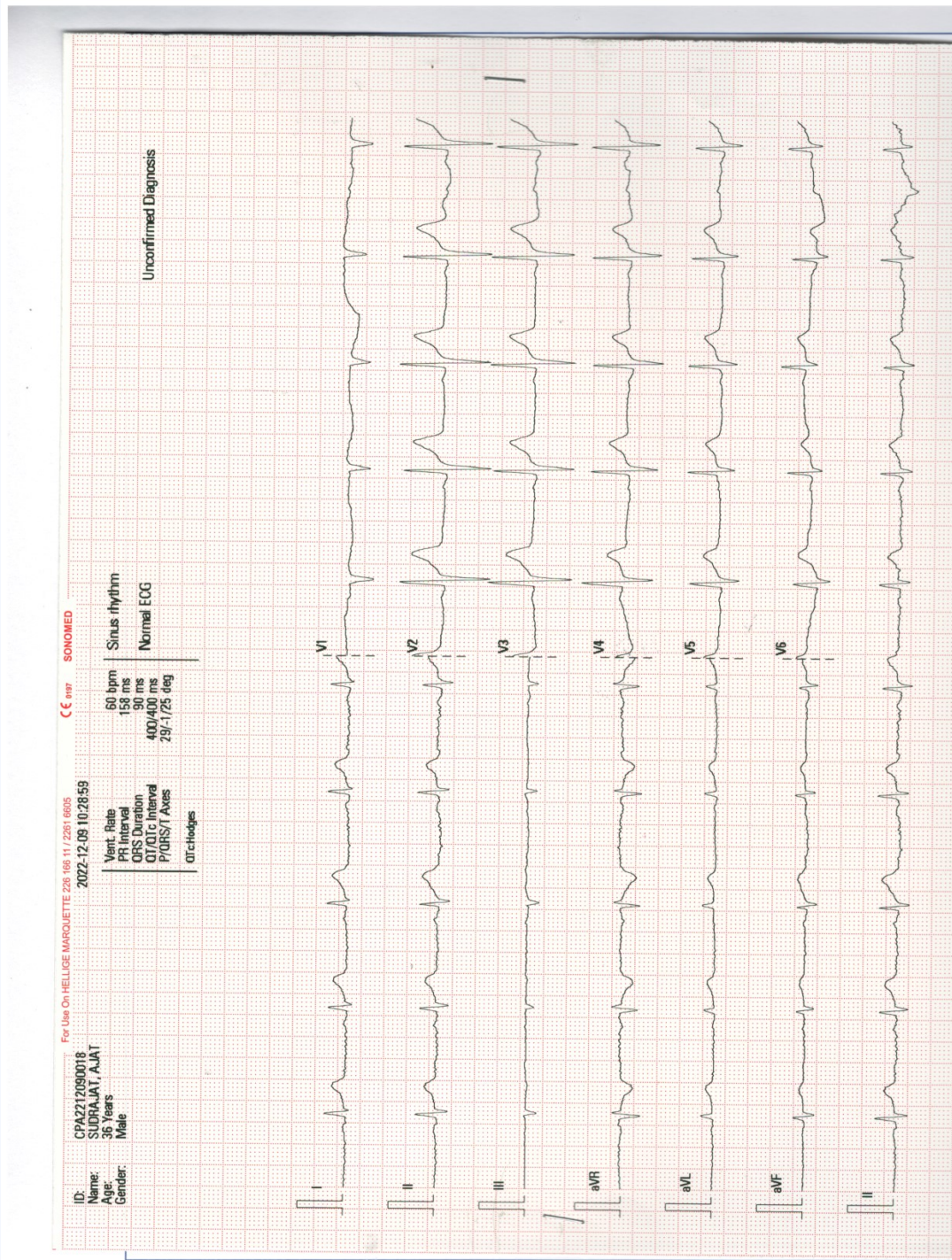
Kesimpulan

- Fit dengan Restriksi



dr. Michael Jansen Sulaiman


EKG 1



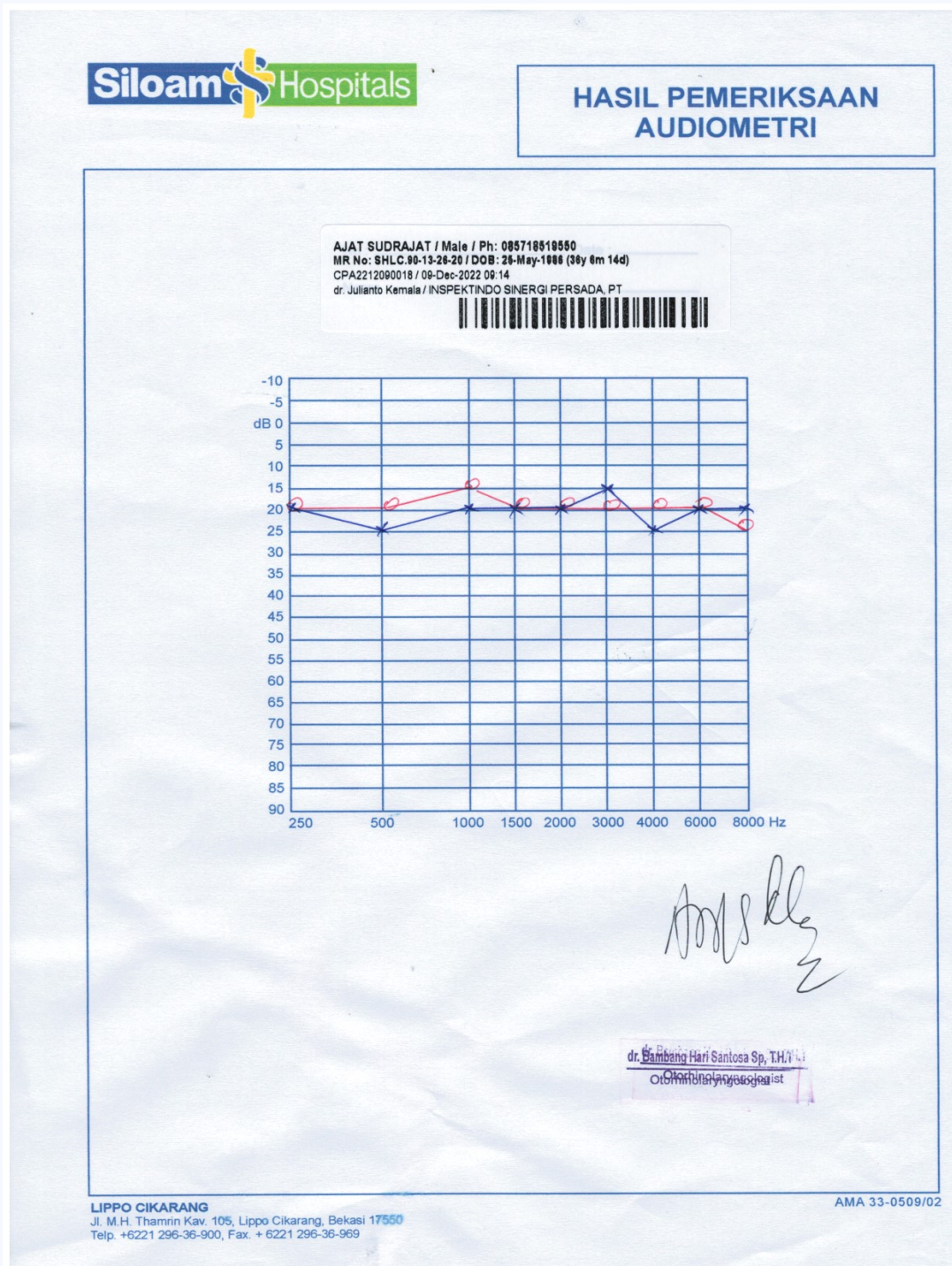
EKG 2

**Normal Sinus rythm bpm
(Normal ECG)**

Atrial rate	_____	Rhythm	_____
Vent.rate	_____	P Waves	_____
P-R Interval	_____	T Waves	_____
QRS Interval	_____	S-T Sagment	_____
Q-T Interval	_____	Remarks	_____
Elec.Axis	_____		
Eles. Pos	_____		
Patient Pos	_____		


dr. Christine Anita, SpJP
Dokter Spesialis Jantung & Pembuluh Darah
No. SIP 503/286/DPMP/Sp/2019
SHLC

Audiometri



Teknik :
Thorax proyeksi PA

Temuan:
PARU: Normal
MEDIASTINUM: Normal
TRAKEA DAN BRONKUS: Normal
HILUS: Normal
PLEURA: Normal
DIAFRAGMA: Normal
JANTUNG: Normal CTR: <50%
AORTA: Normal
VERTEBRA THORAKAL DAN TULANG-TULANG LAINNYA: Normal
JARINGAN LUNAK: Normal
ABDOMEN YANG TERVISUALISASI: Normal
LEHER YANG TERVISUALISASI: Normal

=====
[Conclusion]
=====

Kesan:
Tidak tampak kelainan signifikan cor dan pulmo pada pemeriksaan saat ini.

